B 3 743 166

Digitized by Google

Original from
UNIVERSITY OF CALIFORNIA

Generated on 2019-07-09 19:29 GMT / http://hdl.handle.net/2027/uc1.b3743166
Public Domain in the United States, Google-digitized / http://www.hathitrust.org/access_use#pd-us-google

UNIVERSITY OF CALIFORNIA
SAN FRANCISCO MEDICAL CENTER
LIBRARY

Digitized by Google
Original from
UNIVERSITY OF CALIFORNIA
Generated on 2019-07-09 19:30 GMT / http://hdl.handle.net/2027/uc1.b3743166
Public Domain in the United States, Google-digitized / http://www.hathitrust.org/access_use#pd-us-google

Generated on 2019-07-09 19:30 GMT / http://hdl.handle.net/2027/uc1.b3743166
Public Domain in the United States, Google-digitized / http://www.hathitrust.org/access_use#pd-us-google
Digitized by Google
Original from
UNIVERSITY OF CALIFORNIA

Generated on 2019-07-09 19:30 GMT / http://hdl.handle.net/2027/uc1.b3743166
Public Domain in the United States, Google-digitized / http://www.hathitrust.org/access_use#pd-us-google
Digitized by Google
Original from
UNIVERSITY OF CALIFORNIA

Generated on 2019-07-09 19:30 GMT / http://hdl.handle.net/2027/uc1.b3743166
Public Domain in the United States, Google-digitized / http://www.hathitrust.org/access_use#pd-us-google
Digitized by Google
Original from
UNIVERSITY OF CALIFORNIA

Generated on 2019-07-09 19:30 GMT / http://hdl.handle.net/2027/uc1.b3743166
Public Domain in the United States, Google-digitized / http://www.hathitrust.org/access_use#pd-us-google
Digitized by Google
Original from
UNIVERSITY OF CALIFORNIA

ZEITSCHRIFT

FÜR

HEILKUNDE.

HERAUSGEGEBEN VON

PROF. H. CHIARI, DOC. A. FRAENKEL, PROF. E. FUCHS,
PROF. C. GUSSENBAUER, PROF. V. v. HACKER,
PROF. R. v. JAKSCH, PROF. E. LUDWIG, PROF. E. NEUSSER,
PROF. A. v. ROSTHORN, PROF. L. v. SCHRÖTTER
UND PROF. A. WEICHSELBAUM.

(REDACTION: PROF. H. CHIARI IN PRAG.)

XXI. BAND (NEUE FOLGE I. BAND), JAHRGANG 1900.

ABTHEILUNG

FÜR

PATHOLOGISCHE ANATOMIE

UND

VERWANDTE DISCIPLINEN.

MIT 17 TAFELN.

WIEN UND LEIPZIG.
WILHELM BRAUMÜLLER
K. U. K. HOF- UND UNIVERSITÄTS-BUCHHÄNDLER
1900.

Digitized by Google
Original from UNIVERSITY OF CALIFORNIA
Generated on 2019-07-09 19:29 GMT / http://hdl.handle.net/2027/uc1.b3743166
Public Domain in the United States, Google-digitized / http://www.hathitrust.org/access_use#pd-us-google

DRUCK VON FRIEDRICH JASPER IN WIEN.

Generated on 2019-07-09 19:35 GMT / http://hdl.handle.net/2027/uc1.b3743166
Public Domain in the United States, Google-digitized / http://www.hathitrust.org/access_use#pd-us-google
Digitized by Google
Original from
UNIVERSITY OF CALIFORNIA

INHALT.

Seite

FUCHS, Dr. R. F. (Prag). — Ueber Todtenstarre am Herzen, Herztonus und functionelle musculäre Insufficienz der Atrioventricularklappen 1

PICHLER, Dr. A. (Prag). — Zur Lehre von der Sehnervenkreuzung im Chiasma des Menschen. Mit Tafel I und II 12

v. RITTER, Dr. G. (Prag). — Zur Kenntniss der cystischen Lymphangiome im Mesenterium des Menschen. Mit Tafel III 31

LÖW, Dr. L. (Wien). — Ueber Bacterienbefunde bei Leichen 47

DÖRR, Dr. R. (Wien). — Ein Fall von Adenocarcinom der Parotis. Mit Tafel IV 87

MARCUS, Dr. HUGO (Wien). — Ueber Nervenzellenveränderungen. Mit Tafel V und VI 99

HAMMER, Doc. Dr. HANS (Brünn). — Erfahrungen über die Infection bei der Tuberculose 149

STERNBERG, Dr. KARL (Wien). — Beitrag zur Kenntniss der sogenannten Geschwülste des Nervus acusticus. Mit Tafel VII 163

SAUTER, Dr. RICH. (Prag). — Ueber Haematocele pelvis bei Hyperaemia mechanica universalis und ihre Folgezustände 187

BARTEL, Dr. JUL. (Wien). — Casuistische Mittheilungen. Mit Tafel VIII und IX 200

LUCKSCH, Dr. FRANZ (Prag). — Ueber einen neuen Fall von weit entwickeltem Hermaphroditismus spurius masc. internus bei einem 45jährigen Individuum. Mit Tafel X 215

SCHIRSCHOFF, Dr. D. (Prag). — Ueber Colpitis nodularis sive follicularis. Mit Tafel XI 227

LÖWIT, Prof. Dr. M. (Innsbruck). — Weitere Beobachtungen über die Parasiten der Leukämie. Mit Tafel XII und XIII 259

SALTYKOW, S. (Prag). — Ueber bluthältige Lymphdrüsen beim Menschen. Mit Tafel XIV 301

— Ueber die sogenannten Typhuszellen 334

— Zur Kenntniss der Ascaridosis hepatis. Mit Tafel XV . . 339

CHIARI, Prof. Dr. H. (Prag). — Ueber Myelitis suppurativa bei Bronchiektasie. Mit Tafel XVI und XVII 351

Digitized by Google

Original from
UNIVERSITY OF CALIFORNIA

Generated on 2019-07-09 19:30 GMT / http://hdl.handle.net/2027/uc1.b3743166
Public Domain in the United States, Google-digitized / http://www.hathitrust.org/access_use#pd-us-google

Generated on 2019-07-09 19:30 GMT / http://hdl.handle.net/2027/uc1.b3743166
Public Domain in the United States, Google-digitized / http://www.hathitrust.org/access_use#pd-us-google
Digitized by Google
Original from
UNIVERSITY OF CALIFORNIA

Vorwort.

Mit diesem Hefte tritt die Zeitschrift für Heilkunde nach zwanzigjährigem Bestande in eine neue, erweiterte Form.

Im Jahre 1880 von Mitgliedern der Prager medicinischen Facultät als Fortsetzung der seit dem Jahre 1844 von der medicinischen Facultät in Prag herausgegebenen Vierteljahrschrift für praktische Heilkunde ins Leben gerufen, hatte sie es sich zur Aufgabe gestellt, ein Organ zu sein, in welchem die wissenschaftlichen Arbeiten auf dem Gebiete der klinischen und theoretischen Pathologie, hervorgegangen aus den Prager Kliniken und Instituten, zur Publication gelangen, selbstverständlich aber auch einschlägige Arbeiten anderer Provenienz Aufnahme finden sollten. Sie sollte Zeugniss geben von dem ernsten Streben der medicinischen Kreise in Prag und namentlich auch jüngere Kräfte zur wissenschaftlichen Arbeit anspornen.

Als nun im Laufe der Zeit immer mehr das Bedürfniss nach einer Concentrirung der deutschösterreichischen Forscherarbeit auf dem Gebiete der Pathologie hervortrat, entwickelte sich die Idee, die von dem Redactionscomité der Wiener klinischen Wochenschrift herausgegebenen Beiträge zur klinischen Medicin und Chirurgie mit der Zeitschrift für Heilkunde zu verschmelzen, weiter auch Collegen der Schwesteruniversitäten in Graz und Innsbruck heranzuziehen und so die Zeitschrift für Heilkunde zu einem grösseren Journale auszugestalten, welches im Stande wäre, den Haupttheil der deutschösterreichischen Forscherarbeit auf dem Gebiete der Pathologie rasch und in entsprechender Weise zur Veröffentlichung zu bringen.

Digitized by Google
Original from UNIVERSITY OF CALIFORNIA
Generated on 2019-07-09 19:30 GMT / http://hdl.handle.net/2027/uc1.b3743166
Public Domain in the United States, Google-digitized / http://www.hathitrust.org/access_use#pd-us-google

Dank einer Subvention Seitens der Regierung gelang es auch, diese Idee zu realisiren, und wird die Zeitschrift für Heilkunde mit diesem XXI. Jahrgange (dem I. ihrer neuen Folge) in dem bewährten Verlage von Wilhelm Braumüller zunächst im doppelten Umfange von früher erscheinen. In beiläufig einmonatlichen Intervallen wird je ein Heft mit circa fünf Bogen ausgegeben werden. Der leichteren Uebersicht halber und um den verschiedenen Fachkreisen eine bessere Orientirung zu ermöglichen, wird jeder Jahrgang in drei annähernd gleich grosse Abtheilungen zerfallen, nämlich in eine Abtheilung für interne Medicin und verwandte Disciplinen, in eine Abtheilung für Chirurgie und verwandte Disciplinen und in eine Abtheilung für pathologische Anatomie und verwandte Disciplinen, respective für theoretische Pathologie.

Die einzelnen Arbeiten werden theils Arbeiten aus den Universitätskliniken und Instituten sein, andererseits die wissenschaftliche Thätigkeit der Abtheilungen in den verschiedenen Krankenanstalten Wiens und anderer Städte Oesterreichs zum Ausdrucke bringen und in letzterer Hinsicht den bisherigen wissenschaftlichen Theil der Jahresberichte solcher Krankenanstalten ersetzen. Es soll damit angebahnt werden, dass das grosse Material der Krankenanstalten in ausgiebigem Masse wissenschaftlich verwerthet werde und die betreffenden Arbeiten der Allgemeinheit leichter zugänglich seien.

Die in dieser Zeitschrift zur Publication gelangenden Arbeiten werden also ein sehr weites Feld umfassen und alle Richtungen der Forschung auf dem Gebiete der Pathologie betreffen. Es sollen hier Arbeiten aus allen Fächern der inneren und äusseren Medicin, sowie der theoretischen Pathologie gebracht werden, es soll die klinische, die anatomische, die physiologische, die chemische und die experimentelle Forschung auf pathologischem Gebiete zum Worte kommen, und so die Zeitschrift ein Bild der Thätigkeit in allen diesen Richtungen geben.

Die Intention bei den Arbeiten für diese Zeitschrift soll sein die Förderung des Wissens in Bezug auf die Aetiologie, die Genese und

Digitized by Google
Original from UNIVERSITY OF CALIFORNIA
Generated on 2019-07-09 19:30 GMT / http://hdl.handle.net/2027/uc1.b3743166
Public Domain in the United States, Google-digitized / http://www.hathitrust.org/access_use#pd-us-google

das klinische Verhalten der pathologischen Zustände des Menschen, um so eine bessere Erkenntniss über das Wesen der Krankheiten, ihre Verhütung und Heilung zu gewinnen. Es sollen stets nach Möglichkeit allgemeinere Gesichtspunkte berücksichtigt werden, und die thatsächlichen Substrate wirkliche wissenschaftliche Verarbeitung finden.

Dann steht zu hoffen, dass bei dem reichen Materiale unserer Universitäten und Krankenanstalten und der grossen Zahl der als Mitarbeiter gewonnenen bewährten Kräfte diese Zeitschrift ihren Zweck erfüllen und zur Förderung der Heilkunde beitragen werde, im Interesse der Wissenschaft und zur Ehre Oesterreichs.

Die Redaction.

Generated on 2019-07-09 19:30 GMT / http://hdl.handle.net/2027/uc1.b3743166
Public Domain in the United States, Google-digitized / http://www.hathitrust.org/access_use#pd-us-google
Digitized by Google
Original from UNIVERSITY OF CALIFORNIA

Generated on 2019-07-09 19:30 GMT / http://hdl.handle.net/2027/uc1.b3743166
Public Domain in the United States, Google-digitized / http://www.hathitrust.org/access_use#pd-us-google
Digitized by Google
Original from
UNIVERSITY OF CALIFORNIA

ARBEITEN

AUS DER

K.K. UNIVERSITÄTS-FRAUENKLINIK IN GRAZ

(VORSTAND PROFFSSOR A. VON ROSTHORN).

Generated on 2019-07-09 19:30 GMT / http://hdl.handle.net/2027/uc1.b3743166
Public Domain in the United States, Google-digitized / http://www.hathitrust.org/access_use#pd-us-google
Digitized by Google
Original from
UNIVERSITY OF CALIFORNIA

Generated on 2019-07-09 19:31 GMT / http://hdl.handle.net/2027/uc1.b3743166
Public Domain in the United States, Google-digitized / http://www.hathitrust.org/access_use#pd-us-google
Digitized by Google
Original from
UNIVERSITY OF CALIFORNIA

(Aus dem physiologischen Institute der k. k. deutschen Universität in Prag.)

Ueber Todtenstarre am Herzen, Herztonus und functionelle musculäre Insufficienz der Atrioventricularklappen.

Von

Dr. R. F. Fuchs.[1])

Gelegentlich einer bereits im Jahre 1896 begonnenen Versuchsreihe über das Verhalten der Dehnbarkeit des Herzens und der dabei auftretenden Volums- und Spannungsveränderungen desselben, welche Versuche ich durch äussere Umstände für eine längere Zeit zu unterbrechen gezwungen bin, hatte ich mehrfache Gelegenheit, Beobachtungen über den Herztonus und functionelle Insufficienz, sowie über den Eintritt der Todtenstarre am Herzen zu sammeln. Wenn auch die angewandten Beobachtungsmethoden noch sehr rohe genannt werden müssen und einer weitgehenden Verfeinerung bezüglich ihrer Genauigkeit unbedingt bedürfen, so wird durch die angestrebte Genauigkeit der Versuchsmethoden doch nur die quantitative Seite der uns zunächst beschäftigenden Fragen einen weiteren Ausbau erfahren, während die Grunderscheinungen nach der qualitativen Richtung hin kaum wesentlich verändert werden dürften. Ich will heute nur über jenen Theil meiner Versuche berichten, soweit sich dieselben auf die Tonusfrage und Todtenstarre des Herzens beziehen, während ich über die eingangs hervorgehobenen Fragen bislang noch keine eindeutigen, auch nur in groben Umrissen feststehenden Resultate zu erzielen vermochte.

Als Versuchsthiere verwendete ich Kaninchen und Hunde. Es wird am lebenden Thier der Thorax in der Sternallinie eröffnet und nach Resection des Sternums, sowie nach Durchschneidung des Pericards das Herz vollkommen freigelegt. Nun werden sämmtliche vom Herzen entspringenden Gefässe fest abgebunden, nur in die zu dem jeweiligen Versuche benöthigten Gefässe werden entsprechend weite Glascanülen eingebunden. Während der Gefässunterbindungen

[1]) Nach einem in der biologischen Section des Vereines »Lotos« in Prag am 2. December 1899 gehaltenen Vortrage.

Digitized by Google

Original from UNIVERSITY OF CALIFORNIA

Generated on 2019-07-09 19:31 GMT / http://hdl.handle.net/2027/uc1.b3743166
Public Domain in the United States, Google-digitized / http://www.hathitrust.org/access_use#pd-us-google

stirbt das Thier. Die Anordnung der Canülen ist folgende: Eine befindet sich in der Arteria pulmonalis, eine zweite in der Vena cava superior oder auch in der Vena cava inferior; wurden die Verhältnisse am linken Ventrikel untersucht, dann wird eine Canüle in die Aorta, eine andere in eine der Lungenvenen eingeführt. Für unsere hier in Betracht kommenden Versuche müssen natürlich die Semilunarklappen ausser Function gesetzt werden, was sich leicht dadurch erreichen lässt, dass man die Canülen entsprechend weit in das Gefäss vorschiebt.

Das in der voranstehend beschriebenen Weise vorbereitete Herz wird nunmehr sorgfältig aus dem Körper frei präparirt und auf eine mit physiologischer Kochsalzlösung befeuchtete Glasplatte gelegt. Die in der Arteria pulmonalis oder Aorta befindliche Canüle wird sodann mit einer ebenfalls physiologische Kochsalzlösung enthaltenden Spritze verbunden, deren Inhalt unter mässiger Geschwindigkeit, also unter geringem Druck, entleert wird. Sobald sich der Ventrikel zu füllen beginnt, fliesst die injicirte Flüssigkeit aus der Venencanüle des Vorhofes ab. Dies geschieht schon bei einem relativ geringen Drucke der einfliessenden Flüssigkeit, wo die Kammerbasis noch keine so bedeutende Dehnung, also Umfangszunahme, erfahren hat, dass man die Insufficienz der Atrioventricularklappe durch eine entsprechende passive Dilatation des Ostium atrioventriculare erklären dürfte. Es sind also die beiden Atrioventricularklappen unmittelbar nach dem Tode für selbst mässig hohe Drucke unschlussfähig und gestatten eine Durchströmung des Herzens in der gerade entgegengesetzten Richtung gegenüber der im Leben vorhandenen. Wurde der Druck der durchströmenden Flüssigkeit erhöht, so trat keineswegs etwa eine Schlussfähigkeit der Klappen auf, es fand im Gegentheil ein rascherer Abfluss der strömenden Flüssigkeit durch die in die Venen eingebundene Canüle statt. Da sich nun bei der genauen Besichtigung der Klappen und der Sehnenfäden keine erkennbaren pathologischen Veränderungen derselben nachweisen liessen und das geschilderte Verhalten mit aller Regelmässigkeit zu finden war, trotzdem im Leben keine merklichen Zeichen einer Atrioventricularklappen-Insufficienz constatirt werden konnten, so ergibt sich daraus der Satz, dass ein volkommen normales Herz unmittelbar nach dem Tode eine Insufficienz seiner beiden Atrioventricularklappen aufweist.

Als ich an einem sehr heissen Sommertage das beschriebene Experiment wiederholte, und durch allerlei Nebenumstände die Operation sowie die Vorbereitung des Herzens zu dem eigentlichen Versuche sehr verzögert wurde, so dass das Herz erst $1\frac{1}{2}$ Stunden nach dem Tode

Digitized by Google
Original from UNIVERSITY OF CALIFORNIA
Generated on 2019-07-09 19:30 GMT / http://hdl.handle.net/2027/uc1.b3743166
Public Domain in the United States, Google-digitized / http://www.hathitrust.org/access_use#pd-us-google

untersucht werden konnte, da zeigte es sich, dass bei der Injection von Kochsalzlösung in die Arteria pulmonalis der rechte Vorhof vollkommen leer blieb, und keine Flüssigkeit durch die Venencanüle abströmte. Erst als ich einen sehr viel höheren Druck als den sonst angewendeten einwirken liess, gelang es mir, den Verschluss der Tricuspidalklappe zu sprengen. Dabei hatte aber das rechte Herz in seinem Volumen gegen früher sich sehr bedeutend vergrössert, es war stark dilatirt. Ein ganz analoges Verhalten zeigte auch der linke Ventrikel, respective die Valvula bicuspidalis, nur dass der Druck, welcher sich hier zur Sprengung des Verschlusses nöthig erwies, ein höherer war, als der für den rechten Ventrikel gebrauchte. Meine Versuche (20) lassen Zahlenangaben über die Druckwerthe vollständig werthlos erscheinen, weil die einzelnen Zahlen untereinander noch erheblich differiren. Um solchen Zahlenangaben einen Werth beilegen zu dürfen, müssten dieselben auf die Wandstärken der einzelnen Herzabtheilungen, sowie deren Volumen und Gewicht bezogen werden; ferner müssten auch diese entsprechenden Messungen an dem frischen und todtenstarren Herzen ausgeführt werden. Da mir dieses unbedingt nothwendige Zahlenmaterial noch fehlt, so muss ich mich vorläufig nur auf die Mittheilung der qualitativen Erscheinungen meiner Versuchsreihe beschränken.

In dem letztgeschilderten Versuche fühlte sich das Herz hart an im Gegensatze zu den früheren Versuchen, wo es weich war: ferner zeigte sich der Sulcus cordis longitudinalis als eine sehr stark ausgeprägte Furche, welche die rechte und linke Kammer von einander schied, dann schien jede Kammer eine eigene Spitze zu haben, so dass ein solches Herz in seinem Aussehen an ein Cor bimucronatum (oder Apex cordis bifidus nach *v. Rokitansky*) erinnert. Es konnte keinem Zweifel unterliegen, dass wir es in diesem Falle mit einem todtenstarren Herzen zu thun hatten, und dass das differente Verhalten gegen früher als Effect der Formveränderungen, welche durch die Todtenstarre herbeigeführt worden sind, anzusehen sind, da sich anderweitige Anhaltspunkte zur Erklärung der geschilderten Erscheinungen nicht finden liessen; denn das todtenstarre Herz war in allen seinen Dimensionen gegenüber dem frischen Leichenherzen bedeutend verkleinert, wie die späteren Versuche zeigten. Wir müssen demgemäss sagen, dass ein todtenstarres Herz einen schlussfähigen Atrioventricularklappen-Apparat hat. Es ist dieser Verschluss der Bicuspidalklappe namentlich selbst für ziemlich hohe Drucke sufficient, welche unter Umständen den normalen Carotidenblutdruck fast erreichen können.

Digitized by Google
Original from UNIVERSITY OF CALIFORNIA
Generated on 2019-07-09 19:30 GMT / http://hdl.handle.net/2027/uc1.b3743166
Public Domain in the United States, Google-digitized / http://www.hathitrust.org/access_use#pd-us-google

Auf diese Weise hatte ich ein einfaches Criterium für das todtenstarre Herz gewonnen, welches sich der Betastung weit überlegen zeigte, so dass man den Eintritt und Verlauf der Todtenstarre am Herzen leicht studiren kann. Es zeigte sich nun bei den folgenden Versuchen, dass das unmittelbar post mortem noch vollkommen insufficiente Herz nach einiger Zeit einen auch für höhere Drucke schlussfähigen Atrioventricularklappen-Apparat aufweist. Diese Schlussfähigkeit der Klappen tritt nicht mit einem Schlage und gleicher Intensität auf einmal ein, sondern sie entwickelt sich ganz allmälig, indem sich die Vorhöfe bei der Durchströmung des Herzens von den grossen Arterien aus immer schwächer und schwächer füllen, bis sich endlich ein vollkommener Schluss der Atrioventricularklappen herstellt, so dass die Vorhöfe ganz leer bleiben, wenn das Experiment richtig ausgeführt wurde. Bei meinen diesbezüglichen Versuchen hat es sich gezeigt, dass die Veränderungen des Klappenschlusses schon zu einer Zeit auftreten, wo eine einfache Betastung oder blosse Inspection noch keine wahrnehmbaren Zeichen der beginnenden Todtenstarre constatiren konnte. Als wesentlich charakteristisch für den Eintritt der Todtenstarre am Herzen muss ich es ansehen, dass dieselbe ungemein frühzeitig erscheint, zu einer Zeit, wo an der Skelettmusculatur nach den übereinstimmenden Beobachtungen der zahlreichen Autoren, welche sich mit dem Studium der Todtenstarre sehr eingehend beschäftigt haben, noch keine merklichen Zeichen derselben sich ermitteln liessen. In meinen Versuchen war das Herz nach einer durchschnittlichen Zeit von 3—5 Stunden vollkommen todtenstarr; dabei zeigte sich auch der beschleunigende Einfluss der Wärme auf den Eintritt der Todtenstarre, wie schon aus dem früher beschriebenem Versuche hervorgeht, wo das Herz bereits nach $1^1/_2$ Stunden vollkommen todtenstarr gewesen war. Die Dauer der Todtenstarre ist eine sehr wechselnde, so dass ich vorläufig eine zahlenmässige Fixirung dieser Zeit noch nicht mit Sicherheit anzugeben vermag, immerhin mag erwähnt sein, dass dieselbe in meinen Versuchen von 20 bis über 30 Stunden dauerte, wobei sich wiederum die Temperatureinflüsse deutlich bemerkbar machten. Jedenfalls muss ich auf Grund meiner bisherigen Versuche sagen, dass das Herz der erste Muskel ist, welcher der Todtenstarre anheimfällt, und zwar schon zu einer Zeit, wo an der Skelettmusculatur der Rigor mortis noch nicht nachweisbar ist.

Diese Thatsache scheint mir namentlich für den pathologischen Anatomen, insbesondere für den gerichtlichen Mediciner, von Bedeutung zu sein, wenn derselbe bei der Section aus dem Befunde eines harten,

Digitized by Google
Original from UNIVERSITY OF CALIFORNIA
Generated on 2019-07-09 19:30 GMT / http://hdl.handle.net/2027/uc1.b3743166
Public Domain in the United States, Google-digitized / http://www.hathitrust.org/access_use#pd-us-google

leeren Herzens einen Herzstillstand in Systole zu diagnosticiren geneigt sein könnte, wenn die Skelettmusculatur noch keine Zeichen der eingetretenen Todtenstarre darbietet. In der That werden ja auch die meisten Befunde von Herzstillstand in Systole am Secirtisch gemacht, während es bisher auf experimentellem Wege nur durch Antiarin gelang, einen systolischen Stillstand der Herzkammern bei diastolischen Vorhöfen herbeizuführen, wogegen gewisse neutrale Kalisalze, z. B. das gelbe Blutlaugensalz (Kaliumferrocyanid), einen systolischen Stillstand des ganzen Herzens herbeiführen. Es dürften daher die Erscheinungen am Leichenherzen überhaupt nicht leicht die Diagnose eines systolischen Herzstillstandes gestatten, weil in erster Linie mit der sehr frühzeitig eintretenden Todtenstarre des Herzens gerechnet werden muss. Eine sichere Erklärung, warum gerade das Herz als erster Muskel der Todtenstarre verfällt, lässt sich nicht ganz leicht geben, aber man würde nach Analogie mit den Verhältnissen am Skelettmuskel, bei welch letzterem lang andauernde und starke Thätigkeit unmittelbar vor dem Tode den Eintritt der Todtenstarre beschleunigt, anzunehmen geneigt sein, dass das Herz als ununterbrochen und bis zuletzt arbeitender Muskel darum auch als erster Muskel und schon nach so kurzer Zeit die Todtenstarre zeigt.

Die Durchsicht der einschlägigen Literatur, soweit dieselbe mir bekannt geworden ist, ergab nun, dass meine Beobachtungen bezüglich des zeitlichen Eintretens der Todtenstarre am Herzen sich vollkommen mit den Angaben von *F. Strassmann*[1]) deckten; *Strassmann* hat ebenfalls einen experimentellen Nachweis der Todtenstarre am Herzen geführt, indem er ursprünglich an bestimmten Punkten des frischen Leichenherzens Nadeln einstach, deren Entfernung von einander er genau abmass. Nach einiger Zeit, bei der neuerlichen Messung der Nadelabstände von einander, fand er eine wesentliche Verkürzung der früher gemessenen Distanzen. Später verfuhr er, um den möglichen Versuchsfehlern der erwähnten Methode auszuweichen, so, dass er den Herzcontour des möglichst frischen Leichenherzens auf einer Glastafel verzeichnete und nach einiger Zeit eine neuerliche Zeichnung desselben anfertigte. Durch sorgfältiges Uebereinandercopiren der beiden Zeichnungen waren die Formveränderungen des Herzens in der Todtenstarre unmittelbar zur Anschauung gebracht.

[1]) *Strassmann F.*, Die Todtenstarre am Herzen. Vierteljschr. f. gerichtl. Med. N. F. Bd. LI, 1889. — Weitere Untersuchungen über die Todtenstarre am Herzen. Vierteljschr. f. gerichtl. Med. III. Folge, Bd. XII, Suppl.-Jahrg. 1896. Daselbst auch namentlich d. einschl. gerichtl.-med. Literatur.

Digitized by Google
Original from UNIVERSITY OF CALIFORNIA
Generated on 2019-07-09 19:30 GMT / http://hdl.handle.net/2027/uc1.b3743166
Public Domain in the United States, Google-digitized / http://www.hathitrust.org/access_use#pd-us-google

Beim weiteren Studium der Literatur fand ich dann auch eine Bestätigung für meine Beobachtung, dass die Tricuspidalklappe, welche am normalen frischen Leichenherzen insufficient ist, durch die Todtenstarre selbst gegen höhere Drucke schlussfähig wird, indem *L. Krehl*[1]) bereits im Jahre 1889 ein Gleiches beobachtet hatte. Diese specielle Beobachtung des Verhaltens der Klappe am todtenstarren Herzen scheint der Vergessenheit anheimgefallen zu sein und ich darf wohl annehmen, dass die Arbeit *Krehl's* auch *Strassmann* unbekannt geblieben war, wie mir selbst. *Krehl* legt besonderes Gewicht darauf, dass es gelingt, die Triscuspidalklappe des nicht todtenstarren Herzens schlussfähig zu machen, wenn man die Papillarmuskel durch Druck von aussen her der idealen Kammerachse nähert, und *Krehl* meint, wenn ich ihn recht verstanden habe, dass eine solche Näherung des Papillarmuskels an die Kammerachse in der Todtenstarre hauptsächlich die Schlussfähigkeit der Atrioventricularklappe bedinge. Ich habe nunmehr das *Krehl*'sche Experiment wiederholt, wobei ich die Angaben des genannten Forschers vollkommen bestätigen konnte, aber es war dabei doch nicht zu verkennen, dass der Schluss der Atrioventricularklappen, wie er durch die mechanische Annäherung der Papillarmuskeln an die Kammerachse beim frischen, nicht todtenstarren Leichenherzen erzielt werden konnte, ein minder resistenter ist, als der in der Todtenstarre vorhandene.

Es muss also der gesammten Formveränderung, welche das Herz in der Todtenstarre erfährt, eine wesentliche Bedeutung zuerkannt werden. Das todtenstarre Herz ist, wie bereits erwähnt wurde, in allen seinen Dimensionen kleiner als das nicht todtenstarre. Ausserdem sind die Papillarmuskel in ihrer Länge verkürzt und zeigen die von *Krehl* hervorgehobene Annäherung ihrer freien Enden gegen die Kammerachse. Andererseits hat aber auch eine Verkürzung der Kammerlänge stattgefunden, wodurch eine Ortsveränderung der Ursprungsstelle des Papillarmuskels eingetreten ist. Es liegen hier sehr verschiedene Veränderungen gegen früher vor, welche in ihrer Einzelwirkung schwer abzuschätzen sind, da für den erreichten Effect nur das relative Verhältniss aller stattgefundenen Veränderungen zu einander massgebend ist.

Die Thatsache, dass ein frisches, normales Leichenherz insufficiente Atrioventricularklappen besitzt, kann wohl nur dahin gedeutet werden, dass die anatomische Configuration des vollkommen erschlafften Herzens noch nicht die Schlussfähigkeit der

[1]) *Krehl L.*, Die Mechanik der Tricuspidalklappe. (Du Bois-Reymond's) Arch. f. Physiol. Jahrg. 1889.

Digitized by Google
Original from UNIVERSITY OF CALIFORNIA
Generated on 2019-07-09 19:30 GMT / http://hdl.handle.net/2027/uc1.b3743166
Public Domain in the United States, Google-digitized / http://www.hathitrust.org/access_use#pd-us-google

Mitral- und Bicuspidalklappen bedingt, dass also der in seiner Gleichgewichtslage befindliche Muskel noch eines Momentes bedarf, um seine Function vollkommen zu erfüllen, und dieses Moment ist der dem Herzen in vivo eigene Tonus. Erst durch jene Formveränderungen, die einem bestimmten Contractionsgrade entsprechen, wird die Schlussfähigkeit der Vorhofkammerklappen ermöglicht, wie uns die Versuche am todtenstarren Herzen lehren. Denn die Formveränderungen des Herzens in der Todtenstarre sind jenen bei der Contraction ganz ähnlich: damit soll allerdings eine Identificirung der Todtenstarre mit der vitalen Contraction durchaus nicht ausgesprochen sein.

Der Herztonus ist wohl allgemein anerkannt, wenngleich man den Beweis für seine Existenz bislang nur auf indirectem Wege geführt hat. Als ein sicherer Beweis wird die Incongruenz des Schlagvolumens des Herzens mit dem Kammervolumen angesehen, allein die Lehre von dem kleinen Schlagvolumen des Herzens ist noch keineswegs von Seiten aller Physiologen acceptirt worden. Dass sich das Herzvolumen bei Vagusreizung so stark vergrössert, wie die directe Beobachtung lehrt, ist, streng genommen, kein exacter Beweis für den Bestand des Herztonus, denn durch die Vagusreizung verlängern wir die Zeit der Diastole und gestatten für längere Dauer das Zuströmen des Blutes zum Herzen. Da das Blut aber unter Druck in das Herz einfliesst, so könnte dieser Druck des einströmenden Blutes rein mechanisch, also passiv, eine Vergrösserung des Ventrikels durch Dehnung herbeiführen. Wenn man dagegen einwenden wollte, dass der Druck der in die Ventrikel einströmenden Blutmengen ein sehr geringer ist, so dass eine nennenswerthe Dehnung derselben nicht gut zu Stande kommen kann, so dürfen wir doch andererseits nicht vergessen, dass uns genaue Kenntnisse über die Dehnbarkeit des Herzens noch gänzlich fehlen, so dass wir keineswegs eine passive Dehnung durch den einfliessenden Blutstrom mit Sicherheit auszuschliessen vermögen. Uebrigens scheint die Beobachtungsthatsache, dass sich bei Vagusreizung eine viel bedeutendere Volumszunahme des rechten Ventrikels als des linken zeigt, sehr dafür zu sprechen, dass der Einfluss der passiven Dehnung nicht ganz von der Hand zu weisen sein dürfte. Beim rechten Ventrikel wirkt eben die dehnende Kraft des Blutstromes auf eine Muskellage von geringerer Wandstärke als beim linken Ventrikel.

Ich ging nun daran, die Veränderungen des Herzens bei verschieden starkem Tonus zu messen, um einen Anhaltspunkt über die Herzkammerlänge und -Breite unter diesen Umständen zu

Digitized by Google
Original from UNIVERSITY OF CALIFORNIA
Generated on 2019-07-09 19:30 GMT / http://hdl.handle.net/2027/uc1.b3743166
Public Domain in the United States, Google-digitized / http://www.hathitrust.org/access_use#pd-us-google

gewinnen, da mir diese Grössen nach der Beobachtung am Leichenherzen für die Schlussfähigkeit der Atrioventricularklappen von Bedeutung zu sein schienen. Die Messungsmethode, deren ich mich bediente, muss eine sehr rohe genannt werden und sie gestattet nur eine Beurtheilung der Verhältnisse in groben Umrissen; doch hoffe ich, bei der Wiederaufnahme dieser Untersuchungen auf einem anderen Wege zu genauen zahlenmässigen Resultaten zu gelangen. Zuerst wurde das in situ freigelegte Herz bezüglich seiner diastolischen Kammerlänge zu messen versucht, indem ich den Abstand der Herzspitze von der Kammerbasis im Augenblicke der Diastole zu bestimmen bemüht war. Bei der normalen Herzthätigkeit ist das sehr schwer, und es gelang mir auch nur einigermassen, indem ich durch Visiren an einem Meterstabe die Herzbewegungen verfolgte oder einen Faden auf das Herz legte. Desgleichen wurde auch die Breite des Herzens gemessen. Hatten die mehrfachen Einzelmessungen eine befriedigende Uebereinstimmung gezeigt, dann wurde durch Vagusreizung am Halse ein diastolischer Herzstillstand herbeigeführt, während dessen eine genauere Messung vermittelst des aufgelegten Fadens ohne erheblichere Schwierigkeit ausgeführt werden konnte. Endlich wurde das Thier getödtet, das Herz zuerst in situ gemessen; hierauf wird dasselbe frei präparirt, auf eine befeuchtete Glasplatte gelegt und unter Nulldruck gefüllt und neuerlich gemessen. Diese Versuche zeigten nun, dass das diastolische Herz bei normaler Schlagfolge die geringste Kammerlänge und -Breite besass, dass die Grössen bei Vagusreizung zwar erheblich zugenommen haben, aber jene nach dem Tode doch nicht erreichen. Das erschlaffte Leichenherz ist also am grössten, ohne dass für diese Vergrösserung eine Dehnung durch den Flüssigkeitsdruck verantwortlich gemacht werden kann, denn das Herz war unter Nulldruck gefüllt worden. Auf Grund dieser Thatsache können wir schliessen, dass eine Tonusherabsetzung das Herz in seiner Configuration dem frischen Leichenherzen, dessen Tonus Null geworden ist, nähern wird, und ferner annehmen, dass bei der Vagusreizung eine Tonusverminderung des Herzens eingetreten ist, wobei aber eine eventuelle passive Dehnung des Herzens durch das einströmende Blut mitconcurriren könnte. Ob dieser letzteren Eventualität eine factische Bedeutung zukommt, kann vorläufig noch nicht entschieden werden. Da nun bei erheblichen Tonusherabsetzungen das Herz in seiner Gesammtconfiguration sich dem Leichenherzen nähert, so wird auch die Schlussfähigkeit der Atrioventricularklappen vermindert werden, und wird der Tonus Null, dann tritt bereits eine Insufficienz für geringe Drucke ein, ohne

Digitized by Google
Original from UNIVERSITY OF CALIFORNIA
Generated on 2019-07-09 19:30 GMT / http://hdl.handle.net/2027/uc1.b3743166
Public Domain in the United States, Google-digitized / http://www.hathitrust.org/access_use#pd-us-google

dass dabei eine anatomische Veränderung des Klappenapparates oder des Herzmuskels selbst vorhanden zu sein braucht. Wir haben es dann, wenn wir so sagen dürfen, gleichfalls mit einer musculären Insufficienz der Atrioventricularklappen, aber rein functioneller Natur zu thun.

Durch die umfassenden Arbeiten der Leipziger Schule *(Krehl, Romberg, His jun.)* ist gerade die Wichtigkeit und Bedeutung der musculären Insufficienzen des Herzmuskels eingehend erörtert und studirt worden, aber trotzdem ist noch eine ganze Reihe von Insufficienzen unerklärt geblieben, wo selbst die genaueste anatomische Untersuchung keine befriedigende Erklärung dieser im Leben sicher constatirten Insufficienzen bot. Insbesondere werden systolische Herzgeräusche bei den verschiedensten Gelegenheiten am Krankenbette constatirt, ohne dass man eine anatomische Grundlage für dieselben anzunehmen berechtigt wäre, wofür die Verhandlungen des letzten (XVII.) Congresses für innere Medicin (in Karlsbad 1899) reichliche Belege geliefert haben. So hat *v. Schrötter* in seinem Referate über die Insufficienz des Herzmuskels hervorgehoben, dass im Verlaufe von fieberhaften Erkrankungen, wie z. B. Pneumonie, Insufficienz des Herzmuskels auftritt, zu einer Zeit, wo man an eine Degeneration des Herzmuskels durch eventuelle Toxinwirkung noch gar nicht denken könnte, so dass dieselbe in nervösen Momenten ihre Ursache haben müsste. Desgleichen betont *F. Martius* in seinem Referate, dass sich die ursprügliche Hoffnung, es werde sich in allen Fällen klinischer Herzmuskelinsufficienz eine zur Erklärung genügende anatomische Veränderung finden lassen, nicht bestätigt hat. Am bekanntesten sind anämische Herzgeräusche, wo namentlich ein starkes systolisches Geräusch vorhanden ist. Die accidentellen Herzgeräusche werden von einigen Autoren, wie z. B. *Krehl*[1]) und *Bühler*,[2]) zum Theile als auf functioneller Grundlage entstanden angesehen.

Wenn wir nun daran denken, dass ein Herz, welches seinen Tonus verloren hat, eine Insufficienz seiner Atrioventricularklappen aufweist, und dass ferner ein normales Herz durch Herabsetzung seines Tonus in seiner Configuration einem frischen Leichenherzen näher kommt, so liegt auch die Annahme nur all zu nahe, dass durch eine Herabsetzung des Tonus auch eine Atrioventricularklappen-Insufficienz mit den klinisch diagnosticirbaren Herzgeräuschen auftreten kann. Wir finden ja gerade bei fiebernden

[1]) *Krehl L.*, Patholog. Physiologie. Leipzig 1898.

[2]) *Bühler*, Arch. f. klin. Med. 52, S. 281 (cit. nach *Krehl*).

Digitized by Google
Original from UNIVERSITY OF CALIFORNIA
Generated on 2019-07-09 19:30 GMT / http://hdl.handle.net/2027/uc1.b3743166
Public Domain in the United States, Google-digitized / http://www.hathitrust.org/access_use#pd-us-google

und anämischen Patienten eine auffallende Schlaffheit der Skelettmusculatur, welche auf einer Herabsetzung des Muskeltonus zu beruhen scheint. Diese Tonusherabsetzung wird sich aller Wahrscheinlichkeit nach nicht nur auf die Skelettmusculatur allein beschränken, sie wird wohl auch am Herzen vorhanden sein, so dass wir einen Theil der klinisch diagnosticirten Herzgeräusche als Ausdruck der musculären Insufficienz durch Tonusherabsetzung erklären können, wenn eine sorgfältige anatomische Untersuchung keine anderen Anhaltspunkte zur Erklärung der in vivo bestandenen Erscheinungen bietet. Uebrigens sei noch erwähnt, dass nach den Untersuchungen von *v. Criegern*[1]) gerade die Herzen Anämischer eine Herzthätigkeit von nur geringem Umfange aufweisen. Dadurch wird eine Compensation der Insufficienz, wie sie dem Herzen in seiner Gleichgewichtsfigur eigen ist, erschwert. Denn ein todtenstarres Herz mit sufficienten Klappen hat sich gegenüber dem frischen Zustande in seinen Dimensionen sehr bedeutend verkleinert.

Der Nachweis der rein functionellen musculären Insufficienz des normalen Herzens ist so leicht zu führen, dass er sich geradezu als Vorlesungsexperiment eignet. Man kann nämlich das frische, vollkommen insufficiente Leichenherz sogleich in eines mit schlussfähigen Klappen umwandeln, wenn man das Herz in eine 45°—50° C. warme physiologische Kochsalzlösung für einige Zeit eintaucht. Man hat dann einfach an Stelle der sich nur allmälig entwickelnden Todtenstarre die Wärmestarre des Muskels gesetzt.

F. Winkler[2]) hat durch Hindurchführen eines Fadens durch den Papillarmuskel ohne Verletzung der Klappen eine functionelle Mitralinsufficienz herbeigeführt und konnte am lebenden Thiere stets die entsprechenden Herzgeräusche hören. Bei der Section zeigte aber nur ein Drittel der Fälle eine Insufficienz der Mitralklappe, wenn das Herz von der Aorta aus durchströmt wurde, während zwei Drittel schlussfähige Valvulae bicuspidales aufwiesen. Die am Leichenherzen constatirte Insufficienz kann aber keineswegs als ein stricter Beweis dafür angesehen werden, dass auch in vivo eine solche Mitralinsufficienz bestanden haben müsste, da ja jedes frische Leichenherz schon bei einem verhältnissmässig noch geringen Drucke insufficient wird. Dagegen müssen wir den acustischen Phänomenen

[1]) *v. Criegern*, Ergebnisse d. Unters. menschl. Herzen mittelst fluorese. Schirmes. Verh. d. XVII. Congr. f. innere Medicin, Karlsbad 1899.

[2]) *F. Winkler*, Exper. Studien über d. funct. Mitralinsuff. Verh. d. XVII. Congr. f. innere Medicin. Karlsbad 1899.

Digitized by Google
Original from UNIVERSITY OF CALIFORNIA
Generated on 2019-07-09 19:37 GMT / http://hdl.handle.net/2027/uc1.b3743166
Public Domain in the United States, Google-digitized / http://www.hathitrust.org/access_use#pd-us-google

in den Versuchen von *Winkler* die alleinige und sichere Beweiskraft für die in vivo bestandene Unschlussfähigkeit der Mitralklappe zuerkennen. Welche Momente in den anderen zwei Dritteln der Fälle bei *Winkler* die Sufficienz des Leichenherzens bedingt haben, kann ich nicht entscheiden, es könnte sich vielleicht um Todtenstarre, mechanische Annäherung der Papillarmuskeln an die Kammerachse oder all zu geringen Druck der Durchströmungsflüssigkeit gehandelt haben. Eine acut entstandene Mitralinsufficienz nach Thombosirung des medianen Papillarmuskels der Mitralklappe hat *Fr. Kraus*[1]) beschrieben. In dem genannten Falle waren die Klappensegel und Sehnenfäden normal, dagegen hatte der Papillarmuskel seine Contractionsfähigkeit eingebüsst.

Unsere Experimente haben, wie ich glaube, einen directen experimentellen Beweis für die Möglichkeit einer Insufficienz des intacten Herzmuskels durch Tonusherabsetzung erbracht, so dass wir diese, wohl vielen Klinikern geläufige, Hypothese nicht mehr als eine durch keine experimentellen Belege gestützte verwerfen müssen.

---

[1]) *Kraus Fr.*, Zur Casuistik d. Myomalacia cordis. Prager med. Wochenschrift. 1885.

Prag, November 1899.

Digitized by Google
Original from UNIVERSITY OF CALIFORNIA
Generated on 2019-07-09 19:33 GMT / http://hdl.handle.net/2027/uc1.b3743166
Public Domain in the United States, Google-digitized / http://www.hathitrust.org/access_use#pd-us-google

(Aus der Augenklinik der deutschen Universität in Prag [Vorstand Prof. Czermak].)

Zur Lehre von der Sehnervenkreuzung im Chiasma des Menschen.

Von

Dr. A. Pichler,
I. Assistenten der Klinik.

(Hiezu Tafel I und II).

In der vorliegenden Mittheilung soll ein Fall zur Darstellung kommen, in dem es gelang, durch Färbung der Nervenbahnen nach Marchi in beiden Tractus optici degenerirte Fasern nachzuweisen, obwohl nur ein Opticus erkrankt war.

Nur der dem erkrankten und operirten linken Auge angehörige Sehnerv enthält die typischen, schwarzen Degenerationskörner, der rechte Sehnerv dagegen ist frei von Degenerationsproducten; trotzdem finden sich in dem Tractus opt. jeder Seite zahlreiche, in später zu schildernder Weise angeordnete, degenerirte Fasern. Es erbringt somit auch dieser Fall wieder den anatomischen Nachweis der nur theilweisen Kreuzung der Sehnervenfasern im menschlichen Chiasma. Es hat schon *v. Gudden*[1]) im Jahre 1879 mit Benützung älterer und durch Schaffung und Verwerthung neuerer Methoden, vor Allem durch seine Degenerationsversuche den überzeugenden Nachweis der nur theilweisen Kreuzung der Sehbahnen im Chiasma des Menschen und vieler Thiere erbracht.

Schon ein Jahr darauf folgte *Purtscher*,[2]) indem er an der Hand eines sehr reichen menschlichen Materiales die Befunde *Gudden's* ergänzte und bestätigte. Das, was man mit den damaligen, recht unvollkommenen Methoden — in aller Bescheidenheit sei dies gesagt,

[1]) *v. Gudden*, Gr. A. f. O. XXV. Ueber die Kreuzung der Sehnervenfasern im Chiasma.

[2]) *Purtscher*, Gr. A. f. O. XXV. Ueber die Kreuzung und Atrophie der Nervi und Tractus optici.

Digitized by Google
Original from UNIVERSITY OF CALIFORNIA
Generated on 2019-07-09 19:31 GMT / http://hdl.handle.net/2027/uc1.b3743166
Public Domain in the United States, Google-digitized / http://www.hathitrust.org/access_use#pd-us-google

denn gar rasch veralten die Methoden — in den Sehbahnen nachweisen konnte, haben *Gudden* und seine Nachfolger gefunden. Man muss besonders hervorheben, dass schon damals ziemlich klare und auch nach unseren heutigen Untersuchungen im Grossen und Ganzen richtige Anschauungen über die Lage der gekreuzten und ungekreuzten Fasern im Chiasma und Tractus herrschten.

Genauere Localisirung liess eben die alte mikroskopische Technik nicht zu. Auch die *Weigert*-Färbung hat in der Hinsicht nicht viel Neues gebracht, sie erleichterte wohl die Untersuchung durch bessere, schärfere Bilder; brachte aber nur eine geringe Bereicherung unseres Wissens. Eine ganz neue und insoferne höchst wichtige Methode der Untersuchung der Sehnervenkreuzung verdanken wir *Bernheimer*,[1]) der die sich entwickelnden Markscheiden in den embryonalen Sehbahnen verfolgte. An diese reiche Kette von Beweisen für die Theilkreuzung der Opticusfasern reiht sich nun als neues Glied die Untersuchung der frischen Degeneration mittelst der *Marchi*-Färbung an.

Dass diese scheinbar überflüssige Beweisführung immer noch nothwendig ist, ist darin begründet, dass zwei so angesehene Forscher, wie *Kölliker* und *Michel*, mit eiserner Consequenz bis in die letzte Zeit an ihrer Ansicht von der Totalkreuzung im menschlichen Chiasma festhielten. Jetzt hat allerdinge *Kölliker* in einer eben erschienenen Arbeit: »Neue Beobachtungen zur Anatomie des Chiasma opticum« die Theilkreuzung für das Chiasma einiger Thiere zugegeben und stellt die Möglichkeit, dass auch im menschlichen Chiasma ungekreuzte Fasern vorkommen, nicht mehr ganz in Abrede.

Die *Marchi*-Färbung ist für das Chiasma des Menschen eine so gut wie neue Färbemethode; es liegt darüber bisher nur die Publication *Dimmer's*[2]) vor.

Eine Bestätigung der Befunde *Dimmer's* wäre somit an und für sich werthvoll, besonders da das Material für eine derartige Untersuchung ausserordentlich selten zu erlangen ist.

Der vorliegende Fall hat aber vor dem *Dimmer*'schen den Umstand voraus, dass das Gehirn, abgesehen von der Erkrankung der Sehbahnen, keine anatomisch nachweisbare, locale Läsion zeigte, während in jenem Falle sich Erweichungsherde fanden. Auch die Schnittrichtung war in meinem Falle eine andere, indem hier Horizontalschnitte, dort Frontalschnitte angelegt wurden.

---

[1]) *Bernheimer*, Ueber die Entwicklung und den Verlauf der Markfasern im Chiasma ner. opt. des Menschen. A. f. A. XX.

[2]) *Dimmer*, Zur Lehre von den Sehnervenbahnen. Gr. A. f. O. XLVIII.

Digitized by Google
Original from UNIVERSITY OF CALIFORNIA
Generated on 2019-07-09 19:31 GMT / http://hdl.handle.net/2027/uc1.b3743166
Public Domain in the United States, Google-digitized / http://www.hathitrust.org/access_use#pd-us-google

Es fälllt mir durchaus nicht ein, die Gründe, die *Wieting*[1]) für die letztere Methode anführt, irgendwie bestreiten zu wollen; aber meine Präparate wurden bereits im Jahre 1895, also zu einer Zeit, in der die horizontale Schnittführung für das Chiasma die allgemein übliche war, angefertigt; doch selbst, wenn mir heute nochmals die Wahl der Schnittrichtung frei stände, würde ich die horizontale wählen, da es immerhin interessant ist, die Ergebnisse der beiden Methoden auch bei der *Marchi*-Färbung zu vergleichen.

Auch fällt einer von *Wieting's* Gründen für die Frontalschnitte bei der *Marchi*-Färbung weg, da die Optici bei derselben keinen Dickenunterschied aufweisen.

Ausserdem treten an Schnitten, die dem Faserverlauf parallel sind, die *Marchi*'schen Degenerationskörner viel deutlicher und charakteristischer hervor.

Ich will übrigens gleich hier betonen, dass die nach *Marchi* gefärbten Chiasmapräparate für die Erforschung der Kreuzung eine weit höhere Beweiskraft haben, als die nach *Weigert* gefärbten älteren Degenerationen.

Denn wenn man aus dem atrophirenden Opticus, den Degenerationskörnern nachgehend, die kranken Fasern in beide Tractus verfolgen kann, so ist dies doch entschieden beweisender, als wenn sich bei Schwund des einen Sehnerven in dem Tractus jeder Seite erhaltene Fasern finden; denn nur diese, nicht aber die kranken, weist die *Weigert*'sche Methode direct nach; das Vorhandensein von Atrophie muss erst erschlossen werden.

Bevor ich auf den Fall selbst eingehe, will ich noch kurz die Ursache auseinandersetzen, aus der die Veröffentlichung desselben sich um vier Jahre verzögerte. Als ich im Jahre 1895 als Assistent der Innsbrucker Universitäts-Augenklinik an die Untersuchung der Präparate schritt, hatte ich die Absicht, nicht nur das Chiasma und die Tractus, sondern auch den weiteren Verlauf der Sehbahnen nach derselben Methode zu untersuchen. Herr Prof. *Mayer* in Innsbruck dem ich hiemit meinen besten Dank ausdrücke, war so freundlich, mich bei der zur Ausführung der *Marchi*-Färbung nöthigen Zerlegung des Gehirns durch seine werthvollen Rathschläge zu unterstützen. Ebenso danke ich meinem Freunde Herrn Dr. *H. Zingerle*, derzeit Assistent der psychiatrischen Klinik der Universität Graz, für seine liebenswürdige Unterstützung bei der Herstellung der Präparate. Leider ging, als ich meinem nach Prag berufenen Chef, Herrn

[1]) *Wieting*, Gr. A. f. O. XLV. Zur Anatomie des menschlichen Chiasma.

Digitized by Google
Original from UNIVERSITY OF CALIFORNIA
Generated on 2019-07-09 19:31 GMT / http://hdl.handle.net/2027/uc1.b3743166
Public Domain in the United States, Google-digitized / http://www.hathitrust.org/access_use#pd-us-google

Prof. *Czermak*, dorthin folgte, eine Anzahl von Präparaten aus den primären Opticusganglien durch Flaschenbruch auf der Reise zu Grunde, so dass ich den Fall, da nur das Chiasma und die Tractus lückenlose Serien darstellten, für ziemlich entwerthet hielt. Erst aus der Veröffentlichung des ersten Falles von *Marchi*-Färbung des menschlichen Chiasmas durch *Dimmer* ersah man, dass der Verlust der primären Opticusganglien in unserem Falle gar keine nennenswerthe Bedeutung hat, da die Degeneration in denselben kaum ausgesprochen gewesen wäre, weil sie selbst im *Dimmer*'schen Falle, in welchem die Frist zwischen Enucleation und Tod eine viel längere war, nicht sehr hochgradig war. Allerdings kommt der Umstand in Betracht, dass im vorliegenden Falle der Opticus, da keine Enucleation, sondern eine Exenteratio orbitae gemacht wurde, viel weiter gegen das Chiasma hin durchtrennt worden ist.

Krankengeschichte: Sch. Franz, Bauer aus Reutte in Tirol, erkrankte im Jahre 1887 in einem Alter von 64 Jahren an einer Geschwulst des linken Unterlides, die im Jahre 1891 an der Innsbrucker Augenklinik operirt wurde (klinische Diagnose: Epithelioma palpebrae inferioris lat. sin.). Schon damals war das Sehvermögen des linken Auges etwas herabgesetzt, da Veränderungen in der Hornhaut und der Pupille bestanden. Im Sommer 1894 trat im inneren Lidwinkel des linken Auges neuerlich Geschwulstbildung auf. Der Kranke suchte aber erst im März 1895 abermals die Klinik auf, da in der letzten Zeit das Sehvermögen des linken Auges sehr rasch abnahm.

Befund am 7. März 1895. L. A.: An Stelle des Unterlides, das vollständig fehlt, findet sich eine grosse Geschwürshöhle, deren Wände von derben Geschwulstknötchen durchsetzt sind. Am Boden dieser Höhle finden sich zwei Oeffnungen, von denen die eine in die Nase, die andere in die Oberkieferhöhle führt.

Der Augapfel ist durch Geschwulstmassen, in die er eingebettet ist, nach oben-aussen verdrängt, so dass er ganz vom Oberlid bedeckt ist.

Die Geschwulst hat aussen-unten auf den Augapfel übergegriffen, dürfte aber die Hüllen desselben noch nicht vollständig perforirt haben.

Die Hornhaut zeigt alte, narbige Trübungen und ausserdem eine pannusähnliche Auflagerung, die von der Geschwulst her auf dieselbe übergreift.

Die Pupille ist durch Exsudat verschlossen. Spiegeluntersuchung unmöglich, Spannung normal. Centrale Lichtempfindung in 5 m, Projection sicher. R. A. Bis auf Cataracta incipiens normaler Befund, Sehschärfe = 0·5.

Verlauf: 18. März. Exenteratio orbitae sin. in Narkose (Prof. *Czermak*).

Ausser dem Orbitalinhalt wird auch der grösste Theil der unteren und inneren Orbitalwand und der obere Theil der linken Nasenhälfte entfernt. Tamponade mit Jodoformgaze. Normaler Heilungsverlauf.

Digitized by Google
Original from UNIVERSITY OF CALIFORNIA
Generated on 2019-07-09 19:31 GMT / http://hdl.handle.net/2027/uc1.b3743166
Public Domain in the United States, Google-digitized / http://www.hathitrust.org/access_use#pd-us-google

Am 27. März klagt der Kranke über Schwindel, am 30. März Delirien. Kein Fieber, Wunde bis auf einzelne nekrotische Fetzen rein.

5. April 1895. Der Kranke ist weder zeitlich noch örtlich orientirt, Sprache verworren, Fieber (früh 38·7). Im Harn etwas Eiweiss, in geringer Menge Jod. Wunde rein.

Transferirung an die Nervenklinik (Prof. *C. Mayer*). Daselbst stirbt der Kranke am 7. April.

Obduction (Prof. *Pommer*): Emphysem und chronisches Oedem der Lungen, Atrophie des Herzmuskels und Degeneration bei Arteriosclerose und allgemeinem Marasmus. Atrophie, Anämie und Oedem des Gehirns. Fehlen des ganzen Orbitalinhaltes, der unteren knöchernen Orbitalwand und des grössten Theiles des linken Nasenskelettes. Diffuse Hypertrophie und knotige Adenomatose der Prostata. Hochgradige active Dilatation der Harnblase mit Divertikelbildung. Beginnende pneumonische und hämorrhagische Infiltration in den Unterlappen beider Lungen.

Die makroskopische Untersuchung des seinerzeit durch Operation entfernten linken Orbitalinhaltes ergibt eine sehr bedeutende, ampullenförmige Erweiterung der Opticusscheiden unmittelbar hinter dem Auge in einer Länge von etwa 1 cm.

Nach Eröffnung des linken Augapfels zeigt sich, dass die Geschwulst noch nicht ins Innere des Augapfels vorgedrungen war. Die Sehnervenpapille scheint verändert zu sein (Schwellung?).

Mikroskopische Untersuchung: Die Geschwulst erweist sich als ein Adenocarcinom.

Die zu untersuchenden Theile der Sehnerven und des Gehirns kamen auf acht Tage in *Müller*'sche Flüssigkeit; hierauf wurden sie nach entsprechender Zerkleinerung auf weitere acht Tage in das Gemisch von *Müller*scher Flüssigkeit und Ueberosmiumsäure gelegt. Nachher wurden die Stücke sehr gut ausgewaschen und in gewöhnlicher Weise in Celloidin eingebettet.

Die beiden Opticusstümpfe, das Chiasma und die beiden Tractus wurden im Zusammenhang untersucht. Die am Chiasma verbliebenen Stücke der Sehnerven und der Tractus sind jeder nicht ganz 1 cm lang.

Ich will mich in der nun folgenden Beschreibung der Färbungsergebnisse auf das Chiasma und die damit vereinigten Sehbahnen beschränken, und auf die primären Opticusganglien und übrigen Gehirntheile aus dem oben angeführten Grunde nicht weiter eingehen.

Nur das Eine muss ich hier ausdrücklich betonen, dass, abgesehen von den im Sectionsprotokolle erwähnten leichten Gehirnveränderungen und der jetzt zu beschreibenden Erkrankung der peripheren Sehbahnen, sich keinerlei gröbere Veränderung vorfand.

Wenn sich nun, wie schon hervorgehoben wurde, in beiden Tractus erkrankte Fasern fanden, so kann die Ursache für diese Erkrankung nur im linken Sehnerven gefunden werden.

Vor dem Eingehen in die Beschreibung der einzelnen Schnitte sollen hier schon dem Färbungsergebnisse im allgemeinen einige Worte gewidmet werden.

Digitized by Google
Original from UNIVERSITY OF CALIFORNIA
Generated on 2019-07-09 19:31 GMT / http://hdl.handle.net/2027/uc1.b3743166
Public Domain in the United States, Google-digitized / http://www.hathitrust.org/access_use#pd-us-google

Die gesunden und kranken Theile der Sehbahnen zeigen an dünnen Schnitten eine gelbliche, an dickeren eine blassbräunliche Färbung; mit schwacher Vergrösserung sieht man ferner zwischen den Nervenbündeln häufig ovale, dem Faserverlauf parallel gerichtete. spitz auslaufende Lücken.

Die Gefässe und ihr Inhalt sind bräunlich gefärbt.

Bei Untersuchung mit stärkerer Vergrösserung findet man in allen Schnitten eine grosse Zahl von dunklen Punkten, dieselben haben eine schwarze bis dunkel kaffeebraune Farbe, ihre Form ist meist rund oder oval, seltener eckig; sehr verschieden sind sie in Bezug auf ihre Grösse, indem dieselbe zwischen 3 und 12 μ schwankt.

Die meisten dieser Körner sind in Reihen entsprechend dem Faserverlauf angeordnet und verschmelzen an sehr vielen Stellen zu langen Schläuchen, die über 30 μ lang sein können und denen man die Entstehung aus einzelnen Tropfen an den seitlichen Einschnürungen und der nicht ganz gleichmässigen Färbung anmerkt.

Mit starker Vergrösserung sieht man, dass diese Körner in den Nervenfasern liegen, und findet nicht so selten Stellen, die dem Bilde der Degeneration wallérienne, wie sie z. B. in *Obersteiner's* »Anleitung beim Studium des Baues der nervösen Centralorgane« beschrieben sind, sehr ähnlich sind. Dabei ist zu bemerken, dass selbst an den Stellen, in denen die dunklen Körner sehr dicht gelagert sind, stets auch Fasern vorhanden sind, die frei von denselben sind. In jenen Theilen der Präparate, in denen die dunklen Körner in grosser Zahl angehäuft sind, finden sich die verschiedensten Grössen durcheinander gemischt und sind die langen, dunklen Stränge ausserordentlich häufig zu finden; dagegen überwiegen in den von diesen Körnern weniger durchsetzten Partien die kleineren Formen; doch ist auch da die strangartige Anordnung recht oft angedeutet.

Der Uebergang von dichter geschwärzten zu helleren Stellen ist meist ein allmäliger, unscharfer.

Nun glaube ich, den Nachweis, dass die eben beschriebenen Körner und Tropfen Zeichen der *Waller*'schen Degeneration, wie sie durch die Färbung nach *Marchi* und *Algeri* nachgewiesen wird, sind, wohl nicht erst erbringen zu müssen.

Die Farbe, Form, Grösse, besonders aber die Anordnung ist vollständig charakteristisch.

Sie sollen also in den folgenden Zeilen nur mehr als Degenerationskörner oder kurzweg als Körner bezeichnet werden.

Bei der Schilderung der Schnitte soll der stark degenerirten Partien, die allein für die Entscheidung der strittigen Chiasmakreuzung

Digitized by Google
Original from UNIVERSITY OF CALIFORNIA
Generated on 2019-07-09 19:31 GMT / http://hdl.handle.net/2027/uc1.b3743166
Public Domain in the United States, Google-digitized / http://www.hathitrust.org/access_use#pd-us-google

in Frage kommen, und der von nur wenigen und kleinen Degenerationskörnern durchsetzten Partien getrennt Erwähnung gethan werden.

Es darf hier aber nicht verschwiegen werden, dass sich auch in den gar nicht degenerirten Nervenpartien, so im rechten, gesunden Opticus, sehr vereinzelte dunkle Punkte finden.

Dieselben sind sehr spärlich, haben eine Grösse von etwa 3 μ, entsprechen also insoferne den kleinsten der Degenerationskörner, sind kreisrund und dunkelbraun. Das Wichtigste ist aber ihre isolirte Lage; nirgends sieht man sie in Gruppen oder Reihen beisammen, stets liegen sie vereinzelt. In einem Schnitte lassen sich höchstens zwei oder drei nachweisen, in vielen Schnitten fehlen sie vollständig.

Ich glaube auch behaupten zu dürfen, dass sie nicht in, sondern neben den Fasern liegen; wenigstens habe ich nirgends einen solchen Tropfen in einer Faser nachweisen können.

Die Frage nach der Bedeutung dieser Tropfen im sonst gesunden Nervengewebe kann mit Berücksichtigung der Arbeit *Singer's* und *Münzer's* [1]) leicht beantwortet werden.

Sie wiesen nach, dass die *Marchi*-Färbung auch in den nicht degenerirten Nervensträngen kleine, dunkle Tropfen zwischen den Fasern erzeugt. Diese Tropfen, die mit der *Waller*'schen Degeneration nichts zu thun haben, kommen in den verschiedenen Theilen des Centralnervensystems in sehr verschiedener Zahl vor.

Im Opticus und Chiasma verschiedener Thiere fanden sie sich aber stets in einer ganz verschwindend geringen Zahl, so dass sie schon dadurch und durch ihre isolirte Lage sich ganz sicher von den echten Degenerationskörnern unterscheiden lassen und, wenigstens in den Sehbahnen, nicht im Stande sind, das Untersuchungsergebniss zu stören. Mit diesen Tropfen sind offenbar die in den nicht degenerirten Theilen unserer Präparate vorfindlichen, ausserordentlich spärlichen dunklen Punkte identisch. Jedenfalls können sie, da sie einzeln, in grossen Zwischenräumen und in geringer Zahl vorkommen, mit den eigentlichen Degenerationskörnern nicht verwechselt werden.

Ich will ihrer in der Beschreibung der Schnitte keine Erwähnung thun; auch in den Zeichnungen haben sie keine Aufnahme gefunden.

Es erscheint nun noch nöthig, kurz auf den Einschluss und die Aufbewahrung der Schnitte einzugehen, da das Alter derselben gegen ihre Beweiskraft ins Treffen geführt werden könnte.

Die Einbettung in Celloidin wurde möglichst beschleunigt, aber sonst in der üblichen Weise durchgeführt; die Schnitte wurden in

[1]) *Singer* und *Münzer*, Beiträge zur Kentniss der Sehnervenkreuzung. Denkschrift der Wiener Akademie, 1888.

Digitized by Google
Original from UNIVERSITY OF CALIFORNIA
Generated on 2019-07-09 19:31 GMT / http://hdl.handle.net/2027/uc1.b3743166
Public Domain in the United States, Google-digitized / http://www.hathitrust.org/access_use#pd-us-google

reinem Canadabalsam oder Xylolcanadabalsam — genau kann ich dies nicht mehr angeben — auf die Objectträger gebracht, ohne dass ein Deckglas darüber gelegt wurde.

In dieser Weise haben sich die Schnitte, die ich gleich nach ihrer Fertigstellung durcharbeitete und seither wiederholt musterte, durch nahezu fünf Jahre völlig tadellos erhalten. Nirgends ist ein Ausbleichen der Färbung auch nur angedeutet.

Einen Uebelstand darf ich allerdings nicht verschweigen; es ist dies der Mangel des Deckglases; in Folge dieses Mangels ist das Präparat sehr dem Verstauben ausgesetzt und ausserdem ist die wellige Oberfläche des Canadabalsams bei der Untersuchung mit stärkerer Vergrösserung etwas hinderlich.

Trotzdem muss ich aber für das Weglassen der Deckgläser eintreten, da an einer grossen Zahl von Schnitten durch degenerirte Kaninchenchiasmen, die ich wenige Monate vor und nach dem vorliegenden menschlichen Chiasma nach *Marchi* untersuchte und mit Deckgläsern einschloss, ein deutliches Diffundiren des Farbstoffes in die Umgebung der Körner wahrgenommen werden kann.

Allerdings haben die Bilder dadurch noch nichts an Deutlichkeit eingebüsst und haben den grossen Vorzug, dass sie völlig frei von Staub sind, der bei der Untersuchung der deckglaslosen, menschlichen Präparate sehr stört.

Das Chiasma wurde sammt den Opticus- und Tractusstümpfen in eine lückenlose, horizontale Schnittserie zerlegt; es entstanden 190 Schnitte.

Die Schnittrichtung ist nicht genau horizontal, sondern verläuft etwas schräg von links-oben nach rechts-unten, doch ist die Neigung keine sehr grosse; indem der Unterschied zwischen der rechten und linken Schnitthälfte ungefähr die zwölffache Schnittdicke ausmacht.

Bei der Beschreibung der einzelnen Schnitte soll von oben (dorsal) nach unten (ventral) vorgegangen werden und wird der Figurenzahl immer die Schnittnummer beigesetzt, um so den Platz des Schnittes in der Serie genau zu bezeichnen.

Ich mache aufmerksam, dass die Nummerirung der Schnitte von unten nach oben erfolgte, also der Nummerirung der Bilder entgegengesetzt verläuft.

Die Zeichnungen übertreffen etwas die natürliche Grösse.

Beschreibung der Figuren:

Figur 1 (Schnitt 160).

Linker Opticus vollständig degenerirt; nur am inneren (rechten) Rande finden sich, angrenzend an das Chiasma, einige Bündel, die nur

Digitized by Google
Original from UNIVERSITY OF CALIFORNIA
Generated on 2019-07-09 19:31 GMT / http://hdl.handle.net/2027/uc1.b3743166
Public Domain in the United States, Google-digitized / http://www.hathitrust.org/access_use#pd-us-google

sehr wenige Degenerationskörner enthalten. Der rechte Opticus ist vollständig frei von Degeneration. Das Chiasma ist nur von sehr spärlichen, kleinen Degenerationskörnern durchsetzt. Grössere Körner und vor Allem längere Schläuche fehlen. Der linke Tractus ist in der äusseren Hälfte ganz durchsetzt von grossen dunklen Körnern. Die innere Hälfte kann der Länge nach in zwei verschiedene, ungefähr gleich breite Abschnitte getheilt werden; davon enthält der linke eine spärliche Zahl von kleinen und grösseren, dunklen Punkten, der rechte (somit das innerste Viertel des ganzen Tractus) ist nahezu degenerationsfrei. Der rechte Tractus ist frei von gröberen *Marchi*'schen Körnern, bis auf einen ganz schmalen Streifen am äusseren Rande und cerebralen Ende desselben. Im übrigen Theile finden sich nur wenige, kleine Körner. Jegliches Zeichen von Degeneration mangelt nur im rechten Opticus und im rechten Drittel des Chiasma.

Figur 2 (Schnitt 143).

Rechter wie linker Opticus genau so wie im früheren Schnitt, Chiasma desgleichen. Im linken Tractus ist der Befund ganz ähnlich wie rechts, nur hat die Degeneration Fortschritte gemacht; im rechten hat aussen die Zahl und auch die Grösse der dunklen Körner etwas zugenommen.

Figur 3 (Schnitt 130).

Auch hier ist der ganze linke Opticus degenerirt, grosse und kleine Körner sind gemischt; nur ist, so wie in den beiden früheren Schnitten, ein kleines Bündel am vorderen Chiasmawinkel frei von den Körnern geblieben. Der rechte Opticus ist vollständig normal. Im Chiasma sieht man nur am vorderen Rande einen ganz schmalen Degenerationsstreifen (grössere Körner), der knapp bis zur Chiasmamitte reicht; nach hinten davon sieht man einzelne Körner in Form von ganz feinen, kurzen Strahlen vom linken Tractus aus ein Stück weit in das Chiasma hineinstrahlen. Die beiden Tractus zeigen keine nennenswerthe Aenderung des Befundes, nur links ist jetzt die Degeneration am inneren (rechten) Rande angelangt; doch ist sie in der inneren Hälfte noch immer etwas weniger ausgeprägt wie in der äusseren. Gar keine Spur von Degeneration ist zu finden im rechten Sehnerven und in der rechten Chiasmahälfte.

Figur 4 (Schnitt 122).

Der linke Opticus zeigt noch immer eine zarte Andeutung des undegenerirten Bündels, der rechte ist noch immer frei von pathologischen Veränderungen. Das Chiasma weist wie im früheren Schnitte die feinen von links her vorragenden Zacken auf. Im linken Tractus ist am hinteren Querschnitt die Degeneration ziemlich gleichmässig über die ganze Breite vertheilt, während weiter nach vorne hin das innerste Drittel schwächere Färbung darbietet. Auch rechts hat die Degeneration etwas zugenommen, indem der schmale, dunkle Streifen am äusseren Rande, sich fein zuspitzend, sich nach vorne bis zum rechten äusseren Chiasmawinkel erstreckt.

Digitized by Google
Original from UNIVERSITY OF CALIFORNIA
Generated on 2019-07-09 19:31 GMT / http://hdl.handle.net/2027/uc1.b3743166
Public Domain in the United States, Google-digitized / http://www.hathitrust.org/access_use#pd-us-google

Figur 5 (Schnitt 112).

Linker Opticus ganz schwarz; auch die letzte Spur des wenig degenerirten Bündels ist hier völlig verschwunden; rechter Sehnerv normal. Die dunklen, von links nach rechts einstrahlenden Spitzen sind in ein ziemlich breites Band zusammengeflossen; das vordere Ende desselben erreicht beinahe den Ursprung des rechten Opticus; nach hinten wird dieses Band rasch schmäler und geht dort am linken hinteren Chiasmawinkel in eine Gruppe von dunklen Punkten über, die dem Querschnitt eines kreisrunden, in die Tiefe steigenden Bündels zu entsprechen scheint. Die beiden Tractus sind gleich wie im früher beschriebenen Schnitt.

Figur 6 (Schnitt 105).

Der linke Opticus ist in ganzer Ausdehnung degenerirt, der rechte enthält keine dunklen Flecke. Das Chiasma wird am vorderen Rande von einem breiten Degenerationsbande, das bis zum rechten Opticus reicht, durchzogen, die hinteren zwei Drittel sind nur in der linken Hälfte von wenigen kleinen, schwarzen Punkten durchsetzt. In den beiden Tractus hat sich wenig geändert, rechts ist das dunkle Band etwas breiter.

Figur 7 (Schnitt 97).

Der linke Opticus ist vollständig dunkel, der rechte wie in den bisher beschriebenen Schnitten hell gefärbt. Das Chiasma ist am vorderen Rande von dem schon im früheren Schnitte beschriebenen Bande durchquert. In den rückwärtigen zwei Dritteln erreicht die Degeneration ungefähr die Mittellinie; dabei fällt am hinteren Chiasmawinkel eine Gruppe von kurzen Streifen, die sich aus dunklen Punkten zusammensetzen, besonders auf, da sie durch eine sehr wenig degenerirte Zone vom linken Tractus, der in allen Theilen gleichmässig verfärbt ist, getrennt erscheint. Im rechten Tractus haben die schwarzen Körner auffallend zugenommen. Das rückwärtige Ende des Tractus ist in seiner ganzen Breite degenerirt; die Körner sind innen kleiner, spärlicher und nehmen nach vorne hin sehr rasch ab, während sie am rechten Rande des Tractus in einem nach vorne immer schmäler werdenden Streifen den rechten Aussenwinkel des Chiasmas vollständig umgreifen.

Figur 8 (Schnitt 80).

Dieser Schnitt ist sehr ähnlich dem eben beschriebenen; ich will mich daher darauf beschränken, die Unterschiede hervorzuheben. Im Chiasma grenzt sich wieder deutlich die dunkle Körnergruppe links hinten ab, doch ist sie mehr in die Mitte gerückt und die Körner bilden nicht wie in Schnitt 97 kurze Striche, die von links nach rechts gerichtet sind, sondern sie liegen ganz unregelmässig dicht beisammen. Im linken Tractus haben innen und vorne die dunklen Körner wesentlich an Zahl und Grösse abgenommen, während rechts der Tractus gegen sein hinteres Ende hin eine wesentliche Vermehrung und Vergrösserung der Körner am äusseren und auch, allerdings geringer, am inneren Rande zeigt.

Digitized by Google
Original from UNIVERSITY OF CALIFORNIA
Generated on 2019-07-09 19:31 GMT / http://hdl.handle.net/2027/uc1.b3743166
Public Domain in the United States, Google-digitized / http://www.hathitrust.org/access_use#pd-us-google

Figur 9 (Schnitt 66).

Linker Opticus gleichmässig degenerirt, rechter normal. Das Chiasma ist ziemlich vollständig von den Körnern durchsetzt. Am vorderen und hinteren Rande sind die Körner am dichtesten angeordnet. Links findet sich eine nahezu degenerationsfreie Zone, die in Zungenform vom linken hinteren Chiasmawinkel nach vorne bis gegen den Beginn des linken Sehnerven reicht und in ihrer Fortsetzung gerade in die Achse desselben zielt. Dagegen ist die Verbindung zwischen den degenerirten Gebieten des Chiasmas und des rechten Tractus nicht unterbrochen. Der linke Tractus ist besonders in der Achse etwas weniger degenerirt, im rechten aber hat die Degeneration zugenommen, in erster Linie in den Randtheilen.

Figur 10 (Schnitt 49).

Befund ganz ähnlich wie in der früheren Figur; die helle Zunge links im Chiasma ist noch etwas breiter geworden; im linken Tractus, von dem allerdings nur ein Stück sichtbar ist, finden sich nur mehr kleine Körner; im Chiasma ist die Entartung am vorderen und hinteren Rande am stärksten ausgesprochen; im rechten Tractus ist das axiale Bündel etwas weniger degenerirt. Das am rechten Tractusaussenrande gelegene Bündel reicht, den rechten Aussenwinkel umkreisend, sogar ein ganz kurzes Stück in den rechten Sehnerven hinein.

Figur 11 (Schnitt 37).

Befund ähnlich wie früher. Besonders fällt auf, dass die linke Chiasmahälfte nahezu vollständig degenerationsfrei ist, während die rechte annähernd gleichmässig von den schwarzen Flecken durchsetzt ist. Das cerebrale Ende des Tractus ist in seiner ganzen Breite gleichmässig degenerirt. Der linke Opticus ist an diesem Schnitte durchs Mikrotommesser abgeschnitten worden.

Figur 12 (Schnitt 25).

Linker Opticus dunkel, rechter hell. Im Chiasma sind die rechten drei Viertheile dunkel gefärbt, während das linke Ende in Form eines nach vorne spitzen Keiles frei von Entartung geblieben ist. Es besteht rechts vorne eine nirgends unterbrochene Verbindung zwischen der Degenerationszone des linken Sehnerven und des rechten Tractus. Dieser ist in seiner ganzen Breite dicht von den schwarzen Punkten durchsetzt.

Figur 13 (Schnitt 12).

Linker Opticus noch immer gleichmässig dunkel gefärbt, der rechte zeigt jetzt eine schmale Zone von dunklen Punkten, die vom Chiasma aus in denselben vordringen und in so ziemlich gerader, frontaler Linie enden. Das Chiasma ist hier schon sehr schmal und nur in der rechten Hälfte degenerirt. Der linke Tractus ist an diesem Schnitt nicht erhalten; doch zeigen die vorhergehenden (hier nicht gezeichneten) Schnitte verhältniss-

Digitized by Google
Original from UNIVERSITY OF CALIFORNIA
Generated on 2019-07-09 19:31 GMT / http://hdl.handle.net/2027/uc1.b3743166
Public Domain in the United States, Google-digitized / http://www.hathitrust.org/access_use#pd-us-google

mässig wenig dunkle Punkte. Der rechte Tractus ist vollständig in allen seinen Theilen dicht von den Degenerationskörnern durchsetzt.

Zum Schlusse will ich bemerken, was ich bisher, um es nicht immer wiederholen zu müssen, unterlassen habe, dass das Commissurensystem in meinen Schnitten sich von Degeneration ganz frei erweist. Allerdings kommen in einzelnen Schnitten kleine, dunkle Körner vor; dieselben sind aber so spärlich und an keiner Stelle in grösseren Gruppen angehäuft, dass ich denselben keine grosse Bedeutung beilegen kann, ja daran denke, dass sie vielleicht mit den von *Münzer* und *Singer* gefundenen und beschriebenen Körnern in nicht degenerirten Nerven, deren ich bereits in den früheren Zeilen Erwähnung that, identisch sind.

Der Uebersicht wegen mag hier noch eine kurze, zusammenfassende Beschreibung aller Schnitte folgen.

Der linke Sehnerv ist in allen Schnitten ziemlich vollständig und gleichmässig degenerirt, nur in der oberen (dorsalen) Hälfte finden sich einzelne, weniger degenerirte Bündel, die sich aber an keinem Schnitt bis zum freien (peripheren) Ende des Opticus verfolgen lassen.

Gar nicht oder wenig degenerirte Bündel fehlen in dem ventralen Abschnitt, es müsste denn der dreieckige, helle Streifen, der in Fig. 13 am Ursprung des linken Opticus zu sehen ist, noch zum Opticus gerechnet werden.

Der rechte Opticus ist degenerationsfrei; nur in den tiefsten (ventralen) Schnitten (beginnend bei Schnitt 12) finden sich die dunklen Punkte auch auf eine kurze Strecke im rechten Sehnerven.

Das Chiasma ist in der oberen Hälfte links dunkel, rechts hell, in der unteren dagegen ist die Färbung umgekehrt, rechts dunkel, links hell. Die Hauptmasse der degenerirten Fasern scheint übrigens in dem vorderen Chiasmaabschnitte gelegen zu sein.

Verfolgt man die Chiasmabilder von oben nach unten, so fällt zuerst bei Schnitt 112 eine dichtere Degenerationsstelle in der linken Hälfte, und zwar im hinteren Abschnitte auf, die sich auf den folgenden Schnitten immer mehr vergrössert und gleichzeitig allmälig an der Spitze der Degenerationszone nach rechts hin vorschiebt, bis sie, nachdem die Degeneration links zurückgegangen, rechts vorgeschritten ist, in Schnitt 66 nach links hin den Abschluss der ausgesprochen entarteten Zone markirt. Von hier an hellt sich nämlich die linke Chiasmahälfte derart auf, dass bald in derselben, dort, wo aus ihr der linke Tractus hervorgeht, eine degenerationsfreie Zone zungenförmig nach vorne zieht und sich bis zu dem kleinen hellen Dreieck verfolgen lässt, das sich am rechten Rande des linken Opticusursprunges findet.

Der linke Tractus ist im oberen Theile ziemlich in allen Partien degenerirt, nur an seiner medialen Grenze verläuft ein wenig de-

Digitized by Google
Original from UNIVERSITY OF CALIFORNIA
Generated on 2019-07-09 19:31 GMT / http://hdl.handle.net/2027/uc1.b3743166
Public Domain in the United States, Google-digitized / http://www.hathitrust.org/access_use#pd-us-google

generirtes Bündel, das ventralwärts verschwindet, so dass die mittleren Partien des Tractus in der ganzen Breite verfärbt sind.

Diese vollständig degenerirte Partie befindet sich zwischen Schnitt 125 und 90.

Von Schnitt 90 an beginnt ventralwärts eine stets zunehmende Aufhellung, die ziemlich gleichmässig über den ganzen Querschnitt vertheilt ist.

Leider fehlt der basalste Streifen des hinteren Tractusendes.

Der rechte Tractus enthält, wie der linke, in allen Schnitten degenerirte Fasern, doch ist die Zahl derselben in den verschiedenen Höhen eine sehr verschiedene. Betrachtet man die obersten Schnitte, so findet man nur am lateralen (rechten) Rande desselben deutliche stärkere *Waller*'sche Degeneration, die erst gegen das cerebrale Ende hin ausgeprägter ist. Erst bei Schnitt 100, also ungefähr in der Mitte des Chiasmas, überschreitet die Degeneration nach innen hin die Mittellinie. Etwas unterhalb der Chiasmamitte zeigt die ganze Breite des Schnittes Degeneration, doch ist dieselbe an den beiden Rändern am deutlichsten; nach unten (ventral) vom 30. Schnitt ist die ganze Breite des Tractus stark geschwärzt.

Wenn ich nunmehr an die Deutung der mikroskopischen Bilder schreite, so will ich in derselben Reihenfolge, in der die Beschreibung erfolgte, vorgehen und daher mit dem linken, durchschnittenen Sehnerven beginnen.

Dieser ist in seinem ganzen Querschnitt, bis auf das beschriebene und gezeichnete Bündel in den oberen Schnitten und den kleinen, dreieckigen Zwickel am ventromedialen Rande des centralen Endes, degenerirt. Dieses Bündel kann aus dem kranken linken Opticus oder aus dem gesunden rechten Sehnerven stammen. Im ersteren Falle würde es sich um ein noch ziemlich gut erhaltenes Bündel handeln, im letzteren um Schlingen aus dem Sehnerven der anderen Seite. Für Ersteres spricht der Umstand, dass das Bündel neben recht vielen, nicht degenerirten Fasern doch auch nicht wenige degenerirte, und zwar in ziemlich inniger Vermengung, enthält; der Umstand, dass man dieses Bündel nicht bis an das periphere Ende des Sehnerven verfolgen kann, hat, da die Degeneration centripetal vorschreitet, keine Bedeutung.

Gegen die Herkunft dieser Fasern aus dem rechten Sehnerven spricht erstens ihre Vermischung mit degenerirten und zweitens das Fehlen eines entsprechenden degenerirten Bündels auf der anderen Seite. Es wäre allerdings die Annahme möglich, dass, da ein weiteres nicht degenerirtes Bündel im linken Sehnerven zu fehlen scheint, die Schlingenbildung, die schon *Michel* beschreibt und die auch *Dimmer*

Digitized by Google
Original from UNIVERSITY OF CALIFORNIA
Generated on 2019-07-09 19:35 GMT / http://hdl.handle.net/2027/uc1.b3743166
Public Domain in the United States, Google-digitized / http://www.hathitrust.org/access_use#pd-us-google

in seinem Fall von *Marchi*-Färbung hervorhebt, in den beiden Sehnerven dieses Falles an assymmetrischen Stellen, rechts an der typischen Stelle unten, links aber in der oberen Hälfte bestände.

Um diese Frage entscheiden zu können, muss zuerst eine andere Frage beantwortet werden, nämlich die nach dem Alter der Degeneration oder mit anderen Worten, ob die Operation die Ursache der *Waller-Marchi*'schen Degeneration ist oder ob dieselbe nicht schon vorher bestanden hat. Nach den übereinstimmenden Angaben aller jener Forscher, die mit *Marchi*-Färbung gearbeitet haben, genügt die Frist von drei Wochen zur Entstehung der Degeneration — dieser Zeitraum lag in unserem Falle zwischen Exenteration und Tod — zur Entstehung der typischen *Marchi*-Bilder. Gegen die Möglichkeit aber, dass die Degeneration schon längere Zeit vorher begonnen habe, spricht vor Allem der mikroskopische Befund des centralen, bei der Operation entfernten Sehnervenendes; diese Fasern erwiesen sich als völlig normal. Weiter steht dem entgegen die gut erhaltene Lichtempfindung und Projection und die Angabe des Kranken, dass erst kurz vor seiner Aufnahme an die Klinik die Sehschärfe des linken Auges abzunehmen begonnen habe. Damit soll allerdings durchaus nicht die Möglichkeit in Abrede gestellt werden, dass schon vor der Operation eine leichte Schädigung des linken Sehnerven bestanden hat, ja es ist dies sogar ganz wahrscheinlich.

Keinesfalls war aber vor der Exenteration eine Ursache für eine »stürmisch verlaufende Degeneration« vorhanden, wie sie nach *Monakow*[1]) und anderen Untersuchern zum Gelingen der *Marchi*-Färbung nöthig ist. Ich glaube, nach dem Gesagten daran festhalten zu dürfen, dass das typische Bild der Färbung nach *Marchi* und *Algeri* im vorliegenden Falle durch die Operation hervorgerufen wurde.

Nun betont aber schon *Dimmer*, dass in seinem Falle, in dem zwischen Opticusdurchtrennung und Eintritt des Todes ein doppelt so langer Zeitraum wie in dem unseren lag, die Entartung der Opticusfasern durchaus keine vollständige war. Dasselbe zeigen auch meine Präparate. Est ist also durchaus nicht unwahrscheinlich, dass wie im *Dimmer*'schen Falle einzelne Fasern, so hier ganze Bündel in der Degeneration hinter den übrigen zurückgeblieben sind.

Es wäre damit der Befund des so auffallend wenig verfärbten Bündels im linken Opticus zwanglos erklärt.

Nun bliebe freilich noch die Frage zur Beantwortung übrig, aus welchem Grunde sich im linken Sehnerven die gesunden Schlingen

[1]) *Monakow*, Gehirnpathologie. 1897.

Digitized by Google
Original from UNIVERSITY OF CALIFORNIA
Generated on 2019-07-09 19:37 GMT / http://hdl.handle.net/2027/uc1.b3743166
Public Domain in the United States, Google-digitized / http://www.hathitrust.org/access_use#pd-us-google

aus dem rechten an der typischen Stelle nicht sicher nachweisen lassen.

Dieser Frage gegenüber ist der Hinweis am Platze, dass die Stärke der *Marchi*-Färbung in dem Nachweis der kranken Fasern im gesunden Gewebe liegt; hierin leistet sie Werthvolles. Der Nachweis erhaltener Fasern wird immer unsicher und nur mit Vorsicht zu verwerthen sein, besonders dann, wenn, wie hier, die Degeneration so wenig weit vorgeschritten ist.

Dass auch in unserem Falle, und zwar an der typischen Stelle, Schlingenbildung aus dem einen in den anderen Opticus durch Vermittlung der sich kreuzenden Fasern vorhanden ist, beweisen die dunklen Schlingen, die im ventralen Theile des rechten Opticus sich nachweisen lassen.

Uebrigens kann vielleicht das kleine helle Dreieck, das in Schnitt 12 zu sehen ist, in diesem Sinne gedeutet werden.

Aus der Betrachtung der Chiasmapräparate geht hervor, dass die ungekreuzten Fasern sich vorzugsweise an der lateralen Seite halten, also beiderseits den Chiasmaaussenwinkel begrenzen. Der Faserverlauf, der durch die reihenweise Lagerung der Degenerationskörner sehr deutlich hervortritt, lehrt ferner, dass die sich kreuzenden Fasern im Chiasma annähernd frontal verlaufen, indem sie gleichzeitig aus der dorsalen in die ventrale Hälfte hinabsteigen; erst in der Nähe des lateralen Chiasmarandes, dort, wo aus demselben der Tractus hervorgeht, gehen sie aus der frontalen Richtung in die Richtung des entsprechenden Tractus über, wobei ein Theil noch vorher die in den Opticus vorspringenden Schlingen bildet.

Im Tractus verlaufen die gekreuzten Fasern vorzugsweise an der Basis (ventral). Ob sie dort ganz von ungekreuzten frei sind, kann ich nicht entscheiden, da in meinen Schnitten leider die ventralsten Schnitte aus dem linken Tractus fehlen, und nur aus diesen könnte ein sicherer Schluss gezogen werden. In den oberen zwei Dritteln des Tractus kommen gekreuzte und ungekreuzte Fasern vor, und zwar überwiegen die ungekreuzten ganz bedeutend, besonders in einem in der Mitte verlaufenden Streifen.

Weiters geht aus unseren Bildern mit Sicherheit hervor, dass in Chiasma und Tractus eine recht innige Mischung der gekreuzten und ungekreuzten Fasern statthat. Ganz gesondert kommen nach meinen Präparaten die beiden Fasersorten nur in zwei schmalen Streifen vor, die an der Basis des Chiasmas zu beiden Seiten der Mittellinie von vorne nach hinten ziehen.

Digitized by Google
Original from UNIVERSITY OF CALIFORNIA
Generated on 2019-07-09 19:36 GMT / http://hdl.handle.net/2027/uc1.b3743166
Public Domain in the United States, Google-digitized / http://www.hathitrust.org/access_use#pd-us-google

An die Beantwortung der vielerörterten Frage, in welchem Verhältniss die Zahl der gekreuzten zu der der ungekreuzten Fasern steht, will ich mich nicht wagen, da sie überhaupt nur durch eine stets unsichere Schätzung gelöst werden könnte, die in unserem Falle noch durch den Umstand erschwert, ja unmöglich gemacht wird, dass ja lange nicht alle Fasern des linken Opticus degenerirt sind. Die bereits degenerirten Fasern unseres Falles scheinen sich zu ziemlich gleichen Theilen auf beide Tractus zu vertheilen.

Inwieweit stimmen nun die eben geschilderten Befunde mit denen *Dimmer's* überein? Halten wir uns zunächst an die Bilder, so wird allerdings der Umstand der verschiedenen Schnittführung einer directen Vergleichung etwas hinderlich im Wege sein.

Ich habe mir nun zur Erleichterung dieser Vergleichung aus meinen Schnitten die Sehbahnen und durch dieselben angelegte Frontalschnitte reconstruirt und nun gefunden, dass dieselben genau das Bild der *Dimmer*'schen Präparate geben, so dass sie einander gleichen, wie ein Ei dem anderen.

Dasselbe gilt natürlich, wenn man sich aus den *Dimmer*'schen Frontalschnitten Horizontalschnitte construirt; sie stimmen bis auf Kleinigkeiten mit meinen Bildern überein. So wäre zu erwähnen das Vorhandensein eines wenig geschwärzten Bündels in der dorsalen Hälfte und das undeutliche Hervortreten der gekreuzten Schlingen an der Basis des linken Opticus meiner Präparate. Ich habe schon oben hervorgehoben, dass dieser Umstand durch die kurze Dauer der Atrophie in meinem Falle zu erklären sein dürfte.

Dimmer zeigt ferner, dass im medioventralen Theile des Tractus die gekreuzten Fasern vollständig ungemischt mit ungekreuzten verlaufen.

Ich kann aus meinen Präparaten diesen Beweis nicht liefern, da die ventralsten Schnitte des linken Tractus — und nur aus dem vollständigen Fehlen von schwarzen Punkten in diesem Abschnitt könnte ich den sicheren Nachweis führen — beim Schneiden zerfetzt wurden und so für die Untersuchung verloren gingen. Trotzdem möchte ich aber *Dimmer* zustimmen, da der basale Abschnitt des rechten Tractus in meinen Präparaten so ausserordentlich dunkel hervortritt; er ist der am stärksten degenerirte Abschnitt des ganzen Untersuchungsobjectes.

Aber noch in einem weiteren Punkte differiren unsere Befunde.

Es betrifft dies die *Gudden*'sche Commissur. *Dimmer* fand in derselben kleine Degenerationskörner, weshalb er annimmt, dass die Nervenfasern der *Gudden*'schen Commissur nicht völlig getrennt von den Sehnervenfasern verlaufen.

Digitized by Google
Original from UNIVERSITY OF CALIFORNIA
Generated on 2019-07-09 19:33 GMT / http://hdl.handle.net/2027/uc1.b3743166
Public Domain in the United States, Google-digitized / http://www.hathitrust.org/access_use#pd-us-google

Auch in meinen Präparaten lagern in der *Gudden*'schen Commissur dunkle Körner von grosser Kleinheit und in sehr spärlicher Zahl. die allerdings den echten Degenerationskörnern sehr ähnlich sind.

Aber mit Sicherheit konnte ich mich an keiner Stelle von ihrer Identität mit denselben überzeugen, da sie nirgends in deutlichen Reihen angeordnet sind, nirgends zu Schläuchen zusammenfliessen und jedes grössere Korn fehlt. Es besteht somit die Möglichkeit, dass die Körner in der *Gudden*'schen Commissur meiner Präparate mit den *Singer-Münzer*'schen Körnern identisch sind.

Daraus will und kann ich natürlich noch lange nicht den Schluss ziehen, dass in meinem Falle Sehnervenbahnen und *Gudden*'sche Commissur ganz getrennt verlaufen; ich gebe gerne die Möglichkeit zu. dass auch in diesem Falle bei längerem Bestand der Atrophie deutliche Degenerationskörner in der *Gudden*'schen Commissur aufgetreten wären.

Dass *Dimmer* nirgends von dem Confluiren der Körner zu Schläuchen spricht. ist ganz erklärlich, denn an seinen Präparaten. die ja die Nervenfasern in Querschnitten enthalten, können diese Schläuche unmöglich zu sehen sein. So lässt sich auch der scheinbare Unterschied in der Form der Lücken, die sich in beiden Präparaten finden. leicht aus der Verschiedenheit der Schnittführung erklären. Die runden Löcher *Dimmer's* sind die Querschnitte der Lücken zwischen den Nervenfasern, die in meinen Bildern im spindelförmigen Längsschnitt erscheinen. An einer Stelle hat allerdings auch *Dimmer* Längsschnitte von Nervenfasern, nämlich in seinen Fig. 3 und 4. in denen er die sich kreuzenden Fasern in ihrem frontalem Verlaufe getroffen hat.

Die Unterschiede zwischen den beiden Fällen sind somit geringfügig und lassen sich, wie ich eben gezeigt habe, durch die Verschiedenheit der Untersuchung leicht und zwanglos erklären.

Wo dies nicht möglich ist, kann die verschieden lange Dauer der Degeneration als Grund für die Abweichungen angesehen werden.

Genauer auf die reichhaltige Literatur unseres Arbeitsgebietes einzugehen halte ich, obwohl dies sehr verlockend wäre, doch für nicht unbedingt nöthig, besonders da ja *Dimmer* dieselbe bis in die jüngste Zeit genau zusammengestellt hat.

Nur auf die Arbeit *Wieting's* will ich mit einigen Worten zurückgreifen. *Wieting* bildet neben einer Reihe von Frontalschnitten auch zwei Horizontalschnitte durch das menschliche Chiasma ab, an dem der linke Opticus atrophisch war. Die Schnitte sind nach *Weigert* gefärbt. An diesen Schnitten fällt ein heller (atrophischer) Heerd von

Digitized by Google
Original from UNIVERSITY OF CALIFORNIA
Generated on 2019-07-09 19:33 GMT / http://hdl.handle.net/2027/uc1.b3743166
Public Domain in the United States, Google-digitized / http://www.hathitrust.org/access_use#pd-us-google

Keilform auf, der sich in der rechten Chiasmahälfte findet und mit seiner Spitze weit gegen den gesunden Sehnerven vorragt. In Form und Lage entspricht dem in meinen Schnitten ein gleichfalls heller (hier aber nicht atrophischer, sondern erhaltener) Fleck in der linken Chiasmahälfte, der von Schnitt 97 bis 25 sich verfolgen lässt. In den Frontalschnitten desselben Autors tritt dieser Fleck, der überall mit den Buchstaben k bezeichnet ist, gleichfalls, natürlich in ganz anderer Form hervor. In dieser letzteren Form findet man ihn dann wieder an der entsprechenden Stelle der *Dimmer*'schen Frontalschnitte.

Er entsteht durch jene gekreuzten Fasern, von denen ich unten unter Punkt 5 behaupte, dass sie frei von ungekreuzten zu beiden Seiten der Medianebene am Boden des Chiasmas verlaufen. Weiters fällt mir in seinem Schnitt 48 ein ganz helles, also vollständig atrophisches Bündel auf, das den vorderen Chiasmawinkel vom linken Opticus her umfasst.

Nun findet sich aber auch in der Mehrzahl meiner Schnitte an dem vorderen Chiasmawinkel eine grosse Zahl von grossen Degenerationsschollen in ziemlicher dichter Gruppirung. Es geht übrigens aus *Wieting's* zahlreichen Abbildungen mit Deutlichkeit hervor, dass eine Ergänzung der Frontalschnitte durch Horizontalschnitte zur Erlangung eines klaren Bildes der Chiasmakreuzung unbedingt nöthig ist.

Ferner mögen noch die beiden nach der Veröffentlichung der *Dimmer*'schen Arbeit erschienenen Abhandlungen über die Chiasmakreuzung hier Erwähnung finden.

Es ist dies erstens die interessante klinische Abhandlung *Seggel's*,[1]) der durch eine Reihe von Gesichtsfeldern die klinische Bestätigung für die erst durch die *Marchi*-Färbung anatomisch nachgewiesene innige Mengung der gekreuzten und ungekreuzten Fasern erbringt.

Die Mischung der Fasern erklärt vollständig das Auftreten derartiger unregelmässiger Gesichtsfelder.

Die zweite ist die Mittheilung *Bernheimer's*,[2]) dass es ihm gelungen ist, »eine ungekreuzte Sehnervenfaser auf ein und demselben Schnitte ununterbrochen vom Tractus in den Sehnerv derselben Seite zu verfolgen«; abermals ein zwingender Beweis für die partielle Kreuzung.

Jetzt erst, nachdem der Werth meiner Untersuchungsergebnisse durch die Vergleichung und bewiesene Uebereinstimmung

[1]) *Seggel*, Eine geheilte Chiasmaaffection nebst Bemerkungen über die Lage der Sehnerven im Chiasma. A. f. A. XL.

[2]) *Bernheimer*, Der rein anatomische Nachweis der ungekreuzten Sehnervenfasern beim Menschen. A. f. A. XL.

Digitized by Google
Original from UNIVERSITY OF CALIFORNIA
Generated on 2019-07-09 19:34 GMT / http://hdl.handle.net/2027/uc1.b3743166
Public Domain in the United States, Google-digitized / http://www.hathitrust.org/access_use#pd-us-google

mit dem bisher allein dastehenden Fall von *Marchi*-Färbung und den neuesten Befunden auf dem Gebiete der Chiasmaforschung gestiegen ist, will ich daran gehen, meine Schlüsse in bestimmtere Form zu kleiden und dabei nur das berücksichtigen, was sich aus den beiden mit dem *Marchi*-Verfahren untersuchten Fällen nachweisen lässt.

Schlussfolgerungen.

1. Im Chiasma des Menschen findet eine theilweise Kreuzung der Nervenfasern statt.

2. Im Chiasma und Tractus des Menschen finden sich gekreuzte und ungekreuzte Fasern meist nicht scharf geschieden, sondern in allerdings sehr wechselndem Verhältniss gemengt.

3. Die ungekreuzten Fasern verlaufen im Chiasma im lateralen Abschnitt, und zwar vorzugsweise im dorsolateralen; im Tractus finden sie sich in den dorsalen zwei Dritteln, besonders dicht in einer bandförmigen Zone, die in der Mitte zwischen der oberen und unteren Fläche gelegen ist.

4. Die sich kreuzenden Fasern nehmen die mittleren Theile des Chiasma ein.

5. Diese Fasern verlaufen ungefähr frontal von einer Chiasmahälfte in die andere, wobei sie von der dorsalen zur ventralen Fläche absteigen.

Sie sammeln sich dann am Boden des Chiasmas zu beiden Seiten der Medianebene zu sagittal verlaufenden Strängen, die in die Tractus eintreten.

6. Ein Theil dieser Fasern bildet, bevor er in den Tractus einbiegt, kurze Schlingen in den Opticus der anderen Seite.

7. Diese Schlingen finden sich nur im ventralsten Abschnitt.

8. Im Tractus treten die gekreuzten Fasern in der überwiegenden Zahl an der Basis desselben ein und verbleiben in ihrem Verlaufe nach rückwärts im ventralen Abschnitt.

Eine geringe Zahl von gekreuzten Fasern verläuft, über den ganzen Tractusquerschnitt vertheilt, innig mit den ungekreuzten gemischt.

Digitized by Google
Original from UNIVERSITY OF CALIFORNIA
Generated on 2019-07-09 19:34 GMT / http://hdl.handle.net/2027/uc1.b3743166
Public Domain in the United States, Google-digitized / http://www.hathitrust.org/access_use#pd-us-google

(Aus Prof. Chiari's pathologisch-anatomischem Institute an der deutschen Universität in Prag.)

Zur Kenntniss der cystischen Lymphangiome im Mesenterium des Menschen.

Von

Dr. Gottfried v. Ritter,
Assistenten am Institute.

(Hiezu Tafel III.)

Cystische Lymphangiome im Mesenterium des menschlichen Darmes sind nicht so selten. So konnte *Lion*[1]) bis zum Jahre 1896 34 Fälle von Lymphangiomen des Mesenteriums zusammenstellen, die der überwiegenden Mehrheit nach grosscystische Abdominaltumoren darstellten. Das cystische Lymphangiom des Mesenteriums ist der Hauptvertreter der Gruppe der cystischen Mesenterialtumoren, und letztere Gruppe macht wieder ungefähr ein Drittel aller Mesenterialtumoren überhaupt aus. (Vide *König's* Lehrbuch der Chirurgie.) Die meisten cystischen Lymphangiome des Mesenteriums sind bei Erwachsenen beobachtet worden, viel seltener kommt diese interessante Geschwulstform im frühen Kindesalter vor. So konnte ich unter 52 Fällen von cystischen Lymphangiomen des Mesenteriums, welche ich aus der mir zugänglichen Literatur herausgesucht habe, nur sieben Fälle finden, welche Kinder unter sechs Jahren betrafen. Von diesen wurde je einer von *Diegassel* und *Ducanet* im Jahre 1848, je ein weiterer Fall von *v. Winiwarter, Spencer Wells* und *Schwarzenberger* beschrieben. Ferner erwähnt *v. Zeynek* kurz einen Fall von Lymphangioma cysticum des Mesenteriums bei einem fünfmonatlichen Kinde bei Gelegenheit der Mittheilung des Resultates der chemischen Unter-

[1]) Die Literatur findet sich zum Schlusse alphabetisch nach den Autoren geordnet.

Digitized by Google
Original from UNIVERSITY OF CALIFORNIA
Generated on 2019-07-09 19:34 GMT / http://hdl.handle.net/2027/uc1.b3743166
Public Domain in the United States, Google-digitized / http://www.hathitrust.org/access_use#pd-us-google

suchung zweier Lymphcystenflüssigkeiten. Endlich gehört hieher noch das von *Rosenheim* in der Sitzung des Vereines für innere Medicin in Berlin von 15. Februar 1897 demonstrirte Präparat einer Chyluscyste des Mesenteriums von einem vierjährigen Kinde.

Die Seltenheit des Vorkommnisses der genannten Geschwulstbildungen im Mesenterium von Kindern lässt wohl die Mittheilung zweier neuer einschlägiger Fälle, welche im hiesigen Kaiser Franz Joseph-Kinderspitale zur Beobachtung gelangten, gerechtfertigt erscheinen, um so mehr als es gelang, an der Hand dieser beiden Fälle, sowie zweier weiterer Fälle von Erwachsenen zu einem bestimmteren Urtheile über den Ausgangspunkt und die Auffassung dieser Geschwülste zu kommen.

Der erste Fall aus dem Kindesalter betraf einen $2^1/_4$jährigen, von Prof. Dr. *Bayer* operirten Knaben. Seit einem Jahre hatte der Unterleib des Kindes beständig an Umfang zugenommen, ohne dass dadurch der Appetit oder die Darmfunctionen des Kindes eine Störung erfahren hätten. Wegen dieser die Eltern des Kindes beängstigenden unerklärlichen Grössenzunahme des Abdomens wurde das Kind in das erwähnte Spital gebracht und am 9. Mai 1898 auf der chirurgischen Abtheilung desselben aufgenommen. Bei der Untersuchung fand man ein schwächlich entwickeltes, rhachitisches Kind vor, an welchem von objectiven pathologischen Befunden nur die schon erwähnte mächtige Ausweitung des Abdomens und eine linksseitige, theilweise reponible Scrotalhernie constatirt werden konnten. Das Abdomen hatte die Form eines Ovoids, hing mässig nach den Seiten über und zeigte deutlichste grosswellige Fluctuation. Die Venae epigastricae und thoracicae traten stärker hervor. Der grösste horizontale Umfang des Abdomens, gemessen über die tiefsten Punkte der Rippenbogen, betrug 72 *cm*, der Nabelumfang 64 *cm*. Der gedämpfte Percussionsschall über dem Abdomen änderte sich bei Lagewechsel nicht, eine Milz- und eine zusammenhängende Leberdämpfung existirten nicht. Die am 17. Mai vorgenommene Punction des Abdomens in der Linea alba lieferte circa 300 cm^3 einer stark hämorrhagischen Flüssigkeit von dem specifischen Gewichte 1·013, in deren Sedimente sich reichliche rothe und weisse Blutzellen fanden. Bei der drei Tage später in Narkose vorgenommenen Eröffnung des Abdomens stürzte eine reichliche Menge von Flüssigkeit der obigen Beschaffenheit hervor. Die Besichtigung des Peritoneums ergab vollkommen normale Verhältnisse an diesem. Dagegen präsentirte sich beim Hervorziehen des Mesenteriums eine mannskopfgrosse Cystengeschwulst, welche an mehreren Stellen rupturirt erschien und augenscheinlich

Digitized by Google
Original from UNIVERSITY OF CALIFORNIA
Generated on 2019-07-09 19:37 GMT / http://hdl.handle.net/2027/uc1.b3743166
Public Domain in the United States, Google-digitized / http://www.hathitrust.org/access_use#pd-us-google

zwischen den zwei Blättern des Mesenteriums des Colon transversum descendens und vielleicht der Flexura sigmoidea sich gebildet hatte. Nun wurde der vordere Antheil dieser Geschwulst abgetragen, der Rest in die Bauchwunde eingenäht und die Höhle mit Jodoformgaze tamponirt. Als Antisepticum wurde bei der Operation Borwasser verwendet.

An dem exstirpirten Theile des Tumors (Musealpräparat des Kinderspitales Nr. 809a), welcher an demselben Tage in unser Institut gesandt wurde, erkannte man eine mehrfach eingerissene, mehrkämmerige Cystenbildung, die im Ganzen Kindskopfgrösse besass. Die Aussenfläche der Cysten war glatt, vom Peritoneum überzogen, und liess sich das Peritoneum von der Cystenwand leicht ablösen. Die Innenfläche der Cysten erschien grob netzförmig. Die Cystenwände waren bis 3 *mm* dick. Mikroskopisch liess sich bei der vorläufigen Untersuchung in den Wänden der Cystenräume faseriges Bindegewebe und Fettgewebe, weiter auch glatte Musculatur nachweisen. An der Innenfläche derselben lagerte stellenweise noch deutliches Endothel. Nach diesem Befunde wurde die Diagnose bezüglich des übersandten Gebildes gestellt auf Lymphangioma cysticum mesenterii.

Der weitere Verlauf des Falles gestaltete sich ungünstig, indem sich unter continuirlichem Anstiege der Temperatur eine diffuse Bronchitis und pneumonische Herde entwickelten. Während der letzten sechs Lebenstage trat noch eine profuse Eiterung aus dem eingenähten Geschwulstreste auf, und verschlechterte sich dabei der Zustand des kleinen Patienten immer mehr, bis endlich am 8. Juni, 4 Uhr p. m., der Exitus eintrat.

Bei der ungefähr 20 Stunden post mortem vorgenommenen Section fand sich neben eiteriger Meningitis, catarrhalischer Bronchitis und lobularer Atelektase in dem untersten Theile der linken Lunge noch folgender interessanter Befund im Bereiche des Unterleibes:

Der Dünndarm war stark, der Dickdarm wenig ausgedehnt, und enthielten dieselben chymöse, respective fäculente Massen von blass gelblicher Farbe. Die obere Hälfte des S romanum und das untere Endstück des Colon descendens waren stark nach links vorgewölbt durch eine in ihrem Mesenterium sitzende, etwa halbmannsfaustgrosse, mehrkämmerige, cystische Geschwulst (Musealpräparat des Kinderspitales Nr. 809 b), welche mit dickem, gelbem Eiter gefüllt war. Die einzelnen Räume dieser Geschwulst standen mit einander in Communication. Ein fingerförmiger Fortsatz einer Cyste liess sich in den

Digitized by Google
Original from UNIVERSITY OF CALIFORNIA
Generated on 2019-07-09 19:35 GMT / http://hdl.handle.net/2027/uc1.b3743166
Public Domain in the United States, Google-digitized / http://www.hathitrust.org/access_use#pd-us-google

linken Leistencanal verfolgen, woselbst derselbe fixirt war. Medialwärts von dem unteren Ende des Colon descendens war die Geschwulst mit der Laparotomiewunde verwachsen und in derselben weit eröffnet. (Stelle der partiellen Abtragung der Geschwulst bei der Operation.) Die Wände der einzelnen Cystenräume waren dick, in eiteriger Entzündung begriffen. Bei der bakteriologischen Untersuchung konnten sowohl in dem Eiter der Cystengeschwulst des Mesenteriums, als auch in dem Meningealeiter und in dem Inhalte des Ductus thoracicus, der bei der Section nicht erweitert und mit klarer, seröser Flüssigkeit erfüllt erschien, der Streptococcus pyogenes und der Staphylococcus pyogenes aureus nachgewiesen werden.

Die Sectionsdiagnose lautete: Lymphangioma cysticum mesenterii flexurae sigmoideae et coli descendentis in suppuratione. Vulnus post exstirpationem partis lymphangiomatis per laparotomiam ante dies XIX factam. Meningitis suppurativa. Bronchitis catarrhalis. Atelectasis in lobo inferiori pulmonis sinistri.

Von beiden in 80%igem Alkohol aufbewahrten Theilen des Tumors, id est sowohl von dem kindskopfgrossen, bei der Operation exstirpirten, als auch von dem zurückgebliebenen halbmannsfaustgrossen Theile des Tumors wurden streifenförmige Stücke von verschiedenen Stellen der äusseren Oberfläche, wie auch von den Zwischenwänden der einzelnen cystischen Hohlräume behufs genauerer mikroskopischer Untersuchung herausgeschnitten, vollständig gehärtet, in Celloidin eingebettet und dann geschnitten. Zur Färbung der Schnitte wurde das *Delafield*'sche Hämatoxylin, die *van Gieson*'sche Pikrinsäure-Säurefuchsinmischung, zur Darstellung der elastischen Fasern das von *Weigert* angegebene Reagens verwendet; letztere Methode combinirt mit einer mittelst Lithioncarmin oder nach der *van Gieson*'schen Methode durchgeführten Grundirung.

Die Untersuchung der Schnitte ergab zunächst als hervorstechendsten Befund in allen Präparaten das Vorhandensein von glatten Muskelfasern in einer Mächtigkeit und Art der Anordnung, die zu auffällig erschien, um nur als ein in den Wänden der Lymphangiomcysten zufällig vorkommender Bestandtheil angesehen zu werden. Die Deutung dieses mikroskopischen Befundes soll erst weiter unten Platz finden, hier sei vorerst das mikroskopische Bild der Cystenwände beschrieben. Was zunächst die vom Peritoneum bekleideten Aussenwände der Cysten betrifft, so boten sowohl das exstirpirte, als auch das bei der Section entnommene Stück der Geschwulst im Allgemeinen sehr ähnliche Verhältnisse, nur dass in dem letzteren das mikroskopische Bild durch die hochgradige kleinzellige Infiltration, den

Digitized by Google Original from UNIVERSITY OF CALIFORNIA
Generated on 2019-07-09 19:35 GMT / http://hdl.handle.net/2027/uc1.b3743166
Public Domain in the United States, Google-digitized / http://www.hathitrust.org/access_use#pd-us-google

Ausdruck der in den letzten Tagen bestandenen profusen Eiterung des Lymphangioms, stark beeinträchtigt war. Wie schon bemerkt, war das Auffälligste die mächtige zusammenhängende Muskelschichte, die in der Wand aller Cysten sich fand (vide Fig. 1) und stellenweise bis unmittelbar an das Lumen derselben heranreichte. An anderen Stellen war diese Schichte glatter Musculatur von der Innenfläche durch eine verschieden dicke, meist aber nur ganz dünne Schichte lockeren Bindegewebes getrennt. An die erwähnte Muskelfaserschichte schloss sich nach aussen vielfach unmittelbar ein durch kurze Bindegewebszüge vielfach septirtes Fettgewebe an. An anderen Stellen fand sich zwischen der zusammenhängenden Schichte glatter Musculatur und dem Fettgewebe noch eine aus lockerem Bindegewebe, elastischen Fasern und einzelnen Fasern glatter Musculatur zusammengesetzte Gewebslage vor, und war dann die Fettgewebsschichte wesentlich schmäler. Stellenweise verschwand das Fettgewebe sogar vollständig, so dass an diesen, nebenbei bemerkt dünneren Stellen der Cystenwandungen letztere von innen nach aussen nur aus der dünnen Bindegewebs-, der zusammenhängenden Muskelfaser-, der lockeren Bindegewebsschichte und dem Peritoneum bestanden. Was die Schichte glatter Musculatur selbst betrifft, so wurde dieselbe aus in verschiedenster Verlaufsrichtung getroffenen glatten Muskelfasern zusammengesetzt, welche sich jedoch von normalen Muskelfasern durch ihre beträchtliche Grösse unterschieden. Vielfach waren dieselben durch circulär angeordnete Bindegewebszüge zu packetartigen Bündeln formirt. Nur an wenigen Schnitten konnte man längere, annähernd in derselben Verlaufsrichtung getroffene Faserzüge antreffen. Zum grössten Theile schienen diese vielmehr ein Flechtwerk von nach verschiedenen Richtungen verlaufenden Muskelfasern darzustellen.

Was die Schnitte von den Septen zwischen einzelnen Räumen der cystischen Geschwulst anlangt, so trat hier im Wesentlichen ein Bild zu Tage, das jenem einer einfachen Cystenwandung, doppelt genommen, entsprach. Man sah nach der einen wie nach der anderen Seite die bereits beschriebenen Schichten, die dann schliesslich von einander durch Fettgewebe getrennt waren.

Das von mehreren Autoren, so von *Lion Schwarzenberger*, mit voller Sicherheit angegebene Endothel konnte in den Schnitten von dem exstirpirten Stücke nur sehr spärlich, in denen von dem bei der Section gewonnenen Stücke des Tumors überhaupt nicht constatirt werden. Zu erwähnen wäre noch, dass sich in allen Schnitten ohne Ausnahme mitunter sehr reichliche elastische Fasern fanden, sowie dass in allen Schichten der Cystenwände reichliche Blutgefässe vorhanden waren.

Digitized by Google
Original from UNIVERSITY OF CALIFORNIA
Generated on 2019-07-09 19:35 GMT / http://hdl.handle.net/2027/uc1.b3743166
Public Domain in the United States, Google-digitized / http://www.hathitrust.org/access_use#pd-us-google

In den Querschnitten des Mesocolons des Colon descendens, also jenes Mesenteriums, dessen Blätter in Folge der Entwicklung der Cystengeschwulst auseinandergetreten waren, fanden sich neben zahlreichen grossen Blutgefässen auch reichliche grössere Lymphgefässstämme, die bezüglich ihres Lumens, sowie ihrer Wandstructur normale Verhältnisse zeigten. Auffallend waren nur die vielen, ganz leeren, ja zum Theile völlig zusammengeklappten Lymphgefässe.

Während merkwürdiger Weise dieser Fall sozusagen gar keine Störungen von Seiten des Intestinaltractus dargeboten hatte, wurde das Krankheitsbild in dem zweiten Falle aus dem Kindesalter wesentlich von Darmsymptomen beherrscht. Hartnäckige Stuhlverstopfung, Mangel jedes Flatusabganges, heftige Bauchschmerzen waren hier die hauptsächlichsten Krankheitserscheinungen. Der Patient, ein $3^1/_4$jähriger, früher angeblich stets gesunder Knabe, war seit beiläufig 14 Tagen unter den genannten Symptomen krank, als ihn seine Mutter am 31. Juli 1898 in das Ambulatorium des Kaiser Franz Joseph-Kinderspitales brachte. Er wurde daselbst ambulatorisch bis zum 19. August behandelt. Trotz mehrfacher hoher Eingiessungen in das Rectum konnte man aber nur auf kurze Zeit, und zwar vom 1. bis zum 3. August, der Obstipation Herr werden. Am 3. August Nachmittags stellten sich wieder Bauchschmerzen ein und am nächsten Tage, am 4. August, Erbrechen.

Während die Nacht vorher eine geringe, spontane Kothentleerung stattgefunden hatte, war man am 4. August nicht im Stande, durch Eingiessungen Koth zu entleeren. Dieser Zustand hielt nun ohne auffallende Verschlimmerung, aber auch ohne wesentliche Besserung bis zur Aufnahme des Kindes in die Klinik des Herrn Prof. Dr. *Ganghofner* an, welche am 19. August erfolgte.

Der klinische Status beschreibt den Patienten als ein sehr blasses Kind, dessen Temperatur erhöht (38·8° C.) und dessen Pulsschlag vermehrt war.

Das Abdomen war aufgetrieben, bei der Palpation schmerzhaft. Sein grösster Umfang betrug 50·5 *cm*.

In der Regio epigastrica, rechts deutlicher wie links, war eine diffusse Resistenz palpabel, welche quer über die Mittellinie nach den Seiten hin zu verfolgen war und sich nach oben etwa 1—2 *cm* oberhalb des Nabels mit nach oben covexem Rande begrenzte. Der Percussionsschall über dieser Resistenz war leer. Das subjective Befinden des Knaben besserte sich während seines Aufenthaltes im Spitale, Dank fortwährenden Irrigationen derart, dass er am 5. September entlassen wurde.

Digitized by Google
Original from UNIVERSITY OF CALIFORNIA
Generated on 2019-07-09 19:35 GMT / http://hdl.handle.net/2027/uc1.b3743166
Public Domain in the United States, Google-digitized / http://www.hathitrust.org/access_use#pd-us-google

Aber schon am nächsten Tage stellten sich von Neuem so heftige Symptome ein, dass der Knabe abermals aufgenommen werden musste. Die Erscheinungen der Darmundurchgängigkeit nahmen nun an Heftigkeit immer mehr zu, und als man am 16. September im Erbrochenen Kothgeruch wahrnahm, wurde der Kranke auf die chirurgische Abtheilung des Herrn Prof. Dr. *Bayer* transferirt. Bei der am nächsten Tage in Chloroformnarkose ausgeführten Laparotomie gewahrte man in der Coecalgegend geblähte Darmschlingen, welche daselbst etwas fixirt erschienen. Bei Loslösung derselben fand man mehrere bis gänseeigrosse Cysten im Mesenterium des untersten Ileums, welche untereinander zusammenhingen, so dass sie in ihrer Totalität einen nahezu kindskopfgrossen Tumor darstellten. Derselbe war zum Theile im kleinen Becken eingeklemmt. Es wurde nun das Darmstück, in dessen Mesenterium der Tumor sich entwickelt hatte. und welches um 360° gegen den übrigen Dünndarm gedreht erschien, abgeklemmt und sammt dem anhängenden Tumor in einer Länge von 18 *cm* resecirt, das zu- und abführende Darmstück mit einander vernäht und hierauf die Bauchwunde durch tiefe Nähte geschlossen.

Die Operation dauerte eine Stunde und war äusserst schwierig, da das Kind fortwährend collabirte. In den der Operation folgenden Tagen erfolgten zwar reichliche (bis 5 pro die) diarrhoische Stuhlentleerungen, der Puls aber ging rasch in die Höhe (bis 180) und war dabei kaum tastbar. Am 20. September constatirte man in der Wunde an drei Stellen Nahteiterung. Unter Temperaturanstieg und Entwicklung pneumonischer Infiltrationsherde wurde das Kind immer schwächer, bis es am 22. September, 11¼ Uhr Nachts, exitirte.

Bei der Tags darauf vorgenommenen Section wurde als wichtigster Befund eine eiterige Peritonitis constatirt, ferner eine eiterige Bronchitis und ein serös-eiteriger Flüssigkeitserguss in beide Pleurahöhlen. 20 *cm* oberhalb der Ileo-Coecalklappe fand sich eine circuläre, fest haltende Darmnaht.

Der exstirpirte Tumor (Musealpräparat des Kinderspitales Nr. 810) stellte ein Conglomerat von grösseren und kleineren Cysten dar, welche annähernd symmetrisch zu beiden Seiten einer 18 *cm* langen Dünndarmschlinge an der oberen und unteren Fläche des Mesenteriums derselben vorsprangen. Die kleinsten dieser Cysten waren haselnuss-, die grössten gänseeigross. Die Zahl der gut abgrenzbaren Cysten betrug auf der einen Seite acht, auf der anderen Seite sieben. Die Aussenfläche der Cysten erschien vollkommen glatt und fanden sich in der durchscheinenden Wand zahlreiche gegen das centrale Ende des Mesenteriums hinführende Gefässe. Von aussen

Digitized by Google
Original from UNIVERSITY OF CALIFORNIA
Generated on 2019-07-09 19:35 GMT / http://hdl.handle.net/2027/uc1.b3743166
Public Domain in the United States, Google-digitized / http://www.hathitrust.org/access_use#pd-us-google

liess sich ferner durch Palpation constatiren, dass die einzelnen Cysten mit einander communicirten. Dies bestätigte sich auch bei der Incision der zartwandigen Cysten, aus welchen sich eine leicht getrübte, opalescirende, beim Stehen flockig sedimentirende wässerige Flüssigkeit entleerte.

Das flockige Sediment bestand vorwiegend aus Leukocyten und einzelnen, meist grossen Fetttropfen. In Präparaten aus oberflächlichen Flüssigkeitsschichten sah man ungemein zahlreiche, sehr feine Fetttröpfchen neben sehr spärlichen Leukocyten.

Die Gesammtmenge der Flüssigkeit betrug nahezu an 1 *l*.

Mikroskopisch untersucht wurden von diesem Präparate nach Härtung in Alkohol und Einbettung in Celloidin: 1. Schnitte von der äusseren Wand einer grösseren mit einem Vorsprunge versehenen Cyste; 2. Schnitte von einem der Mitte des cystischen Tumors entnommenen Stücke, welches Wandtheile mehrerer hier an einander stossender Cystenräume mit einem maschigen, lockeren Zwischengewebe enthielt; 3. Schnitte quer durch die Wurzel des Mesenteriums der exstirpirten Darmschlinge.

Was die Schnitte durch die Aussenwand der einen Cyste betrifft, so stellten dieselben durchschnittlich 0·5 *mm* breite Streifen dar, an welchen drei Schichten zu unterscheiden waren. Die innerste bestand aus einer ungefähr ein Viertel der Wanddicke der Cyste einnehmenden zusammenhängenden Schichte glatter Musculatur, welche, wie beim ersten Falle, bis unmittelbar an das Lumen der Cyste heranreichte und nur stellenweise durch eine dünne Bindegewebslage nach innen zu abgegrenzt wurde. Auch in diesem Falle waren die Muskelfasern nirgends in einer Richtung getroffen, wenn auch die längs getroffenen Fasern vorherrschend schienen. Eine auffallende Hypertrophie der einzelnen Muskelzellen wie im ersten Falle konnte hier nicht constatirt werden. An der Innenfläche der Cyste, besonders dort, wo dieselbe kleinere Einbuchtungen zeigte, und in der durch den Vorsprung gebildeten Nische konnte man streckenweise, aber nicht continuirlich, deutliches Endothel erkennen, welches in Form ganz flacher, kaum wahrnehmbarer Buckel der inneren Muskellage, respective der central von ihr gelegenen zarten Bindegewebsschichte aufsass. Am besten war das Endothel im Bereiche des erwähnten Vorsprunges erhalten. Auf diese Muskelschichte folgte nach aussen eine von reichlichen, aber nicht zusammenhängenden Zügen glatter Musculatur durchsetzte und von zahlreichen Rundzellen infiltrirte Bindegewebsschichte, welche sich meist ganz scharf von der früheren Schichte und von der äussersten, dem Peritoneum, schied und als

Digitized by Google
Original from UNIVERSITY OF CALIFORNIA
Generated on 2019-07-09 19:36 GMT / http://hdl.handle.net/2027/uc1.b3743166
Public Domain in the United States, Google-digitized / http://www.hathitrust.org/access_use#pd-us-google

Gefässschichte bezeichnet werden könnte. Neben zahlreichen Blutgefässen fanden sich nämlich hier noch zahlreichere Lymphgefässe, welche schon bei der makroskopischen Beschreibung des Präparates erwähnt wurden und eine so beträchtliche Grösse erreicht hatten, dass sie entweder als stark ektasirte Chylusgefässe oder als beginnende Lymphangiomcysten angesprochen zu werden verdienten. Alle diese Lymphgefässe waren von schönem, meist continuirlichem Endothel ausgekleidet und zeigten in ihrer Wand eine deutliche Schichte glatter Musculatur, in verschiedenen Schief- und Längsschnitten getroffen. Das Peritoneum bot normale Verhältnisse. In allen drei Schichten waren mässig reichliche elastische Fasern nachweisbar.

Das der Mitte des Tumors entnommene Stück zeigte schon makroskopisch das Bild eines maschigen oder porösen Gewebes. Mikroskopisch fanden sich äusserst zahlreiche cystische, theilweise noch mit geronnener Lymphe ausgefüllte Hohlräume von sehr variirender Grösse und mannigfaltigster Form, welche von einander durch verschieden dicke Septa getrennt waren. Letztere bestanden zumeist aus locker angeordnetem Bindegewebe, welches an den dickeren Stellen auch Fettgewebe und Lymphdrüsen einschloss. Fast alle Hohlräume, ausnahmslos aber die grösseren enthielten entweder unmittelbar nach aussen von der fast überall deutlichen endothelialen Auskleidung, oder erst peripher von einer dünnen Bindegewebsschichte, die auf das Endothel folgte, eine oft beträchtlich dicke Muskellage, deren einzelne Elemente in verschiedener Richtung vom Schnitte getroffen worden waren. Es muss jedoch constatirt werden, dass diese Muskelfasern in der Wand der kleineren Hohlräume keine continuirliche Schichte bildeten, vielmehr manche Stellen der Wand vollständig ausliessen.

An den Schnitten von der Wurzel des Mensenteriums fanden sich genau dieselben Verhältnisse wie in dem der Mitte der Tumors entnommenen Stücke. Beide boten, um es kurz zu sagen, makro- und mikroskopisch die Anfänge eines Lymphangioma cysticum.

Ueberblickt man den geschilderten histologischen Befund in beiden Fällen noch einmal, so treten als wichtigste Bestandtheile der Cystenwand der Lymphangiome die zusammenhängende, das Lumen der Cystenräume ringförmig umgebende Muskelschichte und das Endothel hervor. Was zunächst das letztere betrifft, so wird das Vorhandensein desselben von den älteren Autoren nicht angegeben oder das Fehlen desselben ausdrücklich hervorgehoben. Doch haben neuere Autoren, wie *Schwarzenberger, Heinrichs* und *Lion,* der speciell dieser Frage ein besonderes Augenmerk zuwandte, eine continuirliche Aus-

Digitized by Google
Original from UNIVERSITY OF CALIFORNIA
Generated on 2019-07-09 19:36 GMT / http://hdl.handle.net/2027/uc1.b3743166
Public Domain in the United States, Google-digitized / http://www.hathitrust.org/access_use#pd-us-google

kleidung der von ihnen beschriebenen Cystenräume mit Endothel gefunden, und *Heinrichs,* dessen Ansicht sich auch *Lion* anschliesst, erklärt das Fehlen des Endothels bei den älteren Autoren aus einem Zugrundegehen desselben während oder nach der Operation, oder aus der Schädigung des Präparates durch häufiges Betasten desselben, indem er an solchen Stellen seiner Cysten das Endothel regelmässig vermisste. Nach letzterer Angabe von *Heinrichs*, welche für eine sehr geringe Widerstandsfähigkeit des Endothels spricht, erklärt sich auch das Fehlen des Endothels in meinem ersten Falle ungezwungen aus der durch die Ruptur der Cyste entstandenen Schädigung der Innenfläche derselben und aus der eiterigen Entzündung der Cystenwand. Dagegen war im zweiten Falle das Endothel, wenn auch nicht continuirlich, so doch oft auf längere Strecken hin deutlich erhalten.

Der zweite, wichtigste Wandbestandtheil der von mir geschilderten Lymphangiomcysten, die Schichte glatter Musculatur, wird nur von den wenigsten Autoren angeführt. So hat bezüglich des Mesenteriums eigentlich nur *Schwarzenberger* zerstreute glatte, von der Gefässmusculatur unabhängige Muskelfasern in der äussersten Schichte der Cystenwände eines multilocularen Lymphkystoms des grossen Netzes mikroskopisch geschildert, wenn man nicht noch den von *Brentano* bei Gelegenheit eines Berichtes über vier Fälle von Mesenterialcysten ganz kurz erwähnten Befund von subserös gelegenen glatten Muskelfasern in der äussersten Schichte einer kindskopfgrossen Mesenterialcyste bei einem 32jährigen Manne hieher rechnen will. *Baraban* knüpft an die Beschreibung eines Falles von Lymphangioma cysticum der Vorderarmhaut bei einem 8jährigen Mädchen die Bemerkung, dass es bei der Beurtheilung einer solchen Cyste von principieller Wichtigkeit sei, ob in der Wand Muskelfasern vorhanden sind oder nicht. Im ersten Falle handle es sich um Entstehung aus grösseren Lymphgefässen, im letzteren um Entstehung aus einfachem dilatirten Lymphsinus. *G. B. Ramoino* beschreibt eine multiloculäre, retroperitoneale Cyste mit einem Fassungsraume von über 1 *l*, für deren Entstehung er Lymphgefässe verantwortlich macht. In dieser Meinung bestärkt ihn die histologische Untersuchung der Cyste, deren feinerer anatomischer Bau viele Aehnlichkeit mit dem der grossen Lymphgefässe hatte. Die Wand der Cyste bestand vorwiegend aus elastischem Gewebe, aus Bindegewebe und Muskelelementen. Die innere Oberfläche der Cyste war mit »Epithel« ausgekleidet. *Lion* fand in den Schnitten seines Kystoms des Ligamentum latum uteri, welche eine Reihe grösserer und kleinerer Hohlräume erkennen liessen, »überall in grossen Zügen angeordnet, bald parallel den Lücken, bald

Digitized by Google Original from UNIVERSITY OF CALIFORNIA
Generated on 2019-07-09 19:36 GMT / http://hdl.handle.net/2027/uc1.b3743166
Public Domain in the United States, Google-digitized / http://www.hathitrust.org/access_use#pd-us-google

diesen zustrebend, breite Streifen glatter Muskelfasern«. Diese Muskelfasern bildeten einen gleich positiven Befund »bei all den zahlreichen, von den verschiedensten Stellen entnommenen Präparaten«. Dieser Befund wird aber von *Lion* in topographisch-diagnostischer Hinsicht dahin gedeutet, dass seine Cyste — es handelte sich um ein $3^1/_2$jähriges Mädchen — eben nur dem Ligamentum latum angehören könne, da in diesem nach *Gegenbauer* von den oberflächlichsten Gewebsschichten des Uterus stammende Züge glatter Musculatur vorkommen. In dieser Ansicht wird *Lion* noch dadurch bestärkt, dass »die Musculatur nicht nur an der Peripherie, sondern auch zwischen den kleineren Hohlräumen bis an die Innenfläche der Cyste breite Züge bildete«. In meinen Cysten handelte es sich um einen histologischen Befund in der Wand der Cysten, der dem in *Lion's* Falle äusserst ähnlich war. Nur waren meine Fälle unzweifelhafte Cystenbildungen im Mesenterium, und es erscheint daher nicht möglich, den Befund der continuirlichen Muskelschichte in den Cystenwandungen anders zu deuten als im Sinne eines genetischen Zusammenhanges der Cysten mit den grösseren Lymphgefässen des Mesenteriums. Es wurde dies auch bestätigt durch die mikroskopische Untersuchung normaler grösserer mesenterialer Lymphgefässe und den Vergleich ihrer Wandstructur mit derjenigen der Cystenwände. Zu diesem Behufe wurden bei mehreren Leichen, deren Mesenterium nichts Abnormes darbot, senkrecht auf die Radix mesenterii dieser Scheiben entnommen, gehärtet, und in Celloidin eingebettet. An den hievon angefertigten Schnitten bekam man zahlreiche Lymphgefässe zu Gesicht, welche zumeist in der Nachbarschaft grösserer Blutgefässe und Lymphdrüsen, aber auch ganz unabhängig von diesen gelegen waren. Ihre Wandung bestand aus drei Schichten, aus einer innen gelegenen Endothelschichte, aus einer sich daran anschliessenden, ganz dünnen Bindegewebsschichte und aus einer mächtigen Schichte glatter Musculatur (vide Fig. 2), die sich besonders bei Anwendung der *van Gieson*'schen Färbung durch ihre gelbliche Farbe von der rothen Bindegewebsschichte deutlich abhob. Letztere war nicht in allen Lymphgefässstämmen gleich deutlich, am deutlichsten an den spaltförmigen oder ganz collabirten, respective contrahirten Lymphstämmen zu sehen, deren es in jedem der untersuchten normalen Mesenterien eine beträchtliche Anzahl gab. Die Muskelfasern selbst erschienen nirgends in einer und derselben Richtung getroffen und bildeten stets eine continuirliche, das Lumen des Gefässes umgebende Schichte. Sehr häufig wurden sie durch dazwischen eingelagerte Bindegewebsfibrillen und elastische Fasern zu packetförmigen Gruppen angeordnet.

Digitized by Google
Original from UNIVERSITY OF CALIFORNIA
Generated on 2019-07-09 19:36 GMT / http://hdl.handle.net/2027/uc1.b3743166
Public Domain in the United States, Google-digitized / http://www.hathitrust.org/access_use#pd-us-google

Die beschriebene Structur der Wand grösserer normaler Lymphgefässstämme im Mesenterium des Menschen zeigt eine unverkennbare Uebereinstimmung mit dem früher geschilderten Baue der Cystenwände in meinen Fällen. Hier wie dort fand man von innen nach aussen die Endothelschichte, die nicht immer deutliche Bindegewebslage, endlich die zusammenhängende Muskelfaserschichte. Nur an den Aussenflächen der Cystenwände gesellte sich noch die Peritonealschichte, respective das Fettgewebe hinzu.

Diese Uebereinstimmung im histologischen Bau weist wohl mit Sicherheit auf einen Ursprung der cystischen Lymphangiome des Mesenteriums aus präexistirenden Lymphgefässstämmen hin. Es stellten nach dem Gesagten die einzelnen Cystenräume nichts anderes dar, als stark hypertrophirte Lymphgefässstämme, zwischen denen und um welche herum sich noch die Reste des mesenterialen Grundgewebes befanden.

Die Richtigkeit dieser Ansicht bestätigte sich bei der histologischen Untersuchung zweier weiterer Fälle von cystischem Lymphangiom des Mesenteriums von Erwachsenen.

Der eine dieser Fälle von Erwachsenen betraf ein 22jähriges weibliches Individuum, bei welchem von Herrn Prim. Dr. *Bergmann* in Saaz am 19. Mai 1896 eine kindskopfgrosse Cyste des Mesenteriums des Dünndarms durch Ausschälung entfernt worden war. Die Geschwulst, erst seit wenigen Wochen schmerzhaft, lag eigentlich retroperitoneal und wölbte das Peritoneum vor mit Ausbuchtung des Darms an der unteren Seite. Die Cyste (Musealpräparat Nr. 5213), welche behufs genauerer Untersuchung dem hiesigen Institute in Alkohol eingesandt worden war, zeigte an ihrer äusseren Oberfläche eine handtellergrosse Wunde, in welcher Bündel von Musculatur zu erkennen waren. Sonst erschien die Cyste von Peritoneum allenthalben überzogen. Die Innenfläche der Cyste war glatt, von dem Aussehen einer ödematösen Mucosa. In der Wand liessen sich mehrere Schichten unterscheiden. In der innersten derselben waren zahlreiche bis haselnussgrosse, wie Chyluscysten erscheinende Räume eingelagert. Der Inhalt der grossen Cyste bestand, unter dem Mikroskope betrachtet, aus dichtgedrängten, kleinsten Fetttröpfchen. An einer Stelle der Innenfläche der grossen Cyste fand sich eine 3 cm^2 grosse, kreisrunde, scharfrandige Vertiefung. Von hier und von einer zweiten Stelle wurden dünne Scheiben herausgeschnitten und nach Einbettung in Celloidin mikrotomirt. Das mikroskopische Bild war dem der beiden Fälle von Kindern sehr ähnlich und bot nur eine Abwechslung in

Digitized by Google
Original from UNIVERSITY OF CALIFORNIA
Generated on 2019-07-09 19:36 GMT / http://hdl.handle.net/2027/uc1.b3743166
Public Domain in the United States, Google-digitized / http://www.hathitrust.org/access_use#pd-us-google

der Weise, dass auf eine innerste zusammenhängende Muskelschichte von geringer Dicke eine Schichte folgte, in welcher zahlreiche cystische Hohlräume von oft beträchtlicher Grösse eingelagert waren, wodurch diese Schichte ein mehr lockeres Gepräge erhielt. Alle diese kleineren Cysten waren von Endothel ausgekleidet und von Bündeln glatter Musculatur umgeben. An der Innenfläche der grossen Cyste konnte man hie und da noch zusammenhängendes Endothel, insbesondere innerhalb der Nischen der oben erwähnten Vertiefung, nachweisen. Die äussere Hälfte der Wand der grossen Cyste wurde von einer dichten, aus Muskel und Bindegewebsfasern zusammengesetzten Gewebsschichte eingenommen, in welche zahlreiche elastische Faserbündel eingeflochten erschienen. In der innersten Wandschichte war auch kleinzellige Infiltration zu sehen.

Das zweite hieher gehörige Lymphangiom fand ich selbst bei der Section eines an Morbus Brighti chronicus verstorbenen 69jährigen Weibes als hühnereigrossen, prall gespannten, elastischen Tumor im Mesenterium der Flexura sigmoidea. Die Cyste wurde sammt der Flexura sigmoidea zunächst in wässeriger, 10%iger Formollösung gehärtet, und zwar durch sechs Tage, hierauf einen Tag lang ausgewaschen und dann in Alkohol gebracht. Eine Woche darauf wurde die Umgebung der Cyste präparirt und die Cyste sammt der Flexura sigmoidea quer (in Bezug auf den Darm) durchschnitten. In der Umgebung der Cyste fanden sich keine besonders grossen Lymphgefässe. Die Cyste war einkämmerig, glattwandig und enthielt in sich eine jetzt gallertig geronnene Eiweissmasse.

Mikroskopisch bestand die Cystenwand der Hauptsache nach aus mesenterialem Fettgewebe, in welchem nebst zahlreichen Blut- und meist collabirten Lymphgefässen auch noch Lymphdrüsen und Nerven nachweisbar waren. Nach aussen war die Cyste zum grössten Theile vom Peritoneum überzogen, nach innen wurde sie von einer zusammenhängenden Schichte glatter Musculatur begrenzt, in welcher sich hie und da langgestreckte Anhäufungen von Rundzellen fanden. An der Innenfläche der Cyste war nur spärliches, aber deutliches Endothel zu sehen. Möglicher Weise hatte dasselbe Schaden gelitten, als die Cyste nach ihrer Durchschneidung behufs Erhaltung ihrer Lichtung mit Watta ausgestopft worden war.

Beim Vergleiche dieser Befunde in den Mesenteriallymphangiomen von Erwachsenen mit den zuerst geschilderten Fällen von Kindern ergibt sich die auffallende Uebereinstimmung in der Wiederkehr der zwei wichtigsten Constituenten dieser Lymphangiome, nämlich des Endothels und der glatten Musculatur.

Digitized by Google
Original from UNIVERSITY OF CALIFORNIA
Generated on 2019-07-09 19:36 GMT / http://hdl.handle.net/2027/uc1.b3743166
Public Domain in the United States, Google-digitized / http://www.hathitrust.org/access_use#pd-us-google

Dieser Befund von glatter Musculatur in allen vier Fällen und die durch die histologische Untersuchung normaler Lymphgefässstämme des Mesenteriums erwiesene vollkommene Uebereinstimmung der Structur der Cystenräume des Lymphangioms mit der Wand von normalen Lymphgefässstämmen des Mesenteriums spricht zwingend für einen genetischen Zusammenhang beider.

Die Genese der cystischen Lymphangiome des Mesenteriums aus den Lymphgefässen ist ja immer angenommen worden und schon im Namen Lymphangioma zum Ausdrucke gekommen; doch ist dieselbe meiner Meinung nach durch die in der Literatur niedergelegten histologischen Befunde nicht hinreichend bewiesen worden, und war dies der Grund, aus welchem die vorliegende Untersuchung in Angriff genommen wurde.

Für die Entstehung der cystischen Lymphangiome überhaupt gilt allgemein als Voraussetzung ein Circulationshinderniss, sei es im Bereiche des lymphatischen Systems, sei es, wie *Orth* meint, im Bereiche der grossen Venenstämme (Stauung) nebst einem hinzutretenden localen Hinderniss in den Lymphbahnen. Die venöse Stauung könnte nun ganz wohl eine allgemeine Ektasie der Lymphgefässe bedingen, warum aber gerade ganz bestimmte Lymphgefässbezirke in so excessivem Masse hyperplastisch werden sollten, wäre dadurch nicht erklärt. Ein locales, i. e. in den Lymphbahnen gesetztes Circulationshinderniss ist als Ursache der cystischen Lymphangiombildung bei den ungemein zahlreichen Anastomosen im Bereiche der Lymphbahnen noch weniger wahrscheinlich. Andere Ansichten über die Genese der Lymphangiome, wie die *Tilger's,* der als eigentliche Ursache eine chroniche Lymphangitis mit Desquamation der Endothelien annimmt, welche durch Verstopfung von Lymphgefässstämmen zu secundärer Dilatation und Confluenz der Lymphgefässe führt, oder die von *Schwarzenberger* vertretene Ansicht, nach der die Ektasien der Lymphgefässe durch Schrumpfung des umliegenden Bindegewebes entstehen sollen, sind wohl als Hypothesen denkbar, aber meiner Meinung nach für die Erklärung der Bildung so umfänglicher Tumoren nicht ausreichend.

Bei der Insufficienz aller angeführten Erklärungen bleibt eigentlich nur noch die Annahme einer activen, nach Art eines echten Neoplasmas vor sich gehenden Erweiterung und Hypertrophie bestimmter Lymphgefässstämmme und wahrscheinlich auch die Neubildung solcher Hohlräume übrig. Durch ersteren Entstehungsmodus erschiene die oft sehr beträchtliche Grösse der Cystenbildungen in meinen Fällen verständlich, welche sich auf

Digitized by Google
Original from UNIVERSITY OF CALIFORNIA
Generated on 2019-07-09 19:36 GMT / http://hdl.handle.net/2027/uc1.b3743166
Public Domain in the United States, Google-digitized / http://www.hathitrust.org/access_use#pd-us-google

dem rein mechanischen Wege der secundären Dilatation nach Verschluss abführender Lymphgefässe nur gezwungen erklären liesse, und stimmt damit auch überein die mächtige Hypertrophie und Hyperplasie der Muskelschichte, welche schwerlich anders als durch active Veränderung der Wandungselemente der Lymphgefässe zustande kommen konnte. Was die Neubildung von Lymphgefässen betrifft, so scheint mir für dieselbe zu sprechen: 1. Die grosse Zahl der in den zwei Fällen aus dem Kindesalter und in dem zuerst geschilderten Falle von Erwachsenen angetroffenen Hohlräume, welche die Menge der in einem analogen Abschnitte eines normalen Mesenteriums vorhandenen Lymphgefässstämme weit übertrifft, und 2. die Mannigfaltigkeit in der Form, der Grösse und Wanddicke der einzelnen Cystenräume, welche bei lediglicher Ektasie einen mehr uniformen Charakter erwarten lassen würden.

Es dürfte demnach die Ursache der Entstehung solcher cystischer Lymphangiome des Mesenteriums in einem jener uns derzeit unbekannten Momente zu suchen sein, welche zur Entstehung der echten Neoplasmen überhaupt führen. Der Beginn solcher cystischer Lymphangiome des Mesenteriums dürfte in vielen Fällen in das früheste Kindesalter fallen, vielleicht auch congenital sein. Für letzteren Umstand sprechen sich fast sämmtliche, zu Beginn dieser Arbeit angeführte Autoren aus, welche cystische Lymphangiome im Mesenterium von Kindern beobachtet haben. Auch in den hier mitgetheilten zwei Fällen aus dem Kindesalter erscheint die Annahme eines congenitalen Ursprunges der Tumoren gar nicht unwahrscheinlich.

Zum Schlusse erlaube ich mir, den Herren Prof. Dr. *Ganghofner* und Prof. Dr. *Bayer* für die gütige Ueberlassung der Krankengeschichten der Fälle aus dem Kaiser Franz Joseph-Kinderspitale meinen besten Dank auszusprechen.

Verzeichniss der benützten Literatur.

Baraban, Lymphangiomes et kystes sereux congenitaux. Archive de Méd. 1889, pag. 528. (Referat in Schmidt's Jahrbücher, 1889, Bd. CCXXV.)

Brentano, Ueber Mesenterialcysten. Sitzung der freien Vereinigung der Chirurgen Berlins. Berliner klinische Wochenschrift, 1895, Nr. 18.

Diegassel, Bulletin de la Société anatom., 1848, pag. 62. (Referat in der Arbeit Lion's.)

Ducanet, Bulletin de la Société anatom., 1848, pag. 67. (Referat in der Arbeit Lion's.)

Heinrichs, Beitrag zur Lehre von den Mesenterialcysten. Beiträge zur Geburtshilfe und Gynäkologie. Festschrift für Martin, 1895, S. 76.

Digitized by Google

Original from UNIVERSITY OF CALIFORNIA

Generated on 2019-07-09 19:36 GMT / http://hdl.handle.net/2027/uc1.b3743166
Public Domain in the United States, Google-digitized / http://www.hathitrust.org/access_use#pd-us-google

König, Lehrbuch der Chirurgie, 1881, 4. Auflage.

Lion, Ein Fall von Lympheyste des Ligamentum uteri latum. Beitrag zur Kenntniss von den abdominalen Lympheysten. Virchow's Archiv, 1896, Bd. CXLIV.

Orth, Compendium der pathologisch-anatomischen Diagnostik, 1888, 4. Auflage, S. 592.

Ramoino, Contributo all' anatomia patologica delle Cisti (Con un rarissimo esemplo di ciste retroperitoneale di genesi dai linfatici). La Riforma medica, 1897, Vol. III, Nr. 26 und 28.

Rosenheim, Sitzung des Vereines für innere Medicin in Berlin vom 15. Februar 1897. Berliner klinische Wochenschrift, 1898.

Schwarzenberger, Ein Fall von multiloculärem Lymphkystom des Omentum maius. Bruns, Beiträge zur klinischen Chirurgie, 1894.

Spencer Wells, Note on mesenteric and omental Cysts. Brit. med. Journ., 1890, Bd. I, pag. 1361.

Tilger, Ueber einen Fall von Lympheyste innerhalb des Ligam. hepato-gastricum. Archiv für klinische Chirurgie, 1877, Bd. XX.

v. Winiwarter, Mittheilungen aus dem Kronprinz Rudolf-Kinderspitale in Wien, 1877, Bd. II, S. 321.

v. Zeynek, Chemische Untersuchung des Inhaltes zweier Lympheysten. Zeitschrift für physiologische Chemie, 1895, Bd. XX, S. 462.

Erklärung der Figuren auf Tafel III.

Figur 1: Schnitt durch die äussere Wand einer Cyste des Tumors von dem ersten Falle aus dem Kindesalter. — Zeiss: Obj. AA. Oc. 4, Vergr. 90.

Figur 2: Theil des Querschnittes eines Lymphgefässstammes in der Radix eines normalen Mesenteriums. — Zeiss: Obj. DD. Oc. 2, Vergr. 240.

Digitized by Google

Original from UNIVERSITY OF CALIFORNIA

Generated on 2019-07-09 19:36 GMT / http://hdl.handle.net/2027/uc1.b3743166
Public Domain in the United States, Google-digitized / http://www.hathitrust.org/access_use#pd-us-google

(Aus dem pathologisch-bacteriologischen Institute der k. k. Krankenanstalt Rudolfstiftung in Wien [Prof. R. Paltauf].)

Ueber Bacterienbefunde bei Leichen.

Zur Frage der Verwerthbarkeit postmortaler Bacterienbefunde. Postmortale Vermehrung und Ueberwanderung von Bacterien.

Von

Dr. Leopold Löw,

gew. Secundararzt im Rudolfspital.

(Mit sechs Tabellen.)

Die vorliegenden Untersuchungen bilden eine Fortsetzung jener, welche *Arthur Hauser*[1]) aus demselben Institute mitgetheilt hat. *Hauser* hat an 65 Leichen Blut, Galle, in einer kleinen Anzahl von Fällen auch Harn, ausserdem pathologische Trans- und Exsudate, sowie Organe auf ihren Bacteriengehalt geprüft. Am häufigsten fand er Bact. coli, in 27 Fällen 36mal; diesem zunächst stehen Streptococcen, in 10 Fällen 15mal, und zwar 4mal bei fieberhaften, septischen Processen und 6mal bei Tuberculose. Vereinzelte Befunde von Staphylokokken, Pseudodiphtherie, Proteus, Pyocyaneus und Friedlaender treten den anderen gegenüber in den Hintergrund.

Ein Zusammenhang mit dem Krankheitsprocess liess sich nur bei den wenigsten Fällen annehmen, sonst handelt es sich um agonale oder postmortale Ueberwanderung aus dem Darm. Begünstigend für diese erscheinen *Hauser* erhöhte Aussentemperatur, dem Tode vorausgehendes, längeres Darniederliegen der nervösen Functionen: auch die Lage des Körpers, ferner die Beweglichkeit der Bacterien spielen eine Rolle. Dagegen scheint die Länge des Intervalles zwischen Exitus und Obduction nicht von wesentlicher Bedeutung zu sein. Im experimentellen Theil seiner Arbeit hat dann *Hauser* den Beweis für die postmortale Ueberwanderung durch Injectionen von Bacterienculturen (Pyocyaneus, Prodigios.) in die Trachea, Harnblase, Peritoneum, Rectum und Nachweis derselben im Blute und entfernten Organen bei Thier- und

[1]) *A. Hauser*, Zeitschr. f. Heilkunde, 1897, Bd. XVIII.

Digitized by Google

Original from UNIVERSITY OF CALIFORNIA

Generated on 2019-07-09 19:36 GMT / http://hdl.handle.net/2027/uc1.b3743166
Public Domain in the United States, Google-digitized / http://www.hathitrust.org/access_use#pd-us-google

Menschencadavern erbracht; *Hauser* gelangt zu dem Schlusse, dass eine »rein postmortale Wanderung von Bacterien innerhalb solcher Zeiträume, wie sie zwischen Exitus und Autopsie gewöhnlich verstreichen, in ausgiebigem Masse stattfinden kann, und dass man desshalb bacteriologischen Befunden, welche ausschliesslich an der Leiche ohne vergleichende bacteriologisch-histologische Befunde, ohne Rücksichtnahme auf die Menge der Keime erhoben worden sind, bezüglich der Localisation der nachgewiesenen Mikroorganismen mit einer gewissen Vorsicht begegnen muss.«

Nach *Hauser* sind grössere Arbeiten von *Landsteiner* und *Austerlitz*,[1]) *Birch-Hirschfeld*[2]) und *Opitz*[3]) erschienen, welche sich mit der Frage der agonalen und postmortalen Ueberwanderung beschäftigen. In den erwähnten Arbeiten findet sich auch eine ausführliche Literatur über den Gegenstand und es sei, um Wiederholungen zu vermeiden, auf diese verwiesen. *Landsteiner* und *Austerlitz* haben die Versuche von *Bouchard, Wurtz, Beco, Chvostek* und *Egger*, welche Thiere durch Erfrieren, Ersticken, Vergiften, Verhungern tödteten und im Momente des Todes das Herzblut untersuchten und darin meist Mikroorganismen nachweisen konnten, überprüft und sind bei Beobachtung strengster Massregeln zur Vermeidung von Verunreinigung zu vorwiegend negativen Ergebnissen gelangt, so dass die agonale Wanderung ihnen zweifelhaft erscheint.

Versuche, welche die Autoren an eingeklemmten Darmschlingen von Meerschweinchen, nach Injection einer leicht kenntlichen Bacterienart ins Rectum, machten, fielen meist negativ aus und ist ein Durchtreten von Bacterien durch den Darm jedenfalls, selbst bei Veränderungen wie sie durch die Einklemmung gesetzt werden, nicht leicht. An Leichen liegen viel weniger positive Befunde vor, als z. B. bei *Hauser*, und dieselben werden mit der Krankheit in Zusammenhang gebracht, respective für Verunreinigung gehalten. Im Ganzen würden diese Untersuchungen gegen eine agonale und postmortale Wanderung aus dem Darm sprechen.

Birch-Hirschfeld[3]) hält ein Eindringen von Bact. coli während des Lebens bei intactem Darm für unwahrscheinlich, doch sollen schon geringe Läsionen des Darmepithels dasselbe ermöglichen. Dagegen kommt auch ohne letztere agonale und postmortale Ueberwanderung von Bact. coli aus dem Darm vor. Dasselbe tritt schon wenige Stunden

[1]) *Landsteiner* und *Austerlitz*, Sitzungsbericht der kais. Akademie der Wissenschaften in Wien, Bd. CVII, Abth. III. 1898.

[2]) *Birch-Hirschfeld*, Ziegler's Beiträge z. path. Anat., 1898, Bd. XXIV.

[3]) *Opitz*, Zeitschr. f. Hygiene u. Infect.-Krankh., Bd. XXIX.

Digitized by Google
Original from UNIVERSITY OF CALIFORNIA
Generated on 2019-07-09 19:36 GMT / http://hdl.handle.net/2027/uc1.b3743166
Public Domain in the United States, Google-digitized / http://www.hathitrust.org/access_use#pd-us-google

nach dem Tode in den inneren Organen auf, häufig zuerst in der Leber. Neben der activen Weiterwanderung des Bact. coli im Verlauf der Blut-, Lymph- und Gallenwege kommt ein directes Durchtreten durch die ganze Darmwand vor. Aus der Virulenz des aus der Leiche gezüchteten Bact. coli lässt sich kein Rückschluss auf seine Pathogenität intra vitam machen.

Opitz[1]) hat bei während der Verdauung geschlachteten Kälbern die Mesenterialdrüsen und den Duct. thoracicus auf ihren Bacteriengehalt geprüft und stets keimfrei gefunden. Die normale Darmwand sei für Darmbacterien undurchdringlich, ein Uebertreten von Bacterien in den Chylus während der Verdauung findet nicht statt. Geringe Alterationen der Darmwand vermögen diese Schutzwirkung nicht aufzuheben; selbst schwere mechanische und chemische Läsionen führen nur ausnahmsweise zum Durchbruch von Bacterien in den Kreislauf. Ein agonales Eindringen von Keimen in den Kreislauf ist zum mindesten vom Darm aus nicht bewiesen.

Während die Versuche von *Landsteiner, Austerlitz* und *Opitz* gegen ein Ueberwandern von Bacterien aus dem Darm während des Lebens, als auch in agone und post mortem sprechen, scheint nach den Untersuchungen von *Hauser* und *Birch-Hirschfeld* dasselbe sichergestellt zu sein. Uns interessiren hier vorwiegend die Angaben über postmortale Befunde. Die grosse Zahl positiver Bacterienbefunde an Leichen im Vergleich zu den intra vitam erhobenen, in Fällen zumal, wo zwischen dem Befund und dem Krankheitsprocess kein Zusammenhang besteht, drängten unwillkürlich zu der Annahme, dass hier ein Ein- respective Ueberwandern von Bacterien stattfinde. Unter den gefundenen Mikroorganismen steht Bact. coli obenan, ein normaler Bewohner des menschlichen Darmes, und man sah desshalb von Anfang den Darm als Invasionsquelle an.

Jüngst veröffentlichte Untersuchungen[2]) von *H. Marcus* im hiesigen Institute durchgeführt, haben ergeben, dass die durch Kothstauung gesetzte Schädigung des Darmes nicht genügt, beim Kaninchen innerhalb 24 Stunden eine Allgemein-Infection oder eine Infection der Harnblase zu erzeugen, dass aber geringe Läsionen, wie z. B. die Ligatur eines Analprolapses beim Kaninchen, Infection der Blase und des Peritoneums zur Folge haben; für diese erscheint es nach *Marcus* gewöhnlich der Lymphweg zu sein, auf dem sie zu Stande kommen.

---

[1]) l. c.

[2]) Diese Zeitschrift, 1899, Bd. XX, p. 427.

Digitized by Google
Original from UNIVERSITY OF CALIFORNIA
Generated on 2019-07-09 19:36 GMT / http://hdl.handle.net/2027/uc1.b3743166
Public Domain in the United States, Google-digitized / http://www.hathitrust.org/access_use#pd-us-google

Dass ein Ueberwandern von Bacterien post mortem möglich sei, wurde von *Hauser* beim Kaninchen gezeigt; leider sind gerade die Darmversuche zu spärlich, um ein allgemeines Urtheil zuzulassen.

Nach dem bisherigen Stande ist eine Entscheidung in der Frage der postmortalen Wanderung nicht erfolgt, deshalb habe ich zur weiteren Klärung derselben ausser den Untersuchungen an Leichen auch Experimente an Leichen angestellt, welche den zweiten Theil dieser Arbeit bilden.

Die ersteren wurden in der Zeit vom April 1897 bis November 1898 an dem Obductionsmateriale des k. k. Krankenhauses Rudolfstiftung ohne besondere Auswahl der Fälle ausgeführt. Zur Untersuchung gelangten Harn, Blut, Nierenbeckeninhalt, seltener Gewebe und pathologische Flüssigkeiten.

Ueber die Methodik ist Folgendes zu bemerken: Die Harnblase wurde mit ihrer vorderen Fläche frei gemacht, die Oberfläche mit einem breiten, rothglühenden Messer verschorft, mit ausgeglühtem Scalpel eingestochen und aus der durch zwei geglühte Häkchen auseinandergehaltenen Oeffnung der Harn mittelst steriler Pipette entnommen; es wurden mit 2 cm^3 Agarplatten, häufig Gelatineplatten, je nach Ausfall des mikroskopischen Präparates, in verschiedenen Verdünnungen gegossen; wiederholt wurden auch Agarstrichplatten zum Vergleiche angelegt. Auf das Vorkommen anaërober Bacterien wurde keine Rücksicht genommen.

Das Blut wurde aus noch später zu erwähnenden Gründen zumeist einer Armvene entnommen.

Bei Entnahme des Blutes und Nierenbeckeninhaltes bediente ich mich steriler Glascapillaren; Niere und Ureter wurden frei gemacht, auf der einen Seite vom Obducenten besichtigt, auf der anderen blasenwärts abgebunden, hinter der Abbindungsstelle abgeschnitten, der Ureter bis zum Nierenbecken frei präparirt, daselbst abgeglüht, mit ausgeglühter Scheere perforirt und nun mit der sterilen Pipette der Inhalt aufgesogen. In der Regel gelangte $^1/_2$—1 cm^3 zur Untersuchung.

Aehnlich gestaltete sich das Vorgehen bei Entnahme des Blutes: Freimachung einer Vena cubitalis, Abbindung am proximalen Theil; Perforation: Aufsaugen des Blutes unter Streichen des Vorderarmes von der Peripherie her: ich erhielt so meist 1 cm^3. Blut und Nierenbeckeninhalt wurden in 2 cm^3 steriler Bouillon vertheilt und dann zu Platten gegossen. Von der Niere wurden Stücke behufs späterer bacteriologischer Untersuchung in Alkohol aufbewahrt.

Die untersuchten Fälle finden sich in folgender auf Seite 52 bis 71 stehender Tabelle I zusammengestellt.

Digitized by Google
Original from UNIVERSITY OF CALIFORNIA
Generated on 2019-07-09 19:36 GMT / http://hdl.handle.net/2027/uc1.b3743166
Public Domain in the United States, Google-digitized / http://www.hathitrust.org/access_use#pd-us-google

Wir wollen zunächst das Ergebniss der Harnuntersuchungen für sich allein besprechen. In 109 Fällen wurde der Harn auf seinen Bacteriengehalt geprüft; von diesen gaben 43 ein positives, 66 ein negatives Resultat.

Tabelle II gibt einen Ueberblick über die Arten der Bacterien und ihre Häufigkeit.

Tabelle II.

1. Bact. coli	31mal
2. Staphyloc. pyog.	9 »
3. Grosse Coccen	4 »
4. Streptoc. pyog.	2 »
5. Proteus vulg.	1 »
6. Bact. fluorescens liquefaciens	1 »

Die beiden Tabellen geben eine Bestätigung der schon wiederholt gewürdigten Thatsache; der grossen Zahl positiver Bacterienbefunde bei Leichen überhaupt und des Ueberwiegens von Bact. coli unter den nachgewiesenen Mikroorganismen. In 43 Fällen wurde dasselbe 31mal gefunden. Frühere Autoren sind geneigt, diesen Befund bei Fällen, wo es sich um eiterige Processe der Abdominalorgane, entzündliche, ulcerative Erkrankungen des Verdauungstractes handelt, zu dem Process in Beziehung zu bringen und eine intravital erfolgte Allgemeininfection (Coliinfection) anzunehmen, im ersten Fall, weil in den eiterigen Exsudaten wiederholt Bact. coli nachgewiesen wurde, in letzterem, weil vom lädirten Darm aus leichter Bacterien durchtreten sollen. In unserer Tabelle könnten bei Nr. 47 (Ulcera ventriculi in perforatione, sequente peritonitide diffusa: Bact. coli auch im Blut), Nr. 63 (Intoxicat. c. phosphor., tiefgreifende Veränderungen im Darm, Bact. coli im Blut), Nr. 16 (Intoxicat. c. acid. carbol.), Nr. 6 und 79 (Typh. abdom.), Nr. 2, 24, 43, 84, 68 (Carcin. exulcer. intestin.), Nr. 28 (Peritonit. tuberculosa, Ulcera tuberculosa tract. intestin.), Nr. 38 (Carcin. ventriculi et mesenterii) der Befund mit der Erkrankung in Zusammenhang gebracht werden. Es liegen hier durchwegs Fälle vor, bei welchen es zu mehr oder weniger tiefgreifenden Ulcerationen und dementsprechender Verdünnung der Darmwand gekommen ist, ein Durchtreten von Mikroorganismen also jedenfalls leichter erfolgen kann, als vom normalen Darm aus.

Des weiteren lassen auch unsere Untersuchungen den günstigen Einfluss der Aussentemperatur, der schon von früheren Autoren *(Lesage, Macaigne, Achard* und *Phulpin)* und neuerdings von *Hauser*

Digitized by Google
Original from UNIVERSITY OF CALIFORNIA
Generated on 2019-07-09 19:36 GMT / http://hdl.handle.net/2027/uc1.b3743166
Public Domain in the United States, Google-digitized / http://www.hathitrust.org/access_use#pd-us-google

Generated on 2019-07-09 19:36 GMT / http://hdl.handle.net/2027/uc1.b3743166
Public Domain in the United States, Google-digitized / http://www.hathitrust.org/access_use#pd-us-google

I. Uebersicht über die bacteriologische Untersuchung von 110 Leichen.

Tabelle I.

Nummer des Falles	Name, Alter	Pathologisch-anatomische Diagnose	Intervall zwischen Exitus und Section in Stunden	Untersuchte Flüssigkeit oder Organ	Mikroskopisches Präparat	Culturergebniss	Beiläufige Angabe der Colonienzahl	Besondere Bemerkungen Katheter
1	K. J. 21 M.	Phlegmone periurethralis ex abscessu periurethral. post strictur. ur. et perforat urethr. Sepsis	19	Harn	Blasenepithelien, kurze Stäbchen einzeln und in Ketten sowie Haufen	B. coli	Dicht	Wiederholt
				Nierenbecken	—	B. coli		
2	T. P. 67 W.	Ca. ventricul.; Peritonit. subacut. purul.; Pleurit. acut. purul.; Emphysema chron.; Marasmus	25	Harn	Klar; Reaction sauer	B. coli	Zahllos	Wiederholt
3	K. J. 54 W.	Atrophia et Emphysema pulm.; Tbc. obsol. pulm. sin. Hydrops cystid. felleae cum petrificatione	29	Harn	Trüb; Reaction sauer	Steril	—	Negativ
				Nierenbecken	—	Steril		
4	Z. J. M.	Gangraena textus cellulos. ad maxill. inf. dextr. cum oedemate sanguinolent. palat. moll.	2	Harn	Trüb; React. neutr. Epithelien, weisse Blutkörperchen; keine Bacterien	Steril	—	Negativ
				Nierenbecken	—	Steril		
5	S. P. 58 M.	Meningit. purul.; Bronchit. purul. et Bronchiectas. Leukaemia lymphat. et myelogen	9½	Harn	Klar; Reaction sauer; spärliches Sediment von Krystallen	Steril	—	Negativ
				Nierenbecken	—	Steril		
6	R. M. 71 M.	Ileotyphus lenteseens; Pneumon. inc. lob. sup. dextr. Pyelonephr. acut.; Abscesse in der rechten Niere	14½	Harn	Klar; Reaction sauer; einzeln und in Ketten angeordnete kurze Stäbchen	B. coli	Zahllos	Wiederholt
				Nierenbecken	—	B. coli		

Digitized by Google
Original from UNIVERSITY OF CALIFORNIA

7	H. A 74 M.	Hypertroph. ventric. cord. dextr. Endart. chron.; Oedema chron. lob sup. pulm. d.	24	Harn Nierenbecken	Gelb trüb; Reaction sauer; reichliche Blasenepthel., keine Bacterien Spärliche Epithelien	Steril Steril	—	Negativ
8	B. J. 18 M.	Embol. arter. pulm. e thrombos. venae iliac. d. Pneumon. croupos. Tumor lien. subac Intumesc. glandul. lymph. mesent.	17	Harn Nierenbecken	Gelblich trüb; Reaction sauer; spärliche Epithel. Krystalle Vereinzelte Epithelien	Steril Steril	—	Negativ
9	N. A. 84 M.	Abscess. hepat. ichoros. ex ulcerat. vesic. felleae per fistul. cum colo communic.; Atroph. cerebr. cum oedem. chron. mening.	12	Harn Nierenbecken	Röthlich trüb; Reaction sauer; reichliche Epithel., keine Bacterien Keine Formelemente, keine Bacterien	Steril Steril	—	Negativ
10	P. A. 71 W.	Pneumon. dextr. cum pleurit. fibrin.; Bronch. purul sin. Degenerat. myocard., hepat., ren. parenchymat.	12	Harn Becken	Röthlich trüb; Reaction sauer; reichliche Epithelien, keine Bacterien Vereinzelte Epithel., keine Bacterien	B. coli B. coli	Viele	Negativ
11	W. F. 70 M.	Thromb. art. foss. Sylv. dextr. sequ. emollit; Tuberculos. chron. pulm. utr. Atroph. ren. gran. e nephrit. Ulcera tubercul. intestin.	24	Harn Becken	Gelblich trüb; Reaction sauer; nichts bes. gefärbt Krystalle	Steril Steril	—	Negativ
12	S. J. 61 M.	Oedema mening.; Hydrocephal. chron.; Pachymening. haemorrh.; Atroph. cerebr.; Cirrhos. hepat.; Hypertr. cord. sin.; Bronchit. et pneum. lobul.	6	Harn Becken	Klar; React. neutr. keine Epithel; keine Bacterien —	Steril —	—	Negativ
13	B. F. 17 M.	Meningit. cerebro-spinal.: Status thymic.	24	Harn Becken	Gelbl. trüb; React sauer; nicht bes. gefärbt —	B. coli	Reichlich	?

Generated on 2019-07-09 19:36 GMT / http://hdl.handle.net/2027/uc1.b3743166
Public Domain in the United States, Google-digitized / http://www.hathitrust.org/access_use#pd-us-google
Digitized by Google
Original from UNIVERSITY OF CALIFORNIA

Nummer des Falles	Name, Alter	Pathologisch-anatomische Diagnose	Intervall zwischen Exitus und Section in Stunden	Untersuchte Flüssigkeit oder Organ	Mikroskopisches Präparat	Culturergebniss	Beiläufige Angabe der Colonienzahl	Besondere Bemerkungen Katheter
14	O. E. 19 W.	Tuberc. miliar. univ. post arthritid. tuberc. coxae dextr.	19	Harn	Klar, React. sauer; reichl. Epithel. und Coccen	Steril	—	Negativ
				Becken	Spärl. Epithel.; keine Bacterien	Steril		
15	S. E. 49 W.	Emphys. Bronch. chron. Hypertr. et dilat. cord. dextr.; Degeneratio myocard. adip.; Hydrops univers.	6	Harn	Klar, Reaction schwach sauer; einzelne Epithelien, keine Bacterien	Steril	—	Negativ
				Becken	Detritus, keine Epithel., keine Bacterien	Steril		
16	B. A. 19 M.	Combust.: Intoxicat. c. acid. carbol. subac.; Degenerat. parenchym. ren. Pyelonephrit.	24	Harn	Trüb, weisslichgelb; React. sauer; massenhafte Epithelien, keine Bacterien	1. B. coli 2. Coccen	Viele	Einmal
				Becken	—	—		
17	W. E. 69 W.	Stenos. ilei ex ulcer. sanat. process. vermif.; Tuberc. apic. pulm. utr. obsol.; Cholelithias. chron.	23	Harn	Klar, Reaction sauer, Detritus	Steril	Spärlich	Negativ
				Becken	Spärliche Epithelien, Detritus, keine Bacterien	Staphyloc. pyog. albus		
18	Z. F. 22 M.	Pleurit. et peritonit. peract. Tuberc. chron. hepat.; et glandul. mesenter. Tbc. pulm.; Tbc. miliar. univ.	19	Harn	Lichtgelb, feinflockig getrübt; Reaction sauer; reichliche Epithelien, spärliche Leukocyten, keine Bacterien	Steril	—	Negativ
				Becken	Reichliche Epithelien, Detritus, keine Bacterien	Steril		

Generated on 2019-07-09 19:36 GMT / http://hdl.handle.net/2027/uc1.b3743166
Public Domain in the United States, Google-digitized / http://www.hathitrust.org/access_use#pd-us-google
Digitized by Google
Original from UNIVERSITY OF CALIFORNIA

19	R. K. 78 ?	Bronchit. bil. purul.; Endocardit. acut.; Degener. myocard. Hydrops univ. Nephrit. chron.	6	Harn	Trüb, röthlichgelb; Reaction alkalisch; spärliche Epithelien, Stäbchen und Coccen	Staphyloc. pyog. aureus	Zahllos	Negativ
				Becken	Sehr spärliche Epithelien, Detritus, keine Bacterien	Steril		
21	S. A. 45 M.	Tuberc. pulm. Atroph. ren. e nephrit. chron.	18	Harn	Klar, Reaction alkalisch; vereinz. Epithel., keine Bact.	Steril	—	Negativ
				Becken	—	Steril		
22	F. T. 69 W.	Emphysem. chron. Hypertr. cord.; Venaestas.; Hydrops universal.	14	Harn	Trüb, Reaction sauer, spärliche Epithelien und Leukocyten, keine Bacterien	Steril	—	Negativ
				Becken	Detritus, keine Bacterien	Steril		
23	H. F. 37 M.	Endocard. subacut. ulceros. Insuff. valvul. Aort. Nephrit. acut. embol. Infarct. pulm. haem. c. pleuritid. Pericardit. acut. Tumor lien. subacut.	27	Harn	Sehr trüb, Reaction alkalisch; hyaline und granulirte Cylinder; massenhaft Blasen - Nierenepithelien, Leukocyten, Stäbchen und Coccen	B. coli	Reichlich	Negativ
				Becken	Spärliche Epithelien	Steril		
24	M. M. 65 M.	Ca. process. vermif. et glandul. retroperiton. Thrombos. carcinomat. Aortae; Infarct. lien. et ren. Arteriosclerr. univ.	18	Harn	Sehr trüb, Reaction schwach sauer; reichliche Blasenepithelien, Leukocyten, Spermatozoen und kurze Stäbchen	B. coli	Spärlich	Negativ
				Becken	Vereinzelte Epithelien, keine Bacterien	Steril		
25	S. R. 38 M.	Tuberc. pulm. Pleurit. obsol. Amyloidos. hep. et ren. Nephrit. sub. acut haemorrh.	19	Harn	Trüb; Reaction sauer; einzelne rothe und weisse Blutkörperchen	B. coli	Drei Colonien (Verunreinigung?)	Negativ
				Becken	Vereinzelte Epithelien und Detritus	Steril		

Generated on 2019-07-09 19:36 GMT / http://hdl.handle.net/2027/uc1.b3743166
Public Domain in the United States, Google-digitized / http://www.hathitrust.org/access_use#pd-us-google
Digitized by Google
Original from UNIVERSITY OF CALIFORNIA

Nummer des Falles	Name, Alter	Pathologisch-anatomische Diagnose	Intervall zwischen Exitus und Section in Stunden	Untersuchte Flüssigkeit oder Organ	Mikroskopisches Präparat	Culturergebniss	Beiläufige Angabe der Colonienzahl	Besondere Bemerkungen Katheter
26	R. J. 23 M.	Tubercul. miliar. univ. Meningit. tuberc. basil. Tubercul. ren.	16	Harn	Klar, Reaction sauer: nichts bes. gefärbt	B. coli	Spärlich	Negativ
				Becken	—	Steril		
27	W. T. 26 M.	Intoxicat. cum acid. sulfuric. (die charakterist. Veränderung)	21	Harn	Dunkelbraun, trüb; React. sauer; Blutcylinder, veränderte rothe Blutkörperchen; Nierenepithelien	Steril	—	Negativ
				Becken	—	Steril		
28	T. A. 21 M.	Pleurit. et peritonit. tuberc., tuberc. hepat. et lien. et tract. intestin.	14	Harn	Flockig getrübt, Reaction schwach sauer; massenhaft Epithelien	B. coli	Zahlreich	Negativ
				Becken	Nichts besonderes	B. coli		
29	P. H. 27 M.	Caries vertebrae; abscessus retropharyng. Pachy-leptomening. tbc. cervical. Myelit. Tuberc. apic. sin. Cystit. Pyelit. Nephrit. acut.	20	Harn	Trüb, Reaction alkalisch; Blasenepithelien, Detritus, Stäbchen und Coccen	1. B. coli, 2. Staph. pyog. alb. 3. » » aur.	Zahllos	Wiederholt
				Becken	Detritus	B. coli		
30	G. E. M.	Nephrit. acut. Oedema-pulm. Hydrops univers. Hypertroph. ventricul. sin. cord.	16	Harn	Klar, Reaction sauer: nichts besonderes	B. coli	—	Negativ
				Becken	—	Steril		
31	P. A. 40 W.	Tuberc. pulm. Ulcus syphilit. tracheae. Amyloidos. hep. lien. ren. Atroph. granul. ren. ex nephritid. chron.	8	Harn	Trüb, Reaction alkalisch; Cylinder, Blasenepithel, weisse Blutkörperchen, Stäbchen und Coccen	Steril	—	Negativ
				Becken	—	Steril		

Generated on 2019-07-09 19:37 GMT / http://hdl.handle.net/2027/uc1.b3743166
Public Domain in the United States, Google-digitized / http://www.hathitrust.org/access_use#pd-us-google
Digitized by Google
Original from UNIVERSITY OF CALIFORNIA

32	M. J. 62 M.	Bronchit. purul. acut. Phthis-obsol. pulm. dextr.	6	Harn	Milchig trüb, Reaction alkalisch; massenhaft Blasenepithelien. Spermatozoen, keine Bacterien	Steril	—	Negativ
				Becken	—	—		
33	B. T. 23 M.	Tubercul. pulm. Coxit. Marasmus	12	Harn	Klar, Reaction schwach sauer: Detritus, keine Formelemente, keine Bacterien	Steril	—	Negativ
				Becken	—	Steril		
34	P. J. 54 M.	Ca. oesophag. exulcer. c. perforat. in bronch. sin. Bronchit. purul. et Bronchopneumon	21	Harn	Klar, Reaction sauer; keine Formelemente, keine Bacterien	Steril	—	Negativ
				Becken	—	Steril		
35	O. A. 50 M.	Tuberc. pulm. glandul. acut. Tubercul. pleur. pericard. Ren. cystic. bil. Nephrit. chron.	8	Harn	Milchig, Reaction schwach sauer: massenhaft Blasenepithelien, keine Bacterien	Steril	—	Negativ
				Becken	—	Steril		
36	B. P. 17 M.	Meningit. tuberc. basil. Ostit. tuberc. oss. petros Phthis. pulm.	8	Harn	Trüb, Reaction alkalisch, keine Formelem., massenhaft Staphylo- und Streptococcen ähnliche Coccen	1. Staph. pyog. alb. 2. » » aur.	Viele	Negativ
				Becken	Nichts besonderes	Staph. aur.	1 Colonie	
37	H. F. 49 M.	Meningit. tuberc. basil. Apicit. Tuberc. miliar. pulm. et ren.	8	Harn	Klar, Reaction sauer, keine Formelemente, keine Bacterien	Steril	—	Einmal
				Becken	—	Steril		
38	S. A. 61 M.	Carc. ventricul. et mesenter.	20	Harn	Klar, Reaction sauer; keine Formelemente, keine Bacterien	B. coli	Viele (die Leiche ½ St offen gelegen)	Negativ
				Becken	Vereinzelte Epithelien	Steril		

Generated on 2019-07-09 19:37 GMT / http://hdl.handle.net/2027/uc1.b3743166
Public Domain in the United States, Google-digitized / http://www.hathitrust.org/access_use#pd-us-google
Digitized by Google
Original from UNIVERSITY OF CALIFORNIA

Nummer des Falles	Name, Alter	Pathologisch-anatomische Diagnose	Intervall zwischen Exitus und Section in Stunden	Untersuchte Flüssigkeit oder Organ	Mikroskopisches Präparat	Culturergebniss	Beiläufige Angabe der Colonienzahl	Besondere Bemerkungen Katheter
39	M. M. 23 W.	Phthis. acut. pulm. sin. Bronchopneum. caseosa lob. sup. dextr. sequente perforat. Pneumothorax	4	Harn	Flockig getrübt, Reaction sauer; reichliche Epithelien, Stäbchen und Coccen	B. coli	Zahllos	Negativ
				Becken	Vereinzelte Epithelien, keine Bacterien	Steril		
40	K. A. 68 W.	Tubercul. pulm. chron. Pleurit. et pericardit. chron Arteriosclerosis. Marasmus	18	Harn	Gleichmässig trüb, React. schwach sauer; Schleimfäden, spärliche Epithelien, keine Bacterien	Steril	—	Negativ
				Becken	Sehr spärliche Epithelien, Detritus, keine Bacterien	Steril		
				Blut	—	—		
41	F. J. 44 M.	Pleurit. et pericardit. haem. fibrin. Tubercul. chron. et subacut. apic. pulm. utr.	15	Harn	Trüb, Reaction sauer; reichliche Epithelien, einzelne grosse Coccen	Steril	—	Negativ
				Becken	Spärliche Epithelien, Detritus, keine Bacterien	Steril		
				Blut	—	—		
42	S. K. 78 W.	Pneumon. croup. lob. sup. pulm. sin.	19	Harn	Klar, Reaction sauer; keine Formelemente, keine Bacterien	Steril	—	Negativ
				Becken	Reichliche Epithelien, keine Bacterien	Steril		
				Blut	—	Steril		

Generated on 2019-07-09 19:37 GMT / http://hdl.handle.net/2027/uc1.b3743166
Public Domain in the United States, Google-digitized / http://www.hathitrust.org/access_use#pd-us-google
Digitized by Google
Original from UNIVERSITY OF CALIFORNIA

43	S. A. 73 W.	Ca. hepat. et cystid. fell. Oedema pulm. Endocard. recens. Encephalomalac. cerebr. sin. Infarct. anaem. ren.	34	Harn	Milchig trüb; massenhafte Blasenepithelien, spärliche Nierenepithelien, reichliche Leukocyten, einzelne Cylinder, viele Stäbchen	B. coli	Reichlich	Negativ
				Becken	Spärliche Epithelien, Detritus, keine Bacterien	Steril		
				Blut	—	Steril		
44	F. W. 26 M.	Abscessus muscul. gastrocnem. dextr. chron. Hyperaemia cerebr. et pulm. Tetanus	10	Harn	Klar, Reaction sauer; Detritus, keine Formelemente, keine Bacterien	Steril	—	Einmal
				Becken	dasselbe	Steril		
				Blut	—	Steril		
45	S. M. 37 W.	Phthis. pulm. chron. et haemorrh. ex aneurysm. Bronchopneum. tuberc. lob. inf. utr. Endometrit.	9	Harn	Trüb, Reaction sauer; reichliche Epithelien, Detritus, keine Bacterien	Steril	—	Negativ
				Becken	dasselbe	Steril		
				Blut	—	Steril		
46	T. F. 19 M.	Polyneuritis (Blutungen in die Nerven); Stauungsniere	24	Harn	Ziemlich klar, Reaction sauer; vereinzelte Epithelien, Detritus, keine Bacterien	Steril	—	Negativ
				Becken	dasselbe	Steril		
				Blut	—	Steril		
47	H. G. 56 M.	Ulcera ventricul. chron. in perforat. sequent. peritonit. purul. diff.	27	Harn	Milchig trüb; reichliche Epithelien, Detritus, kurze Stäbchen	B. coli	Viele	Zweimal
				Becken	Spärliche Epithelien, Detritus, keine Bacterien	Steril		
				Blut	—	B. coli		

Generated on 2019-07-09 19:37 GMT / http://hdl.handle.net/2027/uc1.b3743166
Public Domain in the United States, Google-digitized / http://www.hathitrust.org/access_use#pd-us-google
Digitized by Google
Original from UNIVERSITY OF CALIFORNIA

Nummer des Falles	Name, Alter	Pathologisch-anatomische Diagnose	Intervall zwischen Exitus und Section in Stunden	Untersuchte Flüssigkeit oder Organ	Mikroskopisches Präparat	Culturergebniss	Beiläufige Angabe der Colonienzahl	Besondere Bemerkungen Katheter
48	K. A. 36 M.	Meningit. tuberc. basil. Apicit. tbc. Ulcera tuberc. intestini	19	Harn	Leicht trüb, Reaction neutral; keine Formelemente, grosse einzelne und Diplococcen	Grosse Coccen	Reichlich	Wiederholt
				Becken	Spärliche Epithelien, Detritus, keine Bacterien	Steril		
				Blut	—	Steril		
49	P. F. 72 M.	Pneumon. croup. dextr. Cirrhos. hepat. Gangraena digit. II et III ped. sin. Endarter. chron.	18	Harn	Trüb, Reaction neutral, reichliche Epithelien und Leukocyten	Steril	—	Negativ
				Becken	—	—		
				Blut	—	B. coli		
50	K. A. 65 W.	Atrophia cerebr. c. hydroceph. et encephalomalac. multipl. Endarter. chron. Hypertr. cord. sin. Marasm. senil.	34	Harn	Trüb, Reaction neutral; massenhaft Blasen- und Vaginalepithelien, Detritus, Leukocyten, einzelne Stäbchen und Coccen	Grosse Coccen?	1 Colonie	Einmal
				Becken	Spärliche Epithelien und Detritus	Steril	Spärlich	
				Blut	—	Wie Harn?		
51	Z. N. 48 M.	Nephrit. subacut. Hydrothorax bilat. Emphysema. Degen. cord. adip. Hydrops univ.	8	Harn	Leicht trüb, Reaction sauer: sehr spärliche Epithelien, keine Bacterien	Steril	—	Negativ
				Becken	dasselbe	Steril		
				Blut	—	Steril		

Generated on 2019-07-09 19:37 GMT / http://hdl.handle.net/2027/uc1.b3743166
Public Domain in the United States, Google-digitized / http://www.hathitrust.org/access_use#pd-us-google
Digitized by Google
Original from UNIVERSITY OF CALIFORNIA

52	H. C. 45 ?	Carc. laryng.	20	Harn	Trüb, Reaction sauer; reichliche Epithelien, vereinzelte Leukocyten, keine Bacterien	Steril	—	Negativ
				Becken	Viele Epithelien, Detritus, keine Bacterien	Steril		
				Blut	—	Steril		
53	W. H. 68 M.	Phlegmone brach. dextr. et region. ing. dextr. Abscess. metastat. pulm. et ren. Myocardit. acut. Tumor lien. acut. Pyaemia	28	Harn	Sehr trüb, Reaction alkalisch; massenhaft Blasenepithelien, Leukocyten, kleine, auch intracellulare Coccen	Staph. pyog. aur.	Reichlich	Negativ
				Becken	—	—		
				Blut	—	Steril		
54	P. R. 25 M.	Tubercul. pulm. sub forma pneum. caseos. Pyopneumothor. sin. Tubercul. miliar. hepat. et lien. Ulc. tbc. ilei. Meningit. et encephalomalac.	4	Harn	Klar, Reaction schwach sauer; keine Formelemente, keine Bacterien	Steril	—	Negativ
				Becken	dasselbe	Steril		
				Blut	—	Steril		
55	M. J. 53 W.	Pleurit. sin. haemorrh. Haemorrh. multipl. ventricul. et mucos. intestin. (Scorbut)	8	Harn	Klar, Reaction sauer; keine Formelemente, keine Bacterien	Steril	—	Negativ
				Becken	Spärliche Epithelien, Detritus	Steril		
				Blut	—	Steril		
56	M. K. 45 W.	Carcinomatos. peritonei?	21	Harn	Leicht trüb, Reaction sauer; spärliche Epithelien, keine Bacterien	Staph. pyog. aur.	Zahlreich	Negativ
				Becken	Viele Epithelien, einzelne Leukocyten, keine Bacterien	Steril		
				Blut	—	Steril		

Generated on 2019-07-09 19:37 GMT / http://hdl.handle.net/2027/uc1.b3743166
Public Domain in the United States, Google-digitized / http://www.hathitrust.org/access_use#pd-us-google
Digitized by Google
Original from UNIVERSITY OF CALIFORNIA

Nummer des Falles	Name, Alter	Pathologisch-anatomische Diagnose	Intervall zwischen Exitus und Section in Stunden	Untersuchte Flüssigkeit oder Organ	Mikroskopisches Präparat	Culturergebniss	Beiläufige Angabe der Colonienzahl	Besondere Bemerkungen Katheter
57	S. F. M.	Meningit. tbc. basil. Tbc. miliar. pulm. lien. et ren.	24	Harn	Klar, Reaction sauer; spärliche Epithelien, keine Bacterien	Steril	—	Negativ
				Becken	—	—		
				Blut	—	Steril		
58	B. L. 12 M.	Lyssa; Hyperaemia cerebr. et mening. Degenerat. parenchymat. lien. et ren.	9	Harn	Klar, Reaction sauer; keine Formelemente, keine Bacterien	Steril	—	Negativ
				Becken	Spärliche Epithelien, keine Bacterien	Steril		
				Blut	—	Steril		
59	F. A. 46 W.	Haemorrh. in haemisph. dextr. Pneumon. lobul. sin.	5	Harn	Leicht trüb, Reaction sauer: keine Formelemente, keine Bacterien	Steril		Einmal
				Becken	Spärliche Epithelien, Leukocyten, keine Bacterien	B. coli?	5 Colon.	
				Blut	—	Steril		
60	K. K. 68 W.	Bronchit. chron. et Bronchiectas. Bronchit. purul. acut. Emphys. et Atroph. pulm. Hypertr. cord. sin. Atroph. cerebr.	4	Harn	Klar, Reaction sauer; keine Formelemente, keine Bacterien	Steril	—	Negativ
				Becken	Spärliche Epithelien, Detritus	Steril		
				Blut	—	Steril		

Generated on 2019-07-09 19:37 GMT / http://hdl.handle.net/2027/uc1.b3743166
Public Domain in the United States, Google-digitized / http://www.hathitrust.org/access_use#pd-us-google
Digitized by Google
Original from UNIVERSITY OF CALIFORNIA

61	S. M. 38 W.	Tubercul. miliar. acut. Degenerat cord. Caries tbc. oleeran. et costar.	12	Harn	Dicht getrübt, Reaction sauer; massenhaft Epithelien, spärliche Leukocyten, einzelne Stäbchen	B. coli	Zahllos	Negativ
				Becken	Reichliche Epithelien, Detritus	Steril		
				Blut	—	—		
62	J. R. 67 W.	Kyphoscol. Hypertr. cord. tot. Pericardit. recens. Nephrit. acut.	18	Harn	Dicht getrübt, Reaction sauer; massenhaft Epithelien, einzelne Leukocyten, keine Bacterien	Steril	—	Negativ
				Becken	Spärliche Epithelien, Detritus	Steril		
				Blut	—	Steril		
63	V. L. 32 M.	Intoxicat. phosphoric.	18	Harn	Klar, Reaction sauer; einzeln und in Haufen liegende Kurzstäbchen	B. coli	Zahlreich	Negativ
				Becken	Viele Epithelien, spärliche Stäbchen	B. coli		
				Blut	—	B. coli		
64	U. J. 23 ?	Phthis. pulm. utr. Hydrops universal.	38	Harn	Klar, Reaction alkalisch; nichts besonderes	B. coli	Mässig	Negativ
				Becken	Reichliche Epithelien, Leukocyten, vier Coccen	Steril		
				Blut	—	Steril		
65	W. F. 20 W.	Eclampsia post part. Hyperaem pulm. utr. Haemorrh. circumscr. hep. Dilatat. ureter. Haemorrh mucos. uteri post gravidit.	8	Harn	Dicht getrübt, Reaction sauer; spärliche Epithelien, keine Bacterien	B. coli	Reichlich	Zweimal
				Becken	Reichliche Epithelien, einzelne Leukocyten, keine Bacterien	Steril		
				Blut	—	Steril		
				Galle	—	Steril		

Generated on 2019-07-09 19:37 GMT / http://hdl.handle.net/2027/uc1.b3743166
Public Domain in the United States, Google-digitized / http://www.hathitrust.org/access_use#pd-us-google
Digitized by Google
Original from UNIVERSITY OF CALIFORNIA

Nummer des Falles	Name, Alter	Pathologisch-anatomische Diagnose	Intervall zwischen Exitus und Section in Stunden	Untersuchte Flüssigkeit oder Organ	Mikroskopisches Präparat	Culturergebniss	Beiläufige Angabe der Colonienzahl	Besondere Bemerkungen Katheter
66	R. J. 40 ?	Phthis. pulm. utr.	6	Harn	Trüb, Reaction alkalisch; massenhaft Epithelien, viele Leukocyten, keine Bacterien	Steril	--	Negativ
				Becken	Keine Formelemente, keine Bacterien	Steril		
				Blut	—	Steril		
67	H. M. 50 M.	Tubercul. pulm. utr. subacut. Pleurit. tbc. sin. Tbc. mil. ren.	24	Harn	Leicht trüb, Reaction sauer; einzelne grosse Coccen	Steril	-	Negativ
				Becken	Spärliche Epithelien und Leukocyten, ein paar grosse Coccen	Steril		
				Blut	—	Steril		
68	B. J. 24 M.	Osteomyelit. Tbc. obsol. apic. pulm. dextr. Abscess. multipl. ren. Nephrit.	6	Harn	Trüb, Reaction sauer; staphylococcenähnl. Coccen	Staphy. pyog. aur.	Reichlich	Negativ
				Becken	Reichliche Epithelien und Coccen	Staphy. pyog. aur.		
				Blut (Herz)	—	Staphy. pyog. aur.		
69	S. A. 66 W.	Pneumon. hypost. lob. inf. utr. Divertic. intest. ilei. Periton. adhaes. Endart. chron. Aortae. Marasmus	5	Harn	Klar, Reaction sauer; spärliche Epithelien, Detritus, keine Bacterien	Steril	Reichlich	Negativ
				Becken	dasselbe	Steril		
				Blut (Vena saphena)	—	B. coli		

Generated on 2019-07-09 19:41 GMT / http://hdl.handle.net/2027/uc1.b3743166
Public Domain in the United States, Google-digitized / http://www.hathitrust.org/access_use#pd-us-google
Digitized by Google
Original from UNIVERSITY OF CALIFORNIA

Generated on 2019-07-09 19:37 GMT / http://hdl.handle.net/2027/uc1.b3743166
Public Domain in the United States, Google-digitized / http://www.hathitrust.org/access_use#pd-us-google

70	B. F. 64 W.	Haemorrh. cerebr. in haemisph. dextr. Hypertr. cord. sin. Atheromat. Aortae et arter. Nephrit. chron.	12	Harn	Flockig getrübt, Reaction sauer; massenhaft einzeln und in Haufen liegende Kurzstäbchen, spärliche Epithelien	B. coli	Reichlich	Negativ
				Becken	Massenhaft Epithelien und Detritus	Steril		
				Blut	—	Steril		
71	M. K. 60 W.	Nephrit. chron. Hypertr. cord, Pleurit. dextr. Ascites, Anasarca	20	Harn	Trüb, Reaction neutral; mikroskopisch nicht untersucht	1. B. coli 2. B. fluorescens	Reichlich	Wiederholt
				Becken	Reichliche Epithelien, Detritus, keine Bacterien	Steril		
				Blut	—	—		
72	G. T. 36 W.	Carc. ventricul. et glandul. retroperiton. Tbc. pulm. obsol. Atroph. cord.	14	Harn	Klar, Reaction sauer; keine Formelemente, keine Bacterien	Steril	—	Negativ
				Becken	Reichliche Epithelien, Detritus, keine Bacterien	Steril		
				Blut	—	Steril		
73	D. F. 79 M.	Hypertr. cord. Emphys. Bronch. chron. Pleurit dextr. Pericardit. Nephrit. chron.	9	Harn	In Fäden angeordnete Stäbchen, Detritus	Steril	—	Negativ
				Becken	Reichliche Epithelien, einzelne Fäden	Steril		
				Blut	—	Steril		
74	L. A. 38 M.	Pericardit. haemorrh. cor. adip. Hydroth. Ascites Tumor lien. subacut.	20	Harn	Leicht trüb, Reaction sauer; spärliche Epithelien, Detritus, keine Bacterien	B coli	Zahlreich	Negativ
				Becken	Reichliche Epithelien, Detritus, keine Bacterien	Steril		
				Blut	—	Steril		

Digitized by Google
Original from UNIVERSITY OF CALIFORNIA

Nummer des Falles	Name, Alter	Pathologisch-anatomische Diagnose	Intervall zwischen Exitus und Section in Stunden	Untersuchte Flüssigkeit oder Organ	Mikroskopisches Präparat	Culturergebniss	Beiläufige Angabe der Colonienzahl	Besondere Bemerkungen Katheter
75	H. L. 79 M.	Echinoc hepat. Pleurit. Pericardit. obsol. Atheromat. Aortae. Degen. cord adip.	10	Harn	Klar, Reaction sauer; keine Formelemente, keine Bacterien	Steril	—	Negativ
				Becken	Massenhafte Epithelien, Detritus, keine Bacterien	Steril		
				Blut	—	Steril		
76	J. E. 72 M.	Haemorrh. cerebr. Hypertr. cord. sin. Nephrit chron.	25	Harn	Sehr trüb, Reaction alkalisch; massenhaft Blasen-Nierenepithelien, Cylinder, Leukocyten, Haufen von kleinen Coccen	Staph. pyog. alb.	Reichlich	Positiv Wiederholt
				Becken	Reichliche Epithelien, Detritus, keine Bacterien	Gr. Coccen	Spärlich	
				Blut	—	Steril		
77	P. J. 39 M.	Gangraena pulm. Tbc. pulm. cum cavern. multipl.	20	Harn	Klar, Reaction sauer; einzelne Epithelien, Leukocyten, Detritus, keine Bacterien	Steril	—	Negativ (Katheterversuch)
				Becken	ebenso	Steril		
				Blut	—	Steril		
78	J. M. 39 W.	Nephrit. subacut. Pneumon. croup. lob. med. Pleurit. bilat. Endocard. peract. Tumor lien. subacut.	27	Harn	Stark getrübt, Reaction neutral, reichliche Blasen- und Nierenepithelien, Leukocyten, Kurzstäbchen	B. coli	Reichlich	Wiederholt
				Becken	Massenhaft Epithelien, Leukocyten, keine Bacterien	B. coli		
				Blut	—	Steril		

Generated on 2019-07-09 19:39 GMT / http://hdl.handle.net/2027/uc1.b3743166
Public Domain in the United States, Google-digitized / http://www.hathitrust.org/access_use#pd-us-google
Digitized by Google
Original from UNIVERSITY OF CALIFORNIA

79	Z. J. 38 M.	Typhus abdomin.	15	Harn	Flockig getrübt, Reaction neutral; viele Epithelien, Detritus, reichliche Stäbchen	B. coli	Massenh.	Negativ
				Becken	dasselbe, auch Leukocyten	B. coli		
				Blut	—	Steril		
80	C. F. 74 W.	Carc. ventric. hepat. Pneumon. hypost. bil. Atroph. cord. Atheromatosis	4	Harn	Dicht getr., React. alkal.; massenh. Epithel u. Leukocyt., Haufen von Stäbchen	Proteus vulgar. (ohne charakterist. Geruch)	Reichlich	Wiederholt
				Becken	—	—		
				Blut	—	1. Stäbchen 2. B. coli	Spärlich	
81	N. J. 53 M.	Carc. ventric. Ca. secund. hep. et glandul. retroperit. Pneum. hypost. bilat.	4	Harn	Klar, Reaction sauer; keine Formelemente, keine Bacterien	Steril	—	Negativ
				Becken	Reichliche Epithelien, einzelne Leukocyten, keine Bacterien	Steril		
				Blut	—	Steril		
82	W. M. 63 W.	Dilat. et hypertr. cord. Endart. Aortae. Hydrops univers. Perihepatit. Perisplenit.	19	Harn	Sehr trüb, Reaction sauer; massenhaft Blasenepithel, keine Bacterien	Steril	—	Negativ
				Becken	Epithelien, Detritus, keine Bacterien	Steril		
				Blut	—	Steril		
83	B. J. 27 M.	Nephrit. subacut. Dilat. et hypertr. cord. Oedema pulm. chron. Uraemia	30	Harn	Sehr trüb, Reaction neutral; massenhaft Leukocyten. Epithelien, Stäbchen und Coccen	1. Staph. pyog. alb. 2. Streptoc. pyog.	Reichlich	Einmal 3 Stunden nach dem Tode
				Becken	Viele Epithelien und Leukocyten, keine Bacterien	Steril		
				Blut	—	Steril		

Generated on 2019-07-09 19:41 GMT / http://hdl.handle.net/2027/uc1.b3743166
Public Domain in the United States, Google-digitized / http://www.hathitrust.org/access_use#pd-us-google
Digitized by Google
Original from UNIVERSITY OF CALIFORNIA

Nummer des Falles	Name, Alter	Pathologisch-anatomische Diagnose	Intervall zwischen Exitus und Section in Stunden	Untersuchte Flüssigkeit oder Organ	Mikroskopisches Präparat	Culturergebniss	Beiläufige Angabe der Colonienzahl	Besondere Bemerkungen Katheter
84	B. E. 68 W.	Carc. jejuni secund. glandul. retroperit. Pneumon. hypost. sin. Myomalac. cord.	4	Harn	Klar, Reaction sauer; sehr spärliche Epithelien, reichliche Stäbchen	B. coli	Massenh.	Negativ
				Becken	Reichliche Epithelien, keine Bacterien	Steril		
				Blut	—	Steril		
85	D. M. 75 W.	Emphys. Bronchit chron. Hypertr. et dilat. cord. Pleurit. adhaes. bilat.	7	Harn	Klar, Reaction sauer; spärliche Epithelien	B. coli	Spärlich (7 Colon.)	Negativ
				Becken	Viele Epithelien, Detritus, keine Bacterien	Steril		
				Blut	—	Steril		
86	K. K. 16 M.	Scarlatina. Glomerulo-nephrit. subacut. Dilat. cord. dextr. Pericardit. fibrin. incip. Ascites Oedema laryng. Bronch. acut.	9	Harn	Dicht getrübt, Reaction neutral; massenhaft Epithelien, Leukocyten, Haufen von Coccen	1. Staph. pyog. alb. 2. Staph. pyog. aur. 3. B coli	Reichlich	Einmal
				Becken	Reichliche Epithelien, spärliche Leukocyten, Detritus, keine Bacterien	Steril		
				Blut	—	Steril		
				Periton.	—	Steril		
87	V. M. M.	Typh. abdom. in ulcer. Tumor lien. acut. Degener. ren. et hepat. oedema pulmon.	15	Harn	Leicht trüb, Reaction sauer; spärliche Epithelien, Detritus, keine Bacterien	Steril		Negativ
				Becken	Reichliche Epithelien, Detritus, keine Bacterien	Bacill. typh.	Spärlich	
				Blut (Herz)	—	Bacill. typh.	Spärlich	
				Galle	—	Bacill. typh.	Reichlich	

Generated on 2019-07-09 19:37 GMT / http://hdl.handle.net/2027/uc1.b3743166
Public Domain in the United States, Google-digitized / http://www.hathitrust.org/access_use#pd-us-google
Digitized by Google
Original from UNIVERSITY OF CALIFORNIA

88	R. G. 60 M.	Tumor mediastin. sin. in pulm. progred. Pleurit. adhaesiv. sin.	12	Harn	Klar, React. sauer; spärl. Epithel., Detr., keine Bact.	Steril	—	Negativ
				Becken	Reichliche Epithel., Detrit., keine Bacterien	Steril		
				Blut	—	Steril		
89	W. L. 60 M.	Erysipel. faciei Degen. parenchym. myoc. ren. hepat. Tumor lien. acut. Tuberc. obs. apic. sin. Pleurit. adhaes. bilat	6	Harn	Leicht getrübt; spärliche Epithelien, Detritus, keine Bacterien	Steril	—	Negativ
				Becken	Reichliche Epithelien, Detritus, keine Bacterien	Steril		
				Blut	—	Streptoc. pyog.	Reichlich	Negativ
90	H. M. 56	Thrombos. arter. pulm. sequ. infarct. et gangraena. Pleurit. dextr. fibrin. Pneumothor.	17	Harn	Trüb, Reaction sauer; massenhaft Epithelien, Detritus, keine Bacterien	Steril	—	
				Becken	ebenso; reichliche lange Stäbchen	Steril		
				Blut	—	—		
91	K. J. 77 M.	Erysipel. faciei et antibrach. Nephrit. ac.	15½	Harn	Trüb, Reaction sauer; spärliche Epithelien, Detritus, keine Bacterien	Steril	Reichlich	Negativ
				Becken	Reichliche Epithelien, Detritus, keine Bacterien	Streptoc. pyog.		
				Blut	—	Streptoc. pyog.		
92	N. F. 65	Diphth. laryng et pharyng. Oedema glottid. Bronch. purul. bil. Degen. parench. hep. myoc. ren. Arterioscleros. univers.	24	Harn	Leicht flockig getrübt, Reaction sauer; viele Epithelien, keine Bacterien	Steril	—	Negativ
				Becken	dasselbe	Steril		
				Blut	—	Steril		
93	W. E. 38 W.	Endocard. subac. ulcer. Nephrit. acut. haemorrh. Tumor lien. acut. Abscessus ovar. dextr. chron. Sepsis.	17	Harn	Trüb, Reaction sauer; reichliche Epithelien, Detritus und Stäbchen	B. coli	Reichlich	Negativ
				Becken	Viele Epithelien, Leukocyten, keine Bacterien	Streptoc. pyog.		
				Blut	—	Streptoc. pyog.		

Generated on 2019-07-09 19:37 GMT / http://hdl.handle.net/2027/uc1.b3743166
Public Domain in the United States, Google-digitized / http://www.hathitrust.org/access_use#pd-us-google
Digitized by Google
Original from UNIVERSITY OF CALIFORNIA

Generated on 2019-07-09 19:37 GMT / http://hdl.handle.net/2027/uc1.b3743166
Public Domain in the United States, Google-digitized / http://www.hathitrust.org/access_use#pd-us-google

Nummer des Falles	Name, Alter	Pathologisch-anatomische Diagnose	Intervall zwischen Exitus und Section in Stunden	Untersuchte Flüssigkeit oder Organ	Mikroskopisches Präparat	Culturergebniss	Beiläufige Angabe der Colonienzahl	Besondere Bemerkungen Katheter
94	P. J. 22 M.	Hypertr. et dilat. cord. tot. Insuf. valv. Aort. et mitr. Venaestas. univ.	22	Harn	Dicht getrübt, Reaction sauer; reichlich Epithelien, Detritus, keine Bacterien	Steril	—	Negativ
95	T. A. 55 M.	Carc. pancreat. in duodenum exulc. Carc. secund. lob. sup. pulm. dextr. Icterus. Arterioscleros.	25	Harn	Klar, Reaction sauer; einzelne Epithelien, keine Bacterien	Steril	—	Negativ
96	W. J. 25 M.	Tuberc. pulm. chron. et acut. Amyloid. hep. lien. Ulcera tbc. intestin.	10	Harn	Trüb, Reaction sauer; viele Epithelien, Spermatozoen, keine Bacterien	Steril	—	Negativ
98	M. F. 46 M.	Carc. sin. pyrif. Pneumon. lobul. Arterioscleros.	19	Harn	Trüb, Reaction sauer; reichliche Epithelien, keine Bacterien	Steril	—	Negativ
100	S. P. 76 M.	Carc. laryng.	20	Harn	Klar, Reaction sauer; einzelne Epithelien, Detritus, keine Bacterien	Steril	—	Negativ
101	K. A. 49 M.	Insuff. valv. Aort. Hypertr. et dilat. cord. Infarct. pulm. Venaestas. Arterioscler. univers.	27	Harn	Klar, Reaction sauer; mikroskopisch nichts besonderes	Streptoc. pyog.	Ziemlich reichlich	Negativ
102	P. D. 45 M.	Tuberc. pulm. utr.	52	Harn	Sehr trüb, Reaction sauer; Harnsäurekrystalle, keine Bacterien	B. coli (6 Colonien)	—	Negativ
103	D. F. 55 M.	Carc. oesoph. exulc. perfor. in mediast. et pulm Bronchit. foetid. Pleurit. seropurul. sin.	7	Harn	Klar, Reaction sauer; spärliche Epithelien, keine Bacterien	Steril	—	Negativ

Digitized by Google
Original from UNIVERSITY OF CALIFORNIA

104	S. F. 26 M.	Tuberc. pulm. chr Pneumothor. dextr. Pleurit. dextr. acut. Nephrit. subac. haem. Ulcera tbc. intestin.	4½	Harn	Ziemlich klar, Reaction sauer; vereinzelte Epithelien, keine Bacterien	Steril	-	Negativ
105	C. J. 36 M.	Tuberc. pulm. chron. Mening. bas. tbc.	19	Harn	Klar, Reaction sauer; keine Formelemente, keine Bacterien	Steril	—	Negativ
106	K. K. 48 M.	Tubercul. pulm.	49	Harn	Trüb, Reaction sauer; Urate, keine Formelemente, keine Bacterien	Steril	—	Negativ
107	G. J. 37 M.	Lymphosarcoma tonsill. sin. exulc. Pleurit. bilat. ac. Stat. lymphat	4	Harn	Klar, Reaction sauer	Steril	—	Negativ
108	M. J. 40 M.	Emphys. Bronch. chron. Endocard. subac. mitr. valv. Catarrh. ventric. subac.	9	Harn	Leicht trüb, Reaction sauer; einzelne Epithelien, keine Bacterien	Grosse Coccen	6—7 Colon	Negativ
109	N. F. 45 M.	Tbc. obs. sin. et pleurit. obs. sin. Peritonitis. acut. tbc. Ulcera tuberc. intest.	24	Harn	Klar, Reaction sauer; vereinzelte Epithelien, keine Bacterien	Steril	—	Negativ
110	H. A. 34 M.	Tuberc. pulm. chr. et subac. Pneumoth. bil. acut. Suffocat.	12	Harn	Klar, Reaction sauer; vereinzelte Epithelien, Detritus	Steril	—	Negativ
111	L. J. 49 M.	Carc. oesoph. Ca. secund. glandul. Gangraena pulm. dextr.	9	Harn	Klar, Reaction sauer; keine Formelemente, keine Bacterien	Steril	—	Negativ
112	S. J. 50 M.	Infiltrat. tbc. pulm. utr. cum cavern.	19	Harn	Leicht trüb, Reaction sauer; viele Epithelien, keine Bacterien	Steril	—	Negativ

Generated on 2019-07-09 19:38 GMT / http://hdl.handle.net/2027/uc1.b3743166
Public Domain in the United States, Google-digitized / http://www.hathitrust.org/access_use#pd-us-google
Digitized by Google
Original from UNIVERSITY OF CALIFORNIA

bestätigt wurde, erkennen. Von 28 in den Monaten September, October, November ausgeführten Untersuchungen gaben 24 ein negatives, blos vier ein positives Resultat, während bei 82 Untersuchungen, welche in die Monate April bis September fallen, die Zahl der positiven Befunde fast die negativen erreicht (39 positiv, 43 negativ).

Was den Einfluss anlangt, den die Länge des Intervalles zwischen Exitus und Obduction auf die Resultate nimmt, so lässt sich nach Tabelle III Folgendes sagen:

Tabelle III.

Intervall	Untersuchte Fälle	positiv	negativ
1—10 Stunden	37	10	27
10—20 »	43	18	25
20—40 »	28	14	14

Bei den 37 Fällen, welche nach einem Zeitraum von höchstens 10 Stunden zur Obduction gelangten, liegen blos 10 positive Befunde vor, welche zur Hälfte Staphylococcen, zur Hälfte Bact. coli angehören. Mit der Zunahme des Intervalles erfolgt eine effective Zunahme der positiven Ergebnisse, so zwar, dass bei den nach einem bis zwei Tagen untersuchten Fällen die Zahl positiver und negativer Befunde gleich ist. Daneben zeigt sich speciell bei den 10—20 Stunden post mortem ausgeführten Untersuchungen ein bedeutendes Ueberwiegen von Bact. coli; von den 18 Befunden entfallen auf dieses 15, dreimal wurden Coccen nachgewiesen. *D'Allemagne* hat schon gefunden, dass, während in der ersten Zeit nach dem Tode die verschiedenen Bacterienarten (Bact. coli, Staphyloc., Streptoc.) in den Faeces nachweisbar sind, später Bact. coli die anderen überwuchert und dann fast in Reincultur auftritt. Diese Ergebnisse stimmen auch mit den von *Birch-Hirschfeld* gefundenen überein.

Auf einen Umstand, der bei Verwerthung postmortaler Harnbefunde von wesentlicher Bedeutung ist, muss besonders hingewiesen werden, nämlich auf eine bestehende Infection der Harnblase. Es handelt sich hiebei weniger um ausgesprochene Fälle von Cystitis, die ja sowohl nach dem mikroskopischen als auch makroskopischen Aussehen kaum entgehen dürften, sondern um bacterielle Infection noch ohne sichtbare Zeichen der Cystitis, welche unter den in Betracht kommenden Verhältnissen, wo die Individuen in den letzten Lebenstagen, in agone, wenn kein spontanes Uriniren mehr erfolgt, häufig ohne vorhergehende Desinfection des Orific. urethr. katheterisirt werden, kaum ausbleiben kann.

Digitized by Google
Original from UNIVERSITY OF CALIFORNIA
Generated on 2019-07-09 19:37 GMT / http://hdl.handle.net/2027/uc1.b3743166
Public Domain in the United States, Google-digitized / http://www.hathitrust.org/access_use#pd-us-google

Aus den angeführten Gründen wurde bei jedem zur Obduction gelangenden Falle durch Erkundigung bei den Abtheilungsärzten festgestellt, ob und wie oft ante mortem katheterisirt wurde. Es ergab sich nun Folgendes: In 18 Fällen ist Katheterisation vorausgegangen: von diesen findet sich bei 15 ein positives, bei drei ein negatives Resultat. Bei den zweimal oder wiederholt Katheterisirten sind die Harnbefunde durchwegs positiv, während bei den blos einmal Katheterisirten vier positiven drei negative gegenüberstehen. Bei nur einmal nach vorheriger sorgfältiger Desinfection ausgeführtem Katheterismus kann es eben vorkommen, dass keine Mikroorganismen aus der Urethra in die Blase eingebracht werden, wie Versuche von *Melchior* und Anderen ergeben haben; ausserdem spielt beim Zustandekommen der Infection der Zustand der Blasenschleimhaut eine wesentliche Rolle.

Ich selbst habe nach der Richtung eine Reihe von Versuchen (18) an der Leiche in folgender Weise ausgeführt: Es wurde nach sorgfältiger Desinfection der Glans penis und des Orificium extern. mit Seife und Wasser, Sublimat, Alkohol und Aether der Harnblase in der oben angegebenen Weise steril Harn entnommen, hierauf ein steriler Metallkatheter durch die Urethra eingeführt, der Schnabel im Blaseninneren mehrere Male herumgedreht und nun aus der indess von einem Assistenten mittelst der beiden geglühten Häkchen offen gehaltenen Blase abermals eine Harnportion genommen. Gleiche Mengen wurden dann zu Platten verarbeitet. In der Hälfte der Fälle erwiesen sich beide Portionen keimfrei, in der anderen wurden aus dem Blaseninhalt nach Katheterisation Bacterien gezüchtet, während die vor dem Katheterisiren gewonnene steril blieb, respective traten zu den im ersten Harn gefundenen Mikroorganismen im zweiten nach Katheterisation neue Arten hinzu. Wir waren also bei unseren Versuchen über die Keimhältigkeit der Harnblase orientirt und erfuhren die Veränderung, welche das einmalige Einführen eines Katheters auf jene nimmt. Wir konnten die Thatsache von der Keimhältigkeit der Harnröhre bestätigen und fanden weiter analog mit den oben gewonnen Ergebnissen, dass bei einmaliger Katheterisation die Chancen für das Zustandekommen oder Ausbleiben der Infection gleich stehen.

Alle Fälle jedoch, darauf sei nochmals hingewiesen, bei denen in ultimis öfter die Katheterisation vollzogen wurde, lieferten einen positiven Harnbefund. An denselben betheiligen sich vorwiegend Bact. coli und Staphyloc., also jene Mikroorganismen, welche auch im cystischen Harn vorzugsweise gefunden werden; daneben einmal Streptoc., einmal Proteus vulg., zweimal grosse Coccen, einmal Bac. fluoresc. liquef. Die Bacterienflora der Urethra ist ziemlich mannigfaltig; ausser

Digitized by Google
Original from UNIVERSITY OF CALIFORNIA
Generated on 2019-07-09 19:37 GMT / http://hdl.handle.net/2027/uc1.b3743166
Public Domain in the United States, Google-digitized / http://www.hathitrust.org/access_use#pd-us-google

Bact. coli und den gewöhnlichen Eitererregern wurden verschiedene Stäbchen- und Coccenarten daselbst nachgewiesen, welche gelegentlich an einer Infection der Blase theilnehmen könnnen

Bei Frauen kommt noch ein anderes Moment in Betracht; hier ist die Annahme einer activen Einwanderung von Mikroorganismen aus der Harnröhre in die Blase vermöge deren anatomischen Baues nicht von der Hand zu weisen. Speciell in der Vulva wurde Bact. coli fast ausnahmslos constatirt *(Melchior)*[1]), und es hängt vielleicht damit zusammen, dass die Mehrzahl der Cystitiden bei Frauen Colicystitiden sind. Neben dem Eindringen von Mikroorganismen ist der Zustand der Blasenschleimhaut beim Zustandekommen einer Infection von wesentlicher Bedeutung; abgesehen von der Schädigung, welche dieselbe in den letzten Lebenstagen bei allgemein herabgesetzter Ernährung erfährt, kommt hier der Zusammenhang mit dem Genitale in Betracht, da bei allen pathologischen Processen, welche sich an diesem abspielen, auch die Blase in Mitleidenschaft gezogen wird. Bei Frauen ist also eine Infection der Blase auch ohne vorausgegangenen Katheterismus möglich.

Sehen wir in unseren Protokollen nach, ob sich in der Häufigkeit der Befunde bezüglich der Vertheilung auf beide Geschlechter eine wesentliche Differenz findet. Von den 43 positiven Befunden entfallen 27 auf das männliche, 16 auf das weibliche, von 31 Colibefunden 19 auf das männliche, 12 auf das weibliche Geschlecht. Wenn wir bedenken, dass bei unseren Untersuchungen die Zahl der männlichen die der weiblichen um mehr als die Hälfte übertrifft (74 Männer, 35 Frauen), so wären wir geneigt, wenigstens für Bact. coli ein häufigeres Vorkommen im Harn bei Frauen anzunehmen. Es ist klar, dass in mangelnder Berücksichtigung der eben besprochenen Verhältnisse, manche an der Leiche gewonnenen Harnbefunde von früheren Autoren für die Aetiologie des Krankheitsprocesses herangezogen oder mit agonaler, respective postmortaler Ueberwanderung aus dem Darm in Zusammenhang gebracht wurden, während dieselben doch nur als Zeichen einer bestehenden localen Infection der Harnblase anzusehen sind. Es ist auch die Möglichkeit vorhanden, dass von dieser Infectionsquelle aus eine weitere Verbreitung nach dem Nierenbecken, eventuell auch auf dem Wege der Blutbahn eine Allgemeininfection des Organismus erfolge.

Nun noch Einiges über die anderen Befunde: Nächst Bacterium coli sollen sich an der agonalen, respective postmortalen Ueberwande-

[1]) *Melchior*, Ueber Cystitis und Urininjection.

Digitized by Google
Original from UNIVERSITY OF CALIFORNIA
Generated on 2019-07-09 19:41 GMT / http://hdl.handle.net/2027/uc1.b3743166
Public Domain in the United States, Google-digitized / http://www.hathitrust.org/access_use#pd-us-google

rung vorwiegend Staphylococcen betheiligen (*Wurtz, Chvostek* und *Egger, Etienne, Achard* und *Phulpin*). *Hauser* fand dieselben nur in drei Fällen, und auch bei unseren Untersuchungen wurden im Harn Staphylococcen nur neunmal nachgewiesen. Mit grosser Wahrscheinlichkeit kann man die Staphylococcen-Befunde in fünf Fällen, also mehr der Hälfte der Fälle, nämlich in Fall 19 (Bronchit. purul. bil.; Endocardit. acuta), Fall 37 (Meningit. tbc. basilar.: Ostit. tbc. ossis petros.; Phthis. pulm.), Fall 53 (Phlegmone brachii dextr. et region. ing. dextr.; Abscess. metastatic. pulm. et renum; Tumor lien. acut.; Pyaemie), Fall 68 (Osteomyelit.: Abscess. multipl. renum; Nephrit. acut.; auch im Blut), Fall 86 (Scarlatina; Glomerulo-nephrit. subacuta) mit dem Krankheitsprocess in Zusammenhang bringen. Die vereinzelten Befunde von Streptoc. pyog., Proteus vulg., Bacil. fluoresc. liquef. und (grossen) Coccen bei katheterisirten Fällen haben nichts Auffallendes; dagegen ist der Streptococcen-Befund im Falle 101 (Insuff. valv. Aortae; Hypertroph. et Dilatat. cord. Arterioscler. univers.) in seiner Deutung unsicher.

Im Anschluss an die Harnbefunde seien die Untersuchungen des Nierenbeckens und der Niere besprochen. Das Nierenbecken wurde bei 83 Fällen auf den Bacteriengehalt geprüft; von diesen gaben 14 ein positives Resultat, während bei denselben Fällen im Harn 34mal Bacterien nachweisbar waren. Es wird uns nicht Wunder nehmen, im Harn häufiger Bacterien anzutreffen, als im Becken. Vor Allem ist die Menge des zur Untersuchung gelangten Secretes sehr gering. Es kommt ferner in Betracht, dass, im Falle es sich um die Ausscheidung von im Blute kreisenden Mikroorganismen handelt, diese nicht in continuo, sondern discontinuirlich (*Biedl* und *Kraus*)[1]) erfolgt, die Bacterien aus dem Nierenbecken in einem gegebenen Moment bereits verschwunden sein können, in der Blase mit dem sich hier ansammelnden Harn zur Entwicklung gelangen und hier nachweisbar sind. Auch für ein directes Durchtreten von Darmbacterien, wie ein solches für die Blase experimentell gezeigt wurde (*Wreden, Marcus*), liegen die Verhältnisse beim Becken viel ungünstiger. Bleibt noch die von der Blase aufsteigende Infection des Beckens übrig, für deren Zustandekommen oder Ausbleiben uns unbekannte Bedingungen massgebend sind. (Tabelle IV.)

Wenn wir nun die Tabelle ansehen, so finden wir bei 10 von den 14 Fällen im Becken und Harnblase dieselbe Bacterienart; bei den Fällen 1, 6, 78, 29 (Bact. coli) ist wiederholt Katheterismus vorausgegangen, es ist zur Cystitis und von da aufsteigend wahrschein-

[1]) Archiv für experimentelle Pathologie, 1896.

Digitized by Google
Original from UNIVERSITY OF CALIFORNIA
Generated on 2019-07-09 19:39 GMT / http://hdl.handle.net/2027/uc1.b3743166
Public Domain in the United States, Google-digitized / http://www.hathitrust.org/access_use#pd-us-google

Tabelle IV.
Nierenbeckenuntersuchungen.

Nummer des Falles, Geschlecht	Diagnose	Bacterienart		Katheter	Besondere Bemerkungen
		Nierenbecken	Harnblase		
1 M.	Phlegmone periurethral. post stricturam et perforationem urethrae	B. coli	B. coli	Wiederholt	—
6 M.	Ileothyphus lentescens. Pneumon. incip. Pyelonephritis acuta. Abscessus ren. dextr.	B. coli	B. coli	Wiederholt	—
10 W.	Pneumonia dextra. Bronchit. purul. sin.	B. coli	B. coli	Nicht	—
28 M.	Pleurit. et peritonit. tubercul. Ulcera tubercul. tract. intestin.	B. coli	B. coli	Nicht	—
29 M.	Caries vertebral. Pachy-leptomeningit. tubercul. cervical. Myelitis. Cystit. Pyelit. Nephrit. acut.	B. coli	B. coli Staphyloc. aur.	Wiederholt	—
63 M.	Intoxicatio cum phosph.	B. coli	B. coli	Nicht	Auch im Blut
68 M.	Osteomyelitis. Abscessus multipl. renum. Nephritis	Staphyloc. aur.	Staphyloc. aur.	Nicht	Auch im Blut
78 W.	Nephrit. subacuta. Pneumon. croup. Pleurit. bil. Tumor lien.	B. coli	B. coli	Wiederholt	Nach dem Sediment Zeichen von Cystitis und Pyelitis
79 M.	Typhus abdominal.	B. coli	B. coli	Nicht	—
37 M.	Meningit. tbc. basilar. Ostit. tbc. ossis petros. Phthis. pulm.	Staphyloc. aur.	Staphyloc. aur.	Nicht	Im Nierenbecken nur eine Colonie
93 W.	Endocardit. subac. ulcerosa. Nephrit. acuta haemorrh. Tumor lien. acut. Abscessus ovarii dextr. chron. Sepsis. Abscess. renum.	Streptococc. pyogen.	B. coli	Nicht	Streptoc. auch im Blut
91 M.	Erysipelas faciei et antibrachii	Streptococc. pyogen.	Steril	Nicht	Streptoc. auch im Blut
87 M.	Typhus abdominal.	B. typhi	Steril	Nicht	B. typhi auch im Blut
17 W.	Stenos. ilei. Tubercul. apic. utr. Cholelithias. chron.	Staphyloc. albus	Steril	Nicht	Sehr spärlich

Digitized by Google
Original from UNIVERSITY OF CALIFORNIA
Generated on 2019-07-09 19:38 GMT / http://hdl.handle.net/2027/uc1.b3743166
Public Domain in the United States, Google-digitized / http://www.hathitrust.org/access_use#pd-us-google

lich zur Pyelitis gekommen. Bei 6 und 78 besteht möglicherweise eine primäre Pyelitis und ist die Cystitis secundär entstanden.

Bei den übrigen Fällen — die Infectionen ausgenommen — sind die Bacterien höchstwahrscheinlich auf dem Wege der Blase in das Becken gelangt, und gilt das bei den Harnbefunden Gesagte; denn auch bei den ulcerativen Darmprocessen glauben wir nicht, dass ein directes Ueberwandern nach dem Becken, sondern nur nach der Blase erfolgt, und von hier aus das Becken inficirt wird.

In den Fällen 63, 68, 93, 91 und 87 sind die Befunde wohl als Ausdruck einer intravitalen Infection aufzufassen. Im Falle 93 (Sepsis) finden wir Streptococcen im Becken und auch im Blut, in der Blase Bact. coli. welches bei dem weiblichen Individuum leicht eingewandert sein kann und die hier eventuell vorhandenen Streptococcen überwuchert hat. Bei Fall 91 (Erysipel) finden sich Streptococcen nur im Becken und Blut, bei Fall 87 (Typhus abdom.) Typhusbacillen im Becken und Blut, während bei beiden der Harn steril war. Warum in diesen Fällen der Harn ein negatives Resultat gab, vermögen wir nicht anzugeben, doch scheinen für den Streptococcus die Wachsthumsverhältnisse im Harn ungünstig zu sein.

Bei den ersten 20 Fällen mit positivem Harnbefund wurden auch die Nieren untersucht, eine grössere Anzahl von Präparaten nach *Löffler* und *Gram* gefärbt. Bis auf Fall 68 (Osteomyelitis, Nierenabscesse) wurden nirgends Bacterien im Schnitt nachgewiesen, worauf dann weitere Untersuchungen unterlassen wurden.

Wenn wir unsere bisherigen Untersuchungen zusammenfassen, so ist im Allgemeinen keine Nöthigung vorhanden, häufig eine postmortale Ueberwanderung der Bacterien anzunehmen. Bei einer Reihe von Fällen können wir den Befund mit einer intra vitam erfolgten Allgemeininfection, in einer anderen mit directem Ueberwandern aus dem Darm bei ulcerativen Processen oder solchen, welche mit starker Durchfeuchtung der Darmwand (30, 64, 74) einhergehen, in Zusammenhang bringen; wir müssen bei anderen Fällen an vorausgegangenen Katheterismus und Cystitis, bei Frauen endlich daran denken, dass Bacterien auf dem Wege der Urethra in die Blase activ eindringen können; wir können nicht in jedem Falle sagen, welchem von den angeführten Momenten die Befunde ihr Entstehen verdanken, da häufig mehrere in Concurrenz treten, aber es bleiben nur zwei bis drei Befunde übrig, deren Aetiologie unbekannt ist, bei denen wir es möglicherweise mit einer postmortalen Ueberwanderung aus dem Darm zu thun haben.

Gleichzeitige Blutuntersuchungen liegen in den Fällen 42—93 (s. Tabelle I.) vor: ihre Zahl beläuft sich, da Fall 50 kaum in Frage

Digitized by Google
Original from UNIVERSITY OF CALIFORNIA
Generated on 2019-07-09 19:38 GMT / http://hdl.handle.net/2027/uc1.b3743166
Public Domain in the United States, Google-digitized / http://www.hathitrust.org/access_use#pd-us-google

kommt, auf 48. Tabelle V zeigt die Fälle, bei denen die Blutuntersuchung ein positives Resultat zu Tage förderte.

Tabelle V.

Blutuntersuchungen.

Nummer des Falles	Diagnose	Intervall	Blut	Harn	Becken
		Vena cubitalis.			
47	Ulc. ventricul. perfor. Peritonit. purul. diff.	27	B. coli	B. coli	Steril
49	Pneumon. croup. dextr Cirrhos. hep. Gangraena ped. sin. Endarter. chron.	18	B. coli	Steril	—
63	Intoxicat. cum phosphor.	18	B. coli	B. coli	B. coli
80	Carc. ventricul. hepat. Pneumon. hypost. bil. Atroph. cord. Atheromatos.	4	B. coli	B. Proteus vulgar.	—
89	Erysipel. faciei. Tumor lien. acut.	6	Streptoc. pyog.	Steril	Steril
91	Erysipel. faciei et antibrach. Nephrit. acut.	15½	Streptoc. pyog.	Steril	Streptoc. pyog.
93	Endocard. subac. ulcer. Nephrit. acut. haemorrh. Tumor lien. acut. Abscess. ovarii dextr. chron. Sepsis.	17	Streptoc. p.	B. coli	Streptoc. p.
		Herzblut.			
68	Osteomyelit. Abscess. multipl. ren. Nephrit.	6	Staphyloc. p. aur.	Staph. p. aur.	Staph. p. aur.
87	Typh. abdom. c. ulcer.	15	B. typhos.	Steril	B. typhos.
		Vena saphena.			
69	Pneumon. hypost. Divertic. ilei. Periton. adhaes. Endart. chron.	5	B. coli	Steril	Steril

Bei den in der Literatur verzeichneten Fällen fällt die grosse Zahl positiver Befunde an der Leiche auf: *Jakowski, Pawlowsky, Petruschy, Canon, Sittmann, Achard* und *Phulpin, Fraenkel* berichten über solche nicht nur bei Infectionskrankheiten, sondern bei den verschiedenartigsten Krankheitsprocessen. Dem gegenüber kamen *Kraus*,[1])

[1]) *Kraus*, Zeitschrift für Heilkunde, 1896.

Digitized by Google
Original from UNIVERSITY OF CALIFORNIA
Generated on 2019-07-09 19:41 GMT / http://hdl.handle.net/2027/uc1.b3743166
Public Domain in the United States, Google-digitized / http://www.hathitrust.org/access_use#pd-us-google

Kühnau,[1]) welche in neuerer Zeit intra vitam an einem grossen Materiale Blutuntersuchungen (Venaepunction) ausführten — abgesehen von positiven Befunden bei septicaemischen Erkrankungen und bei Typhus abdominalis, für welche dieselbe als diagnostischer Behelf anzusehen ist — zu meist negativen Ergebnissen. Bei 104 Infectionsfällen findet *Kraus* 12mal Bacterien im Blut, *Kühnau* bei 197 blos 17mal. *Petruschky* erhielt bei 14 Fällen von Lungentuberculose post mortem 8mal Streptococcen im Blut, während er intra vitam dieselben bei 8 Fällen bloss einmal fand. Auch *Canon*, *Achard* und *Phulpin* war es aufgefallen, dass sie häufig in Fällen, wo die intravitale Untersuchung ein negatives Resultat lieferte, post mortem im Blut Bacterien nachweisen konnten und es wurde von denselben darauf hingewiesen, dass aus den postmortalen Blutbefunden nicht auch auf ein intravitales Vorkommen daselbst geschlossen werden kann. Speciell die häufigen postmortalen Befunde von Streptococcen und Staphylococcen bei Lungentuberculose im Vergleich zu den meist negativen intravitalen haben die Vermuthung nahe gelegt *(Canon)*, dass es sich in diesen Fällen vielleicht um ein Einwandern von Keimen aus der Lunge in das rechte Herz, respective um ein Einbrechen von Zerfallsherden der Lunge in die Lungenvenen mit weiterer Verbreitung nach dem Herzen handle.

Mit Rücksicht auf diese Verhältnisse wurde das Blut einer Armvene entnommen, die Fälle 68, 69, 87 ausgenommen, bei denen Herzblut oder Vena femoralis untersucht wurde. Selbst die letzteren mitgezählt, muss die Spärlichkeit positiver Ergebnisse — bei 48 Fällen 10 mal — auffallen. *Hauser* hatte bei 49 Fällen 23 mal ein positives Resultat. Es ist kaum anzunehmen, dass etwa eine zu geringe Blutmenge an dem negativen Ausfall der Untersuchung Schuld trägt; es wurde $^1/_2$—1 cm^3 dazu verwendet. Dagegen dürfte der Umstand, dass *Hauser* Herzblut untersuchte, während ich Armvenenblut nahm, von Bedeutung sein. Die Thatsache, dass bei Untersuchung des letzteren sämmtliche Fälle von Lungentuberculose mit oder ohne allgemeine Miliartuberculose ein negatives Ergebniss lieferten, spricht sehr für die von *Canon* ausgesprochene Ansicht von der postmortalen Einwanderung von Keimen aus der Lunge ins Herz, und so wäre auch ein grosser Theil der von früheren Autoren bei Untersuchung des Herzblutes gewonnenen Resultate zu erklären. Mit grösster Wahrscheinlichkeit sind die positiven Blutbefunde bei unseren Untersuchungen als Ausdruck einer intra vitam erfolgten Allgemeininfection anzusehen, und zwar in

[1]) *Kühnau*, Zeitschrift für Hygiene und Infectionskrankheiten. 1897, Bd. XXV.

Digitized by Google
Original from UNIVERSITY OF CALIFORNIA
Generated on 2019-07-09 19:40 GMT / http://hdl.handle.net/2027/uc1.b3743166
Public Domain in the United States, Google-digitized / http://www.hathitrust.org/access_use#pd-us-google

den Fällen 89 (Erysipel.—Streptoc.), 91 (Erysipel. Nephrit. acut.—Streptoc.), 93 (Endocardit. ulcer. Nephrit. acut. Sepsis—Streptoc.), 68 (Osteomyel.—Staphyloc.), 87 (Ty. abdom.—Bac. Typhi.), 47 und 63 (B. coli.), bei welchen es sich um perforirende Darmulcerationen handelt und Bact. coli auch im Harn nachgewiesen wurde. Auch in den Fällen 80 und 69 (hier Blut der Vena femoral.) liegen Darmprocesse vor und ist die Zeit, die zwischen Exitus und Obduction verstrichen war, so kurz (4, respective 5 Stunden), dass man geneigt wäre, eine intra vitam erfolgte Infection anzunehmen, wahrscheinlich auch in Fall 49, bei welchem eine Gangrän am Fusse bestand.

II. Experimentelle Untersuchungen an Leichen.

Im experimentellen Theile meiner Untersuchungen stellte ich mir die Aufgabe, die Frage der rein postmortalen Ueberwanderung von Bacterien aus dem Peritonealcavum und Darm an menschlichen Cadavern zu studiren, nachdem Reinculturen daselbst injicirt worden waren. Ich benützte zu den Injectionsversuchen 24—48stündige Bouillonculturen von Bac. pyocyan., der sich wegen seiner grossen Beweglichkeit sowohl als wegen der leichten Bestimmbarkeit dazu sehr gut eignet. *Hauser* hatte bei seinen peritonealen Injectionen am Menschen in sieben Fällen einen positiven Blut-, zwei positive Harnbefunde; Injectionen in den Darm per Rectum hat *Hauser* nur an vier Kaninchencadavern gemacht; das Culturergebniss war in einem Falle bezüglich Pleura, Blut, Peritoneum, Leber, Galle, Niere, Harn durchwegs negativ, bei einem zweiten lieferte nur Harn, bei einem dritten und vierten Leber und Pleura ein positives Resultat, im Herzblut wurden die injicirten Mikroorganismen (Bac. pyocyan., Vibrio Cholerae) in keinem Falle nachgewiesen. Das Intervall zwischen Injection und Section betrug 19, 30, 44 und 28 Stunden, die Menge der injicirten Culturflüssigkeit 20, 15, 25 und 8 cm^3. Aus diesen Thierversuchen lässt sich der Schluss ziehen, dass eine rein postmortale Wanderung von Bacterien aus dem Darm nach benachbarten Organen vorkommt, dass aber eine weitere Verbreitung nach dem Herzen und dem grossen Kreislauf nicht erfolgt.

In Tabelle VI sind die Resultate meiner Injectionsversuche wiedergegeben. Die erste Versuchsreihe betrifft die Injectionen ins Peritoneum. Die Menge der injicirten Culturflüssigkeit betrug 100 cm^3 und darüber. Die Zeit zwischen Injection und Section schwankte zwischen 16 und 42 Stunden. Es wurde vorwiegend auf das Verhalten des Harnes Rücksicht genommen und nur in einem Falle auch Herz-, Leberblut und Galle untersucht. Ich habe bei zwölf Fällen mit

Digitized by Google
Original from UNIVERSITY OF CALIFORNIA
Generated on 2019-07-09 19:40 GMT / http://hdl.handle.net/2027/uc1.b3743166
Public Domain in the United States, Google-digitized / http://www.hathitrust.org/access_use#pd-us-google

Ausnahme von zwei positiven Harnbefunden, die jedoch wegen der geringen Colonienzahl auf Verunreinigung verdächtig erscheinen, ausnahmslos negative Resultate zu verzeichnen. Es ist der Schluss erlaubt, dass beim Menschen eine rein postmortale Ueberwanderung von Keimen aus dem Peritonealcavum in die Blase kaum erfolgt.

In einer zweiten Versuchsreihe wurden Injectionen in den Darm per anum gemacht. Ich ging hiebei so vor, dass ich einen 20 *cm* langen Schlauch wie bei einer hohen Irrigation ins Rectum einführte und nun aus der Spritze 150—300 cm^3 Culturflüssigkeit einfliessen liess. Der Schlauch wurde liegen gelassen, das herausragende Ende abgeklemmt und nun controlirt, ob nichts von der injicirten Flüssigkeit herausfloss. Wiederholt blieb der Versuch, den Schlauch durch das Rectum zu bringen, erfolglos; manchmal gelang es unter Einströmenlassen von Wasser. Die Tabelle weist nur sieben Rectalinjectionen auf, während in mehr als der doppelten Zahl dieselbe versucht wurde.

Bei drei Fällen wurde Peritonealinhalt, bei drei Herz-, Leberblut, Galle, bei sieben Harn untersucht, nirgends konnte der injicirte Pyocyan nachgewiesen, werden; die in drei Fällen vorgenommene Controlprüfung aus dem Darm lieferte ein positives Resultat. Auch hier dürfte an dem negativen Ergebnisse weder die etwa zu geringe Menge der Culturflüssigkeit, noch auch ein zu kurzes Intervall zwischen Injection und Section (4 bis 27 Stunden) in Betracht kommen. Möglicherweise verhalten sich Dünn- und Dickdarm verschieden bei der Aufnahme von Keimen und liegen die Verhältnisse für den Dickdarm, der bei diesem Injectionsverfahren wohl nur in Betracht kommt, ungünstiger.

Bei einer dritten Versuchsreihe nun öffnete ich den Bauchraum per laparatomiam, zog eine Darmschlinge vor, perforirte und schob die zu einer 300 cm^3 fassenden Spritze zugehörige Canüle ein, legte eine Fadenschlinge um die der Oeffnung anliegende Darmpartie, liess dann die Culturflüssigkeit einfliessen und zog mit dem Entfernen der Canüle die Schlinge zu, so dass kein Tropfen aus der Oeffnung zurückfliessen konnte. Ich injicirte zunächst nach der einen und dann unter Drehung der Spritze nach der anderen Richtung meist in den Dünndarm, doch auch in den Dickdarm und beide zugleich. Nach beendeter Injection wurde die Schlinge wieder versenkt, das Netz über den Darm gebreitet, die Bauchwunde vernäht. Ich sagte mir, nach dem fast immer negativen Ergebniss der peritonealen Injection, wobei grosse Culturmengen verwendet wurden, dass selbst wenn ein Tropfen in das Peritionalcavum gelangte, dieses Ereigniss für die Beurtheilung allfälliger bei diesem Injectionsverfahren gewonnenen Resultate kaum von Bedeutung sein könnte.

Digitized by Google
Original from UNIVERSITY OF CALIFORNIA
Generated on 2019-07-09 19:40 GMT / http://hdl.handle.net/2027/uc1.b3743166
Public Domain in the United States, Google-digitized / http://www.hathitrust.org/access_use#pd-us-google

Generated on 2019-07-09 19:40 GMT / http://hdl.handle.net/2027/uc1.b3743166
Public Domain in the United States, Google-digitized / http://www.hathitrust.org/access_use#pd-us-google

Tabelle VI.
Injectionsversuche an Leichen.

Nummer des Falles	Name, Alter, Pathologisch-anatomische Diagnose	Intervall zwischen Exitus und Injection in Stunden	Intervall zwischen Injection und Section in Stunden	Quantum der injicirten Pyocyancultur in Cubikcentimetern	Culturergebniss: Herz	Leber	Galle	Harn	Darm	Peritoneum	Anmerkung
	1. Injection ins Peritoneum										
1.	M. K., 40 Pneumon. croup. dextr.	6	16	100	.	.	.	—	.	.	—
2.	B. A., 64 Hypertr. cord. Bronchit. Emphysema pulm.	10	18	60	.	.	.	+	.	.	2 Colonien
3.	B. C., 63 Pleuropneum. croup. Tumor lien. acut. Nephrit. acut.	7	18	100	.	.	.	—	.	.	—
4.	K. T., 39 Tbc. pulm. chr.	15	41	100	.	.	.	—	.	.	—
5.	K. J., 51 Bronchit. putrid. Gangraen. pulm. circumscript.	15	17	100	.	.	.	+	.	.	Spärliche Colonien
6.	G. C., 40 Tbc. pulm. chr.	18	41	150	.	.	.	—	.	.	—
7.	K. A., 69 Encephalomalac., Stenos. ost. ven. sin. Dilat. cord. d. Infarctus ren.	7	17	120	.	.	.	—	.	.	—

Digitized by Google
Original from UNIVERSITY OF CALIFORNIA

8.	W. J., 46 Tbc. pulm. chr.	3	42	60	.	.	.	—	.	.	—
9.	P. J., 24 Tbc. pulm.	37	20	100	.	.	.	—	.	.	—
10.	B. C., 55 Peritonit. tbc. subacut Tbc. chr. glandul. lymph.	5	20	140	.	.	.	—	.	.	—
11.	C. B., 35 Tbc. pulm. Caries. vertebr.	8	40	140	.	.	.	—	.	.	—
12.	W. H., 52 Carc. uteri	12	42	150	.	B. coli .	.	B. coli —	.	.	—
	2. Injection in den Darm										
	a) Per rectum										
1.	Z. A., 35 Tbc. pulm.	5	19	100	.	.	.	—	.	.	Bact. coli aus dem Harn
2.	K. M., 21 Tbc. pulm.	14	17	100	.	.	.	—	.	.	Bact. coli: Periton.
3.	L. C., 27 Tbc. pulm.	27	18	100	.	.	.	—	.	.	Bact. coli: Periton.
4.	R. M., 65 Pneumon. croup. sin.; Tubercul. apic. utr. Insuff. valv. Aort. Endart. chron.	4	17	80	.	.	.	—	.	.	Bact. coli: Harn

Generated on 2019-07-09 19:40 GMT / http://hdl.handle.net/2027/uc1.b3743166
Public Domain in the United States, Google-digitized / http://www.hathitrust.org/access_use#pd-us-google
Digitized by Google
Original from UNIVERSITY OF CALIFORNIA

Generated on 2019-07-09 19:40 GMT / http://hdl.handle.net/2027/uc1.b3743166
Public Domain in the United States, Google-digitized / http://www.hathitrust.org/access_use#pd-us-google

Nummer des Falles	Name, Alter, Pathologisch-anatomische Diagnose	Intervall zwischen Exitus und Injection in Stunden	Intervall zwischen Injection und Section in Stunden	Quantum der injicirten Pyocyancultur in Cubikcentimetern	Culturergebniss: Herz	Leber	Galle	Harn	Darm	Peritoneum	Anmerkung
5.	L. J., 47 Phthis. pulm. utr. Ulc. tbc. intestini	21	23	200	—	—	—	—	+	.	Bac. Friedlaender: Leber » » u. Bact. coli: Darm Bact. coli: Harn
6.	J. C., 60 Tbc. serosarum	8	17	150	—	—	.	—	+	.	Bact. coli: Herz » » Leber
7.	M. A., 46 Pericardit. tbc. Pleurit. bil. Tbc. pulm. utr. Catarrh. ventricul.	14	16	300	—	—	—	—	+	.	Bact. coli (1 Colonie): Leber
	b) Per laparotomiam										Ort der Injection
1.	A. M., 35 Tbc. pulm. utr. Ulc. intestin. tbc.	24	18	300	—	—	—	—	+	.	Dick- und Dünndarmschlänge
2.	O. A., 80 Tbc. pulm.	27	18	150	—	.	+	—	+	.	Dünndarm
3.	N. J., 45 Tbc. pulm.	12	17	250	—	—	—	—	+	.	Dünndarm
4.	L. M., 28 Tbc. pulm. Tbc. ulcera intestin. Cystit.	16	25	200	—	—	—	—	—	Milz —	Dünndarm Staphyloc. aur.: Galle (1 Col.) » » Harn (») Bact. coli: Leber » » Darm

Digitized by Google
Original from UNIVERSITY OF CALIFORNIA

5.	R. J., 32 Phthis. pulm. Pleurit. obs. bilat. Concret cord.	29	24	200	—	—	—	—	+	.	Colon transvers
6.	K. P., 45 Carcin. uteri	7	19	150	—	+	+	.	+	.	Dünndarm
7.	W. R., 35 Tbc. pulm.	6	48	300	—	—	+	—	+	.	Dünndarm Bact. coli: Herz » » Leber
8.	K. J., 30 Phthis. pulm.	14	42	300	—	—	—	+	+	.	Dünndarm
9.	S. F., 37 Phthis. pulm. Pleurit. acut. Ulc. intest.	4½	48	300	—	—	.	+	+	.	Dünndarm Bact. coli: Darm Pericard.: negativ
10.	G. A., 28 Tbc. pulm. c. cavern.	18	18	300	—	—	—	—	+	.	Dünndarm
11.	F. A., 32 Phthis. pulm. Ascites	11	17	250	—	—	—	—	+	.	Dünndarm Bact. coli: Leber » » Harn
12.	J. F., 45 Tbc. pulm.	31	24	250	+	—	.	+	+	.	Dünndarm Bact. coli: Leber Ohne Assistenz obducirt. Verunreinigung?
13.	S. F., 38 Tbc. pulm.	18	41	400	—	—	—	—	+	.	Dünndarm Streptoc.: Herz » Leber Bact. coli: Galle

Generated on 2019-07-09 19:40 GMT / http://hdl.handle.net/2027/uc1.b3743166
Public Domain in the United States, Google-digitized / http://www.hathitrust.org/access_use#pd-us-google
Digitized by Google
Original from UNIVERSITY OF CALIFORNIA

Die Zahl dieser letzteren Versuche beträgt 13. Untersucht wurde meist Herz-, Leberblut, Galle, Harn, Darminhalt, in einem Falle Milzsaft, in einem Pericardialflüssigkeit. Es wurde das Vorhandensein von Pyocyaneus dreimal im Harn, einmal in der Leber und dreimal in der Galle constatirt. Nr. 12 ist der einzige Fall, bei welchem Pyocyan. aus dem Herzblut gezüchtet wurde; bei diesem muss jedoch bemerkt werden, dass ich ganz ohne Assistenz obducirte und es nicht ausgeschlossen ist, dass hier Verunreinigung vorliegt. Im Darminhalt wurde bis auf einen Fall, bei welchem Bact. coli aufging, stets der Pyocyan. nachgewiesen. An ein Zugrundegehen des injicirten Pyocyan. ist also nicht zu denken.

Nach diesen Befunden muss angenommen werden, dass eine rein postmortale Ueberwanderung von Bacterien aus dem Darm nach benachbarten Organen (Leber, Galle, Harnblase) erfolgen kann, dass aber eine Verbreitung nach dem Herzen oder grossen Kreislauf post mortem kaum vorkommt. Ueber die Wege, welche die Bacterien bei dieser postmortalen Wanderung einschlagen, gehen die Ansichten auseinander; sie ist möglich auf dem Wege der Lymph- oder Blutgefässe, es kann sich um ein Wachsthum per continuitatem z. B. in den Duct. choledochus und weitere Verbreitung in die Gallenblase und Leber handeln, es ist ferner ein actives Durchdringen von Organen durch bewegliche Bacterien post mortem erwiesen *(Birch-Hirschfeld)*. Eine sichere Entscheidung darüber bringen unsere Untersuchungen so wenig, wie die früherer Autoren. Die Ergebnisse unserer Leichen- und experimentellen Untersuchungen machen es wahrscheinlich, dass die bei Leichen erhobenen Bacterienbefunde zum grössten Theile einer intra vitam, eventuell in agone zu Stande gekommenen Infection ihr Entstehen verdanken und post mortem eine Vermehrung der vorhandenen Keime stattfindet. Wenn die bei Thierversuchen gewonnenen Resultate dafür sprechen, dass eine postmortale Wanderung von Bacterien in viel ausgedehnterem Masse vorkommt, so ist zu bedenken, dass erstens die Versuche an kleinen Thieren vorgenommen wurden, wo die locale Wanderung bereits Organe begreifen kann, welche beim Menschen entfernter liegen, und zweitens sich der Darm von Kaninchen und Mäusen anders verhalten könnte, als der menschliche, so dass die bei kleinen Thieren gefundenen Verhältnisse nicht ohne weiteres auf den Menschen übertragen werden können.

Zum Schluss ist es mir eine angenehme Pflicht, Herrn Professor *Paltauf*, sowie dessen Assistenten Dr. *Rudolf Kraus* für die Unterstützung bei der Arbeit meinen wärmsten Dank auszusprechen.

Digitized by Google
Original from UNIVERSITY OF CALIFORNIA
Generated on 2019-07-09 19:40 GMT / http://hdl.handle.net/2027/uc1.b3743166
Public Domain in the United States, Google-digitized / http://www.hathitrust.org/access_use#pd-us-google

(Aus der Prosectur der k. k. Krankenanstalt Rudolfstiftung in Wien [Prosector: Prof. Dr. R. Paltauf].)

Ein Fall von Adenocarcinom der Parotis.

Von

Dr. Robert Doerr,
k. und k. Oberarzt.

(Hiezu Tafel IV.)

Die Literatur der letzten zwei Jahrzehnte enthält nur sehr spärliche Mittheilungen über epitheliale Neubildungen der Parotis und Submaxillaris. In früherer Zeit allerdings schrieb man auch den bekannten Mischtumoren der Speicheldrüsen, welche die an Häufigkeit bei weitem überwiegende Geschwulstform dieses Organs repräsentiren, eine epitheliale Genese zu, gestützt auf das »epitheliale Aussehen« ihrer zelligen Elemente und die zum Theile drüsenähnliche Gruppirung derselben. Ueber die Histogenese dieser Tumoren sind wir jedoch zu wesentlich anderen Anschauungen gelangt, seit *Kaufmann*,[1]) *Capitano*,[2]) *Nasse*[3]) und namentlich *Volkmann*[4]) gezeigt haben, dass die in ein oft Knorpel- oder Schleimgewebe enthaltendes, bindegewebiges Stroma eingelagerten epitheloiden Zellmassen und drüsenähnlichen Zellschläuche der Mischgeschwülste von den Endothelien der Saftspalten und Lymphgefässe abzuleiten seien. Damit erschien diese Hauptgruppe der Speicheldrüsentumoren, wenn auch ihre Histogenese noch in manchen Punkten nicht völlig klar erscheint, doch mit Sicherheit von den epithelialen Neoplasmen geschieden und unter die Sarkome eingereiht.

Seither sind die »epithelialen« Tumoren der Speicheldrüsen und speciell der Parotis aus der Literatur verschwunden. Wie selten echte, epitheliale Parotistumoren im Vergleiche zu den endothelialen

[1]) Archiv für klinische Chirurgie, Bd. 26. 1881.
[2]) Giorn. med. Gl' Incurabili, VII. 1892.
[3]) Archiv für klinische Chirurgie, Bd. 44. 1892.
[4]) Deutsche Zeitschrift für Chirurgie, Bd. 41. 1895.

Digitized by Google
Original from UNIVERSITY OF CALIFORNIA
Generated on 2019-07-09 19:40 GMT / http://hdl.handle.net/2027/uc1.b3743166
Public Domain in the United States, Google-digitized / http://www.hathitrust.org/access_use#pd-us-google

gefunden werden, geht aus den schon citirten, umfassenderen Publicationen von *Nasse* und *Volkmann* hervor.

Nasse hat 40 Fälle untersucht und darunter nur 4 Adenome gesehen (seine beiden Parotiscarcinome können aus später noch anzuführenden Gründen nicht mitgezählt werden) und *Volkmann* konnte unter 29 sorgfältig bearbeiteten Parotistumoren kein einziges Adenom oder Carcinom nachweisen. Auch *Marchand* erklärt (bei *Volkmann* a. a. O.) die epithelialen Parotistumoren für äusserst seltene Geschwülste.

Diese Seltenheit echter epithelialer Neoplasmen der Parotis rechtfertigt die ausführliche Beschreibung einer Geschwulst, welche der Prosectur der k. k. Krankenanstalt Rudolfstiftung zur Untersuchung übersandt wurde.

Aus der Krankengeschichte, für deren Ueberlassung ich Herrn Primarius Dr. *Frank* zu grossem Danke verpflichtet bin, ist Folgendes zu entnehmen:

V. J., 36 Jahre alt, gibt an, dass er schon seit mehreren Jahren in der Parotisgegend nahe dem äusseren Gehörgange eine haselnussgrosse, nicht schmerzhafte Geschwulst habe. Seit einem halben Jahre soll dieselbe rasch bis zur Grösse eines Hühnereies gewachsen sein unter zeitweise auftretenden, stechenden Schmerzen. Auch bemerkte Patient seit längerer Zeit eine auf Druck schmerzhafte, circa haselnussgrosse Geschwulst am Vorderarm. (Dieselbe wurde gleichzeitig mit dem Parotistumor exstirpirt und erwies sich bei der mikroskopischen Untersuchung als ein reines Fibrom.)

Die Untersuchung des Patienten ergab über dem rechten Unterkieferwinkel und vor dem rechten Ohre eine fast hühnereigrosse Geschwulst, über welcher die Haut in Falten abhebbar und von normaler Beschaffenheit war. Der Tumor fühlte sich derb an, hatte eine höckerige Oberfläche und war gegen die Unterlage nicht verschieblich. Die submentalen und auricularen Lymphdrüsen waren geschwellt.

Am 29. Jänner 1899 wurde der Tumor in Chloroformnarkose exstirpirt, nach Spaltung der Haut durch einen 8 *cm* langen, halbkreisförmigen, mit der Concavität gegen das Ohr sehenden, vom oberen Ansatze des Ohres bis 1 *cm* unter das Ohrläppchen reichenden Schnitt. Die Fascie war innig mit dem Tumor verwachsen. Der Pes anserinus des Facialis musste fast frei präparirt werden, wurde aber geschont. Hautnaht, Drainage mit Guttaperchastreifchen, Verband.

3. Juni Patient geheilt entlassen.

Durch briefliche Anfrage wurde in Erfahrung gebracht, dass Patient bereits im August an einem Recidiv erkrankt war, jedoch einen neuerlichen operativen Eingriff verweigere.

Digitized by Google
Original from UNIVERSITY OF CALIFORNIA
Generated on 2019-07-09 19:40 GMT / http://hdl.handle.net/2027/uc1.b3743166
Public Domain in the United States, Google-digitized / http://www.hathitrust.org/access_use#pd-us-google

Das in toto in *Zenker*'scher Flüssigkeit fixirte und in Alkohol gehärtete Präparat wurde mir zur Untersuchung übergeben. Der grösste Längsdurchmesser des Tumors beträgt jetzt $5^1/_2$ *cm*, seine grösste Breite 4, seine grösste Dicke 2 *cm*. Er besitzt eine eiförmige, plattgedrückte Gestalt und eine unregelmässig höckerige Oberfläche, indem stellenweise, wo die Oberfläche mehr glatt erscheint, flache Wülste hervortreten, die scheinbar von einer bindegewebigen Kapsel überzogen sind, während gegen den schmäleren unteren Pol zu unregelmässig gestaltete, an dem conservirten Object durch ihre lichtere Färbung auffallende kleinere Höckerchen, die keinen Ueberzug mehr erkennen lassen, sichtbar sind. Neben diesem Haupttheil der Geschwulst, findet sich noch ein zweites, ungefähr haselnussgrosses Stück vor, welches wohl von dem unteren, etwas zerklüfteten Tumorpol bei der Operation abgetrennt wurde.

Ein Durchschnitt durch das Präparat zeigt, soweit eben Details am gehärteten Object noch erkennbar sind, makroskopisch folgende Verhältnisse:

Graue, etwas durchscheinende, faserige Septen von verschiedener Dicke grenzen rundliche, aus einer weisslichgrauen, mehr opaken Gewebsmasse bestehende Körner von einander ab, die auf einer im frischen Zustande angelegten Schnittfläche leicht prominiren. Diese Körner sind sehr verschieden gross: neben hirsekorngrossen und noch kleineren, finden sich solche, deren Durchmesser bis zu 8 *mm* beträgt, in welch letztere feine, von den Hauptsepten abzweigende und sich dann weiter verästelnde Bindegewebszüge einstrahlen. Die grösseren Körner entsprechen den an der Oberfläche vortretenden flachen Wülsten, der feinere wabenartige Bau dagegen den kleineren Höckerchen. Hie und da findet man central in den die grösseren Körner aufbauenden Gewebsmassen bis stecknadelkopfgrosse Hohlräume, deren am gehärteten Object krümmeliger Inhalt leicht ausfällt. Theils in den Körnern, theils in den dickeren Bindegewebssepten sieht man stellenweise rostbraun gefärbte, theils gegen die Umgebung scharf abgegrenzte, theils mehr diffuse, Hämorrhagien entsprechende Herde. In manchen Partien des Tumors fliessen die Bindegewebssepta zu derberen, etwas transparenteren, mächtigen Zügen zusammen, in welchen das freie Auge nur spärliche und sehr kleine Parenchyminseln zu erkennen vermag.

Zur mikroskopischen Untersuchung wurden verschiedene Antheile des Tumors gewählt, in Celloidin eingebettet und in Schnitte zerlegt, die theils mit Hämalaun-Eosin, theils mit Thionin, theils nach *van Gieson* gefärbt wurden.

Digitized by Google
Original from UNIVERSITY OF CALIFORNIA
Generated on 2019-07-09 19:40 GMT / http://hdl.handle.net/2027/uc1.b3743166
Public Domain in the United States, Google-digitized / http://www.hathitrust.org/access_use#pd-us-google

Bei der histologischen Untersuchung des früher erwähnten, von dem Hauptantheile des Tumors getrennten Gewebsstückes zeigt sich an dem einen Rande ein in losem Zusammenhang mit demselben stehender Anhang, der durchwegs aus normalem Parotisgewebe besteht, indem sich hier in ein bindegewebiges Stroma eingelagert und zu kleinen Acinis angeordnet Zellen finden, die ein reichliches, fein vacuolisirtes und daher meist nur auf ein zartes, fädiges Gerüste beschränktes Protoplasma und einen kleinen, mit Hämalaun intensiv gefärbten, runden, basalgelagerten Kern aufweisen. In der Mehrzahl der Acini, die von 6—9 Zellen gebildet werden, sieht man central ein kleineres oder grösseres Lumen. An jenen Stellen, an denen das Lumen grösser und daher deutlicher sichtbar ist, erscheinen die Zellen kleiner, mehr cubisch, das Protoplasma nicht so schaumig, wie früher erwähnt, sondern mehr homogen und mit Eosin gut gefärbt. Zahlreich finden sich ferner zwischen Gruppen von Acinis Durchschnitte von Gängen, die von einer einfachen Lage hoher, cubischer Zellen mit breitem, gut gefärbtem Protoplasma und einem central gelegenen, etwas blassen, runden Kern ausgekleidet sind und den Beginn von Ausführungsgängen darstellen; ihre Umgebung bilden breitere Züge des bindegewebigen Stromas, während in die Drüsenläppchen nur feinste Bindegewebssepta einstrahlen.

Bei der Untersuchung der bereits dem Neugebilde angehörenden Partie des isolirten Knotens sowie des grossen Tumorantheiles zeigen sich sehr wechselnde Bilder.

Was zunächst den ersteren anlangt, so zeigt er in der dem oben beschriebenen Anhang gegenüberliegenden Randpartie eine grössere Zone vollkommen normalen Parotisgewebes, welche ganz den eben beschriebenen Aufbau besitzt. In den hier angrenzenden Partien — sowie auch sonst im Tumor — finden sich vereinzelt noch dem normalen Parotisgewebe entsprechende Acini neben Gewebstheilen, in welchen die acinöse Zeichnung nicht mehr deutlich ausgesprochen ist, vielmehr der Aufbau ein grob alveolärer wird.

In solchen Alveolen sieht man dann meist peripher, den umgrenzenden, derberen Bindegewebssepten anliegend, doch bisweilen, wenn auch seltener, central Zellen, die nach Form, Grösse und tinctoriellem Verhalten des Protoplasmas und des Kernes vollkommen den geschilderten normalen Parotiselementen entsprechen. Unmittelbar daneben finden sich in denselben Alveolen jedoch auch Zellen, welche die gleiche Grösse aufweisen wie die Parotiszellen, deren Protoplasma jedoch eine bedeutend intensivere Eosinfärbung annimmt, dabei bisweilen feinkörnig erscheint, und deren längsovale bis runde Kerne

Digitized by Google
Original from UNIVERSITY OF CALIFORNIA
Generated on 2019-07-09 19:40 GMT / http://hdl.handle.net/2027/uc1.b3743166
Public Domain in the United States, Google-digitized / http://www.hathitrust.org/access_use#pd-us-google

sich durch ihre Grösse und geringe Tingibilität, sowie durch ihre deutlich erkennbaren, zahlreichen Kernkörperchen von den normalen Parotiselementen unterscheiden. Je nach der Anordnung dieser Zellen erscheinen sie bald mehr plattgedrückt, bald rundlich oder polygonal. An manchen Stellen der Präparate kann man solche Zellen mitten unter den, einen Acinus begrenzenden normalen Parotiszellen erkennen, an anderen Stellen wiederum sind sie selbst zu kleinen Acinis angeordnet, in deren Lumen man mit Eosin intensiv roth gefärbte, schollige Massen sieht, die Secret zu entsprechen scheinen, bei Thioninfärbung jedoch keine Schleimreaction erkennen lassen, vielleicht wegen der hiezu wenig geeigneten Fixirung in einer Essigsäure enthaltenden Sublimatlösung, welche die Thioninreaction erfahrungsgemäss oft misslingen lässt. Wieder an anderen Stellen bilden die beschriebenen Zellen die fast ausschliessliche Zusammensetzung grösserer und kleinerer Alveolen, und man sieht nur noch ab und zu zwischen den aus ihnen bestehenden Strängen einzelnstehende Drüsenacini, die noch normalem Parotisgewebe angehören. Von den Kernen dieser Zellen wäre noch zu bemerken, dass an vielen mitotische Figuren sichtbar sind, die grösstentheils dem normalen Typus anzugehören scheinen; nur ganz vereinzelt finden sich pluripolare Mitosen.

Genau die gleichen Verhältnisse, wie der bisher beschriebene isolirte Knoten, ergibt auch die Untersuchung des grösseren Tumorantheiles. Auch hier finden sich an den verschiedensten Stellen Herde, wo neben Zellen, die vollkommen den Typus normaler Parotiszellen an sich tragen, innerhalb derselben Alveole, ja oft sogar innerhalb desselben Acinus Zellen von der früher geschilderten Beschaffenheit auftreten. In beiden Geschwulsttheilen, besonders aber in dem grösseren, finden sich dann wiederum kleinere und grössere Zellnester und Stränge, die ausschliesslich aus den erwähnten Zellen sich zusammensetzen und bisweilen noch eine acinöse Zeichnung erkennen lassen, meist aber unregelmässig angeordnet erscheinen. Herdweise zeigt neben diesen Bildern insbesondere der grössere Tumor auch grössere Hohlräume oder längsgetroffene Spalträume, die von hohen, cylindrischen Zellen mit bald intensiv gefärbtem, bald hellerem Protoplasma und grossen, blassblau gefärbten, meist basalständigen Kernen ausgekleidet sind. In solchen Hohlräumen finden sich frei im Lumen liegend oft einkernige Leucocyten und rothe, zum Theil ausgelaugte Blutkörperchen. Der auskleidende Zellbelag ist grösstentheils einschichtig, bisweilen wohl auch mehrschichtig. Wo die Tumorzellen grössere Nester bilden, finden sich stellenweise Hohlräume, bisweilen von recht beträchtlicher Ausdehnung, die sich scharf gegen das umliegende zum Theil zu

Digitized by Google
Original from UNIVERSITY OF CALIFORNIA
Generated on 2019-07-09 19:40 GMT / http://hdl.handle.net/2027/uc1.b3743166
Public Domain in the United States, Google-digitized / http://www.hathitrust.org/access_use#pd-us-google

Acinis geordnete Tumorgewebe abgrenzen. Sie sind erfüllt von feinkörnig geronnenem, vereinzelte Zellkerne und Zellschatten enthaltendem Secret. Wandständig findet man hie und da abgeplattete Zellen, die stellenweise noch regelmässig nebeneinander gelagert sind und Resten eines Epithelbelages zu entsprechen scheinen.

Das Stroma des Tumors stellt ein ziemlich derbes und kernarmes Bindegewebe dar, das stellenweise zu breiteren Zügen angeordnet ist und in solchen die gröberen Lappen von einander trennt, um sich sodann in Form von schmäleren Zügen zwischen die einzelnen kleineren Läppchen hineinzuerstrecken. Dort, wo die Zellen in Form grösserer Alveolen angeordnet sind, lassen sich nur ab und zu vereinzelte Bindegewebsfäserchen im Inneren derselben nachweisen, die dann die Basis kleinerer Acini zu bilden scheinen.

Stellenweise sind auch kleinere Läppchen durch derbere Bindegewebszüge abgegrenzt. In einzelnen Partien des Tumors erreicht das Bindegewebe eine ganz ausserordentliche Mächtigkeit; es ist dann fast vollkommen kernlos, färbt sich mit Hämalaun-Eosin bläulich-rosa, nach *van Gieson* intensiv roth und sieht wie hyalin verändert aus. An solchen Stellen finden sich nur noch ab und zu vereinzelte Inseln von Tumorgewebe. — An einigen Orten enthält das Stroma vereinzelte kleinere Hämorrhagien. An den verschiedensten Stellen des Tumors sieht man in dem bindegewebigen Stroma kleinere und grössere Anhäufungen lymphoider Zellen, die bald runde, scharf begrenzte Herde darstellen, bald aber in Form unregelmässig begrenzter, langgestreckter Züge dem Verlaufe des Bindegewebes zwischen den einzelnen Läppchen folgen und in ihrem Inneren ein zartes Reticulum erkennen lassen, in das kleine, einkernige Lymphocyten mit äusserst schmalem, meist gar nicht nachweisbarem Protoplasmasaume eingelagert sind.

Die Bindegewebssepten enthalten endlich Querschnitte von Arterien mit leicht gequollenem Endothel und von grösseren Venen.

Im Inneren der grösseren und kleineren Läppchen finden sich zahlreiche Capillaren, die an den früher beschriebenen Stellen, wo die Tumorzellen cylindrische Hohlräume auskleiden, die äussere Begrenzung derselben bilden, so dass die Zellen scheinbar einen Mantel um die Gefässe bilden.

Aus dem mitgetheilten Befunde ergibt sich, dass wir in dem untersuchten Tumor neben Parotisgewebe von vollkommen normalem Aufbau einen allmäligen Uebergang der Drüsenzellen in Elemente finden, die sich durch ihre Form und Grösse, durch Gestalt und Färbbarkeit der Kerne und des Protoplasmas, durch das Auftreten

Digitized by Google
Original from UNIVERSITY OF CALIFORNIA
Generated on 2019-07-09 19:41 GMT / http://hdl.handle.net/2027/uc1.b3743166
Public Domain in the United States, Google-digitized / http://www.hathitrust.org/access_use#pd-us-google

atypischer Mitosen, endlich durch die Art ihres Wachsthums und ihre Gruppirung von der Norm wesentlich unterscheiden und wohl junge Tumorzellen darstellen. Es sind das die Zellen, deren Protoplasma feinkörnig und mit Eosin intensiv gefärbt ist, und deren Kern durch seine ovale Form, seine bedeutende Grösse, geringe Tingibilität, durch die deutlichen Kernkörperchen und das Auftreten von pluripolaren Mitosen charakterisirt ist. Während an einzelnen Stellen diese Elemente zwischen normalen Parotiszellen beobachtet werden können, bilden sie an anderen Stellen schon die Hauptmasse kleinerer Läppchen, um endlich wieder in anderen Partien in Form grosser, zusammenhängender Nester und Stränge den charakteristischen Bestandtheil einer malignen Proliferation zu bilden. Je nach der Anordnung und der Zahl dieser Zellen ist die Form derselben eine verschiedene, indem sie dort, wo sie mehr gedrängt auftreten, plattgedrückt erscheinen, dagegen dort, wo sie in geringer Zahl vorhanden sind, cubische bis cylindrische Form zeigen. Es ergibt sich also aus dem Mitgetheilten, nicht weniger aus dem Umstande, dass die Geschwulstzellen mit den Drüsenzellen vollständig übereinstimmen und sich zunächst zu Acinis anordnen, ähnlich wie in der Parotis, um dann die verschiedensten Zellgruppirungen zu bilden, endlich aus der Thatsache, dass ein und derselbe Acinus solche Zellen neben den Parotiszellen gleichenden enthält, dass wir es hier mit einer Geschwulst zu thun haben, die aus dem normalen Parotisgewebe hervorgegangen ist, die aber nach dem an anderen Stellen deutlich atypischen Wachsthum, wie auch nach dem klinischen Verlaufe zu den bösartigen gezählt werden muss und zur Diagnose eines Adenocarcinoms der Parotis berechtigt.

Der Befund von Uebergangsformen ist von besonderer Wichtigkeit, da ja beispielsweise *Volkmann* nachdrücklich hervorhebt, dass Gruppirung zu drüsenähnlichen Verbänden in Parotistumoren zweifellos endothelialer Natur hervortreten kann, wofür er in seiner Zusammenstellung von 29 Parotisgeschwülsten mehrere Beispiele anführt (vgl. Fall IX, XXVIII etc.).

Dieser »epitheliale« Aufbau war ja auch die Ursache, dass zahlreiche gewiss endotheliale Geschwülste als tumeurs mixtes, als Chondroadenome, Chondrocarcinome oder gar als Hypertrophien bezeichnet wurden und von französischen Autoren noch heute so bezeichnet werden.

In keinem dieser Fälle gelang es aber, den Uebergang normalen Parotis- in Tumorgewebe nachzuweisen: andererseits fanden sich stets solche Zellformen und Gruppirungen, welche eben den Schluss auf

Digitized by Google
Original from UNIVERSITY OF CALIFORNIA
Generated on 2019-07-09 19:41 GMT / http://hdl.handle.net/2027/uc1.b3743166
Public Domain in the United States, Google-digitized / http://www.hathitrust.org/access_use#pd-us-google

die endotheliale Natur der betreffenden Tumoren gestatteten, nämlich der Uebergang der drüsenähnlichen Zellcomplexe in spindelige, strangförmig angeordnete, zwischen die Fascikel des fibrillären Bindegewebes eingelagerte Elemente, deren Entstehung aus wuchernden Saftspalten-Endothelien verfolgt werden konnte. Solche Bilder, die auf eine endotheliale Genese hindeuten würden, fehlen, wie kaum betont zu werden braucht, im beschriebenen Tumor vollständig.

Das Stroma besteht aus fibrillärem, stellenweise sclerosirtem Bindegewebe, zeigt nirgends, wie das in den endothelialen Parotistumoren meist der Fall ist, Reste eines Schleim- oder Knorpelgewebes, und nirgends Proliferationserscheinungen an den interfasciculären Endothelien.

Eine Durchsicht der Literatur der Parotistumoren weist nur eine geringe Zahl echt epithelialer Geschwülste auf.

Zu den wirklich epithelialen Geschwülsten wären vor Allem die vier Fälle von *Nasse* (a. a. O.) zu zählen, die er als Adenome bezeichnet. Die histologische Beschreibung ist allerdings etwas kurz gehalten. Im Falle I wird aber der drüsenähnliche Bau, die Abtheilung in grössere Acini und innerhalb dieser in Schläuche und Alveolen, die ausserordentliche Aehnlichkeit der Tumorzellen mit normalen Parotiselementen und endlich das Vorhandensein einer Membrana propria an den kleineren Alveolen hervorgehoben. Dies und die beigefügte Abbildung lassen wohl kaum einen Zweifel zu, dass *Nasse* hier wirklich ein Adenom vor sich gehabt hat. Fall II wird als »ganz ähnlich« dem Fall I bezeichnet; auch hier ist eine Abbildung beigefügt. Fall III und IV sind nicht illustrirt; allein auch bei diesen Geschwülsten wird die Aehnlichkeit der Tumorzellen mit Parotisdrüsenzellen betont, ihre Gruppirung zu grösseren, secreterfüllten oder kleineren Alveolen, welch' letztere eine Membrana propria erkennen liessen. Schon der letztere Befund macht es in hohem Grade wahrscheinlich, dass auch die beiden letzten Fälle Adenome waren. Von besonderer Wichtigkeit ist für den uns vorliegenden Tumor *Nasse's* Fall I wegen der grossen Aehnlichkeit, die, nach der beigefügten Abbildung zu schliessen, der *Nasse*'sche Tumor mit jenen Theilen des von uns untersuchten aufwies, welche im Bau vom normalen Parotisgewebe nur wenig abweichen.

Es wäre ja auch für unseren Fall naheliegend, anzunehmen, dass es in demselben zu einer Wucherung der Drüsensubstanz gekommen ist, die jedoch in verschiedenen Antheilen alsbald einen atypischen Charakter angenommen hat.

Die allmäligen Uebergänge der dem normalen Parotisgewebe gleichenden Tumorpartien in stärker abweichende, aber noch zum Theil

Digitized by Google
Original from UNIVERSITY OF CALIFORNIA
Generated on 2019-07-09 19:41 GMT / http://hdl.handle.net/2027/uc1.b3743166
Public Domain in the United States, Google-digitized / http://www.hathitrust.org/access_use#pd-us-google

drüsig gebaute, und endlich in solche, in welchen die Tendenz der Zellen zur Bildung typischer Verbände fast ganz zurücktritt, würden für eine solche Annahme sprechen, mit der übrigens auch der klinische Verlauf nicht in Widerspruch steht, da der Tumor längere Zeit bestand, ehe ein schnelleres Wachsthum eintrat.

Die zwei Parotiscarcinome, die *Nasse* bringt, sind dagegen zweifelhaft, wie auch *Volkmann* dieselben nicht anerkennt; der erste Fall wird nur in wenigen Worten als alveolär gebaute, melanotische Neubildung beschrieben, der zweite ebenso kurz als alveolärer Tumor bezeichnet; »die Grenze gegen das Parotisgewebe ist (in Fall II) mikroskopisch deutlich, der Uebergang der Drüsenepithelien in Carcinomzellen daher nicht zu finden«.

Volkmann hat unter 29 Tumoren der Parotis keinen einzigen epithelialen gesehen. Nur von der Submaxillardrüse ging ein von ihm als Carcinom bezeichneter Tumor aus, der uns hier weniger interessirt, ebensowenig wie die zwei ebenfalls von der Submaxillaris ausgehenden Tumoren *Löwenbach's* (Virchow's Archiv, Bd. CL).

Vor Kurzem hat dagegen *Hinsberg*[1]) neun Fälle von Parotis- und verwandten Geschwülsten publicirt, für welche er eine epitheliale Genese in Anspruch nimmt. Die meisten dieser Fälle gehören zu den bekannten endothelialen Mischtumoren, und setzt sich damit *Hinsberg* mit der gangbaren Auffassung der deutschen Autoren in Gegensatz. Angelehnt an französische Forscher (*Malassez* etc.), sucht er überhaupt alle Mischtumoren der Speicheldrüsen, speciell der Parotis, von Epithelien herzuleiten, und zwar von versprengten Keimen der embryonalen Parotis- und Trommelfellanlage.

Darüber dürfte nun wohl kein Zweifel bestehen, dass diese der Parotis und den Speicheldrüsen überhaupt charakteristischen Tumoren embryonalen Keimabsprengungen im Sinne *Cohnheim's*[2]) ihre Entstehung verdanken, wodurch allein das so häufige knorpelige Grundgewebe derselben seine Erklärung findet; darin hat *Hinsberg* vollkommen recht. Man könnte sogar so weit gehen, diese Tumoren überhaupt als solide branchiogene Tumoren oder branchiogene Mischgeschwülste zu bezeichnen, denn sie finden sich in der ganzen Gegend von der Nase bis zum Halse, Gaumen und Rachen; manche in der Literatur beschriebene Chondro-Endotheliome oder Chondro-Angiosarkome der Haut gehören hierher.

[1]) Deutsche Zeitschrift für Chirurgie, Bd. LI.

[2]) Dr. *R. Paltauf*, Ueber Geschwülste der Glandula carotica. Ziegler's Beiträge, Bd. XI, S. 273.

Digitized by Google
Original from UNIVERSITY OF CALIFORNIA
Generated on 2019-07-09 19:41 GMT / http://hdl.handle.net/2027/uc1.b3743166
Public Domain in the United States, Google-digitized / http://www.hathitrust.org/access_use#pd-us-google

Darin dürfte aber *Hinsberg* zu weit gegangen sein, wenn er den ebenfalls zu extremen Satz *Volkmann's*, dass in diesen Geschwülsten nie Epithelzellen vorkämen, dahin umkehrt, dass in diesen Geschwülsten alle jene eigenthümliche Gänge und drüsenähnliche Bildungen zusammensetzenden Elemente Epithelien seien. Abgesehen von dem in einzelnen Fällen bestehenden Zusammenhang dieser Zellcomplexe mit Gefässen (daher *Kolaczek's* Angiosarkom), sprechen die Recidiven und die allerdings nicht häufigen malignen Variationen dieser Tumoren, welche sarkomatöser Natur sind, gegen ihre epitheliale Abstammung. Es kann hier die Frage unmöglich weiter erörtert werden, ob durch die Argumentationen *Hinsberg's* der effective Beweis für die epitheliale Provenienz der Mischtumoren erbracht wurde. Kaum dürfte durch dieselben der an der Hand eines sehr grossen Materials geführte Nachweis, dass diese Geschwülste von Endothelien abzuleiten sind, in seiner allgemeinen Giltigkeit erschüttert worden sein.

Nur den Fall VI, dessen exquisite Drüsenstructur gleichfalls als beweisendes Moment für die epitheliale Provenienz der Mischtumoren ins Treffen geführt wird, muss ich hier besonders erwähnen. Ich halte denselben für ein Analogon meines Falles, für ein Adenocarcinom der Parotis, der gar nicht unter die von *Volkmann* so eingehend beschriebenen Geschwülste eingereiht werden darf, daher auch nichts gegen *Volkmann* und alle jene, welche die von ihm untersuchten Neubildungen für bindegewebige halten, beweist.

Es sei gestattet, hier einige wesentliche Punkte aus der *Hinsberg*'schen Beschreibung, welche ebenso wie die beigegebene Abbildung eine auffällige Aehnlichkeit mit unserem Falle zeigt, zu citiren.

»Mikroskopisch erhält man zunächst den Eindruck eines Organs von drüsigem Habitus. Genau wie bei der normalen Parotis sieht man zunächst grössere Bindegewebssepten, die eine Anzahl zellerfüllter kleinerer Hohlräume zu einem grösseren Verbande vereinigen, etwa von der Grösse eines Parotisläppchens. Der Inhalt des durch die Septen gebildeten Alveolensystems besteht zunächst, ganz allgemein gesagt, aus Epithelien. Diese gleichen so genau in Form und Grösse denen der normalen Parotis, dass man auf den ersten Blick nicht weiss, ob man normale Drüse oder Tumor vor sich hat. In den kleinsten Complexen liegt in der Regel Zelle an Zelle ohne bestimmte Anordnung, die äusserste Schicht, die dem Stroma unmittelbar aufsitzt, ist aber regelmässig cylindrisch, die den übrigen Raum ausfüllenden Zellen sind polyedrisch. In etwas grösseren Complexen treten dann zunächst dünne Septen dritter Ordnung auf. Bisweilen sitzen nun die

Digitized by Google
Original from UNIVERSITY OF CALIFORNIA
Generated on 2019-07-09 19:41 GMT / http://hdl.handle.net/2027/uc1.b3743166
Public Domain in the United States, Google-digitized / http://www.hathitrust.org/access_use#pd-us-google

epitheloiden Zellen der Gefässwand regelmässig als Cylinderzellen angeordnet auf.«

Auch in dieser Geschwulst fehlte Schleim- oder Knorpelgewebe vollständig, das Stroma bestand einfach aus fibrillärem Bindegewebe. An den Zellen waren vielfach deutliche Secretionserscheinungen sichtbar, kurz der Fall glich dem unseren vollständig, bis auf den Nachweis des Ueberganges in normale Parotis. Diesen Uebergang konnte *Hinsberg* nicht sehen, sondern nur ein blosses Hineinwuchern des auch von ihm als Carcinom angesprochenen Tumors in das normale Drüsengewebe, das sich dabei vollständig passiv verhielt und nur Erscheinungen von Atrophie und kleinzellige Infiltration darbot. Allein es hält oft sehr schwer, bei weit entwickelten Tumoren den Ausgangspunkt zu eruiren, und manchmal ist es überhaupt unmöglich, denselben aufzufinden, so dass ich nicht anstehe, den *Hinsberg*'schen Fall VI in eine Parallele mit dem beschriebenen zu setzen.

Doch ist in seinem Falle ebensowenig wie in allen den bisher publicirten der sichere Nachweis der Entstehung der Tumorzellen aus den Elementen der normalen Parotis erbracht worden, was uns in unserem Falle, wie sich aus der Beschreibung und Abbildung wohl mit Sicherheit ergibt, gelungen ist. Wir sind also berechtigt, unter den Parotistumoren neben den weitaus häufigeren Mischgeschwülsten (gleichbedeutend mit *Kolaczek's* Angiosarkomen, mit Chondroendotheliomen, Cholesteatomen der Parotis) eine zweite Gruppe bedeutend seltener Neubildungen zu unterscheiden, welche die echten Adenome und Adenocarcinome enthält.

Es sei mir gestattet, Herrn Prof. *R. Paltauf* auch an diesem Orte für die Ueberlassung des Materials und die Durchsicht dieser Arbeit meinen Dank abzustatten.

Digitized by Google
Original from UNIVERSITY OF CALIFORNIA
Generated on 2019-07-09 19:41 GMT / http://hdl.handle.net/2027/uc1.b3743166
Public Domain in the United States, Google-digitized / http://www.hathitrust.org/access_use#pd-us-google

Generated on 2019-07-09 19:41 GMT / http://hdl.handle.net/2027/uc1.b3743166
Public Domain in the United States, Google-digitized / http://www.hathitrust.org/access_use#pd-us-google
Digitized by Google
Original from
UNIVERSITY OF CALIFORNIA

(Aus dem pathologisch-bacteriologischen Institute der k. k. Krankenanstalt „Rudolfstiftung" in Wien [Leiter: Prof. R. Paltauf]).

Ueber Nervenzellenveränderungen.

Von

Dr. Hugo Marcus.

(Hiezu Tafel V und VI.)

Die *Nissl*'sche Methode der Färbung der Nervenzellen liess erwarten, dass es mittelst derselben gelinge, jenen Veränderungen nachzugehen, welche trotz schwerer nervöser Störungen bisher gar nicht oder nur vage und wenig darstellbar waren, und eröffnete so der histologischen Erforschung ein neues und weites Feld.

Diese Hoffnung schien nicht nur erfüllt, sondern sogar übertroffen zu sein durch die Angaben, dass mittelst der Methode nicht nur bisher unbekannte, sondern für eine Reihe von Schädigungen sogar charakteristische Veränderungen zu erweisen seien, ja man fühlte sich tief in die Kenntniss der feinsten Vorgänge, nicht nur krankhafter, sondern auch physiologischer Art in den Nervenzellen (Ruhe- und Reizzustand) eingedrungen.

Darüber, sowie auch über die Rolle, welche die morphologischen Veränderungen der chromatischen Substanz bei verschiedenen Einwirkungen, namentlich den so häufig mit nervösen Schädigungen verlaufenden Toxikosen, bacteriellen sowohl als anderen, spielen, liegen in der Literatur zahlreiche, häufig differente, überdies noch nicht genügend nachgeprüfte Angaben vor.

Es erschien daher zweckmässig, an einem grösseren, verschiedene Krankheitsprocesse umfassenden Materiale neuerliche Untersuchungen anzustellen und sowohl die Morphologie der Veränderungen der chromatischen Substanz als ihre Bedeutung zu studiren. In Analogie mit den früheren Untersuchungen wurden sowohl infectiös-toxische Processe als auch durch physikalisch-chemische Einwirkungen hervorgerufene Läsionen untersucht; dadurch konnte gleichzeitig auch der Frage nach specifischen Veränderungen bei den jeweiligen Schädi-

Digitized by Google
Original from UNIVERSITY OF CALIFORNIA
Generated on 2019-07-09 19:41 GMT / http://hdl.handle.net/2027/uc1.b3743166
Public Domain in the United States, Google-digitized / http://www.hathitrust.org/access_use#pd-us-google

gungen nahegetreten werden. Ferner wurde die grösste Mehrzahl der Schädigungen an ein und derselben Thierart (Meerschweinchen) studirt und blos als Correlat die eine oder andere bei anderen Thieren (Pferd, Kaninchen), so auch beim Menschen untersucht.

Endlich wäre auch noch hervorzuheben, dass ich mich einer modificirten Methode bediente, welche, wie sich aus den Ergebnissen herausstellen dürfte, nicht unwesentlich für die Auffassung der Natur der *Nissl*'schen Körperchen und damit auch der Structur der Nervenzelle sein dürfte.

Von der ursprünglichen *Nissl*'schen Methode wurde schon frühzeitig vielfach abgegangen. Es haften ihr nämlich, abgesehen von ihrer Umständlichkeit, die das Behandeln jedes einzelnen Schnittes erheischt, das Serienschneiden erschwert, noch gewisse färbetechnische Schwierigkeiten, wie das Rollen der bis zum Blasenspringen der Färbeflüssigkeit erhitzten Schnitte, ungleichmässige Differenzirung etc. in ganz unmotivirter Weise an, da die Forscher bei verschiedenster Härtung (nebst Alkohol, Sublimat, Salpetersäure etc., selbst Chromsalzen [s. u.]) mit den verschiedensten basischen Anilinfarben bei ganz gewöhnlicher Färbung und einfacher Differenzirung in Alkohol zu gleichen Resultaten gekommen sind. So verwendete ich Formol. Aus den letzten drei Jahren finden sich mehrfache Angaben über seine Verwendung, so von *Reimer, Henry Marcus, Gudden, Alessandro Marina, J. v. Scarpaletti* und *Berger*.

Die Combination Formolhärtung und Färbung mit Methylenblau wurde zuerst von *Rossolimo* und *Murawjeff* angegeben. Allerdings haben sie dieselbe nur zur Darstellung von Nervenveränderungen benützt und geben nur nebenbei an, dass sie auch zur Darstellung der Nervenzellenstructur brauchbar sei, und dieselben Resultate ergäbe wie die übrigen Methoden.

Die im Vergleich mit meinen Befunden so interessanten Ergebnisse bei Botulismus *van Ermengen's,* der mit einer Alkohol-Formolmischung härtet und mit polychromem Methylenblau färbt, sind später ausführlich citirt.

Die von mir angewendete Methode war folgende:

Reimer, sowie die Folgenden: Neurol. Centralblatt. Nr. 16, 17.

Berger, Vorderhornzellen des Rückenmarkes bei Dem. paral. Monatsschrift f. Psych. u. Neur. Heft 3, 1898.

Rossolimo u. *Murawjeff*, Formolmethylenblaubehandlung zur Darstellung von Nervenveränderungen. Neurol. Centralbl. 1898.

v. Ermengen, Botulismus; Travail du Laboratoire d'Hygiene et de Bacteriologie de l'Université de Gand. Neurol. Centralbl. Nr. 16. 1897.

Digitized by Google
Original from UNIVERSITY OF CALIFORNIA
Generated on 2019-07-09 19:41 GMT / http://hdl.handle.net/2027/uc1.b3743166
Public Domain in the United States, Google-digitized / http://www.hathitrust.org/access_use#pd-us-google

1. Härtung von Theilen der Objecte in 96%igem Alkohol *(Nissl)* von anderen Theilen in 4%igem Formol 3—4 Tage.[1])

2. Uebertragen der Formolpräparate in 70%igen Alkohol.

3. Uebertragen beider in absoluten Alkohol.

4. Einbettung durch Chloroform-Alkohol (circa 4 Stunden), Chloroform-Paraffin (6 Stunden), in Paraffin (circa 8 Stunden).

5. Schneiden in Serien von circa 3—4 μ Schnittdicke, Ausbreiten der Bänder auf warmem Wasser, Auffangen derselben mit den gereinigten Objectträgern, Aufkleben mittelst der Wassermethode, Entfernen des Paraffins mittelst Xylol, Aufbewahrung in 95%igem Alkohol:

6. Färbung.

a) Uebertragen der Schnitte auf eine Viertelstunde in polychromes Methylenblau *(Unna)*.

b) Gründliches Auswässern.

c) Differenziren in stark verdünnter Glycerinäthermischung, bis eine Farbwolke weggeht, sodann in

d) absolutem Alkohol, so lange Farbe weggeht.

e) Aufhellen in Bergamottöl.

f) Prüfung der Differenzirung bei schwacher Vergrösserung.

g) Eventuell Wiederholung von *d) c) d) e)*.

Diese Färbung habe ich unabhängig von den Angaben von *Luithlen* und *Sorgo* (Zur Färbung der Ganglienzellen. Neurol. Centralblatt. Nr. 17, 1898) schon mehrere Monate zuvor angewendet. Mir scheint der Vorzug der Methode vor Allem in der beinahe vollständigen Entfärbung der Grundsubstanz der Zellen zu liegen, wodurch sehr scharfe Bilder der chromatischen Substanz erzielt werden, gegenüber jenen bei einfacher Differenzirung durch Alkohol, welche eine diffuse Mitfärbung der Grundsubstanz bedingt und dadurch Unschärfe der Schollen erzeugt. Dagegen möchte ich auf den Vorzug, den die genannten Autoren ihrer Methode beilegen, nämlich an Präparaten aus *Müller*'scher Lösung die Darstellung der *Nissl*'schen Structuren zu gestatten, kein allzu grosses Gewicht legen. Denn abgesehen davon, dass dieses Verhalten einerseits schon bei *de Quersain* (loco cit.), der ausserdem eine Reihe von Autoren mit diesbezüglichen Angaben nennt, zu finden ist, führt derselbe auch eine Anzahl von Forschern an, die bei Chromsalzhärtungen künstliche Vacuolisirung angeben.[2])

---

[1]) An mehreren Präparaten habe ich die Härtung auch in 1%igem Formol versucht, konnte aber keine Abweichung der Structur von in 4%iger Formollösung gehärteten Controlpräparaten entdecken.

[2]) Während des Niederschreibens dieser Arbeit habe ich an mehreren menschlichen Rückenmarken, die ich in Formol, Alkohol und *Müller*'scher

Digitized by Google
Original from UNIVERSITY OF CALIFORNIA
Generated on 2019-07-09 19:41 GMT / http://hdl.handle.net/2027/uc1.b3743166
Public Domain in the United States, Google-digitized / http://www.hathitrust.org/access_use#pd-us-google

Wie bereits erwähnt, wurde der systematische Theil meiner Untersuchungen nun, um möglichst exacte Vergleichsobjecte zu besitzen, an einer Thierart — dem Meerschweinchen — ausgeführt.

Verwendet wurden ausschliesslich 250—300 *g* schwere Thiere.

Bei dem derzeitigen rudimentären Stande der Nervenzellentopographie beschränkte ich mich auch aus dem obgenannten Grunde

1. auf die Verarbeitung und den Vergleich der Hals- und Lendenmarksanschwellung des Rückenmarks,

2. berücksichtigte ich vornehmlich die im lateralen, vorderen Quadranten gelegenen, somatochromen, multipolaren Ganglienzellen.

Den Ausgangspunkt bildete zunächst die genaue Untersuchung normaler Zellen bei Formol- und bei Alkoholhärtung[1]) des nach *Nissl* sogenannten Nervenzellenäquivalentes, welches *Nissl* in der Weise definirt, »dass es das erfahrungsgemäss sich mit gesetzmässiger Constanz ergebende mikroskopische Bild der im Gewebe vorhandenen Nervenzellen eines auf eine bestimmte Weise getödteten Thieres sei, bei bestimmter Behandlung der Präparate unter gewissen Voraussetzungen.«

Untersucht wurde eine Reihe normaler Thiere, die mittelst Halsdurchschneidung in wenigen Secunden getödtet und lebenswarm verarbeitet wurden. Für die normale Formolzelle ergibt sich danach folgender Befund (vergl. im Texte Fig. 2, Tafel V, Fig. 2):

Die Structur der chromatischen Substanz ist durchwegs grobkörnig, die Zellen sind ziemlich geschrumpft, ihr Contour jedoch wohl erhalten.

Die in Querschnitten der Zelle concentrische Anordnung der Granula ist hiebei, wahrscheinlich durch die Schrumpfung, sehr deut-

---

Flüssigkeit härtete, meine Färbungen versucht. Es stellte sich folgendes interessante Verhalten heraus:

Bei den Präparaten aus *Müller*'scher Flüssigkeit war die Grundsubstanz diffus hellblau, ohne irgendwelche gefärbte *Nissl*'sche Elemente; nur ein Segment der Zelle wies electiv gefärbte, dicht stehende Körnchen auf, die man, von der Anordnung abgesehen, hätte für chromatische Elemente halten können, von denen aber die in Alkohol und Formol gehärteten Präparate bewiesen, dass es sich um hellgelbes Pigment handelte, das durch die Chromhärtung elective Färbbarkeit erlangt hatte.

Des Weiteren untersuchte ich Rückenmarkspräparate vom Meerschweinchen aus *Müller*'scher Lösung, ohne eine Spur von Färbung der chromatischen Elemente der Ganglienzellen finden zu können.

[1]) Zur Kürzung wird in Zukunft für Nervenzellen je nach der Härtung der Ausdruck »Formol- oder Alkoholzelle« gebraucht, obwohl ich mir der sprachlichen Unrichtigkeit gegenüber *Nissl's* Definition bewusst bin, wonach man, z. B. von Tetanuszellen als durch Tetanus geschädigten sprechen kann, Formol- oder Alkoholzellen die bei Schädigungen durch Formol oder Alkohol beobachteten Zellen bedeuten würden.

Digitized by Google
Original from UNIVERSITY OF CALIFORNIA
Generated on 2019-07-09 19:41 GMT / http://hdl.handle.net/2027/uc1.b3743166
Public Domain in the United States, Google-digitized / http://www.hathitrust.org/access_use#pd-us-google

lich zu sehen, indem die Zwischenräume zwischen zwei Reihen von Granulis oft zu geradezu klaffenden Spalten erweitert sind. Ausserdem sind hie und da mehr radiäre Klaffungen vorhanden. Ferner sieht man an vielen Zellen die chromatische Substanz peripher verdichtet.

Die Substanz des Kerns ist zuweilen etwas mitgefärbt. Zu betonen ist, dass sämmtliche Zellen viel chromophiler sind und sich viel schwerer differenziren lassen als die normalen Alkoholzellen (vergl. im Texte Fig. 1, Tafel V, Fig. 1), deren Structur theils fein- theils grobkörnig ist und deren Granula mehr eckig, bröselig, gesiebt gegenüber den mehr consolidirten bei Formolhärtung er-

Fig. 1.

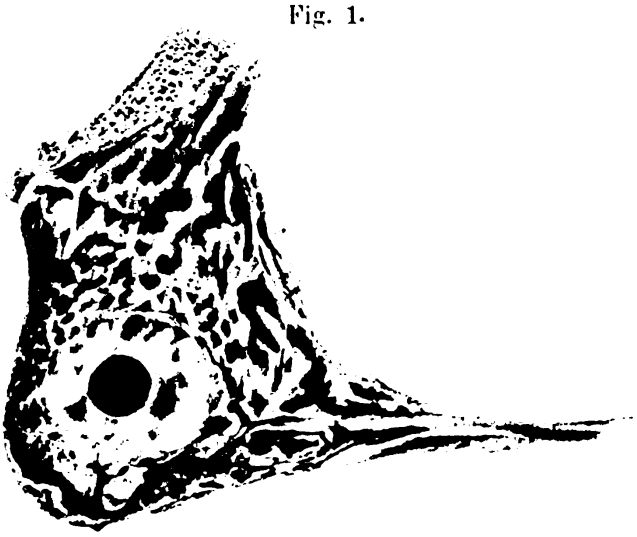

1. Normales Thier (Alkoholhärtung).

scheinen; die Zellen sind weniger geschrumpft, der Kern gross, hell. Die Differenzirung gelingt viel leichter. Das Kernkörperchen weist in beiden Zelltypen, sowohl was seine Grösse als auch Gestalt betrifft, ein sehr variables Verhalten auf.

Was die Grösse anlangt, so weisen selbst nahe bei einander gelegene Zellen hierin grosse Unterschiede auf; zuweilen sind statt eines Kernkörperchens zwei vorhanden, die bald entsprechend verkleinert und gleich gross, bald ungleich gross sind. Die Gestalt der Kernkörperchen ist meist rund, vielfach jedoch auch eckig, dabei sind sie entweder so intensiv gefärbt, wie die *Nissl*'schen Elemente, denen sie chemisch nahestehen sollen, manchmal erscheinen sie jedoch viel lichter, und die Farbe ist ein eigenthümliches Grünlich-Hellblau, das scharf von der Färbung der übrigen chromatischen Elemente contrastirt (vergl. Tafel V, Fig. 2, wo allerdings in der Lithographie der Farbenton nicht getroffen ist).

Digitized by Google
Original from UNIVERSITY OF CALIFORNIA
Generated on 2019-07-09 19:41 GMT / http://hdl.handle.net/2027/uc1.b3743166
Public Domain in the United States, Google-digitized / http://www.hathitrust.org/access_use#pd-us-google

Es ergibt sich also für normale Zellen folgendes Verhalten:

1. Bei normalen Vorderhornzellen stimmt die Structur bei Formolhärtung mit jener bei Alkoholhärtung im Wesentlichen überein; es ergeben sich nur unwesentliche Differenzen, bestehend in etwas stärkerer Schrumpfung der Zelle bei Formolhärtung und — vielleicht dadurch bedingter — gröberer, compacterer Beschaffenheit der Granula und häufigem Auftreten von radiären oder concentrischen Sprüngen. Ferner tritt bei Formolhärtung oftmals periphere Granulaverdichtung ein.

2. Schon die normalen Zellen sind bei Formolhärtung ganz bedeutend mehr chromophil. Sie werden viel rascher gefärbt und sind nur mit Mühe zu differenziren; werden sie zu wenig differenzirt, so treten mitunter geschlängelte, helle Spalträume und andere Trugbilder auf; die Alkoholzellen nehmen die Farbe dagegen viel langsamer auf und geben sie bedeutend leichter ab.

Fig. 2.

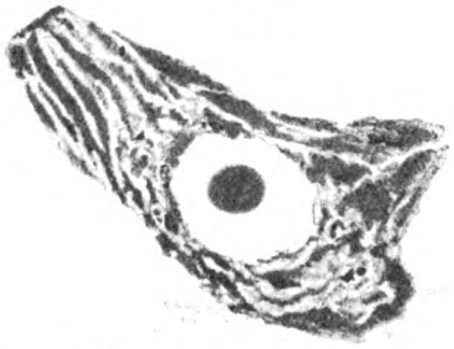

Normales Thier. Formolhärtung, mit Andeutung von »Sprüngen« rechts oben, wo die Granula am dichtesten stehen.

Von pathologischen Processen wurden nun untersucht die Veränderungen bei den bacteriellen Intoxicationen durch Tetanus-, Botulismus-, Diphtherie- und Pyocyaneus-Toxin, ferner bei der Lyssa (Strassenwuth und Virus fixe), die Nervenzellen bei Erstickung, Hunger, Aufenthalt der Thiere in höherer Temperatur, endlich nach Exstirpation von Nerven.

Es wurde getrachtet, dieselbe Schädigung bei acutem und chronischem Verlauf, sowie an mehreren Thieren zu verfolgen: da dadurch das Material sehr angewachsen ist — es umfasst dieser Theil 52 Versuchsthiere — so schien es übersichtlicher und zweckmässiger, die Befunde in Tabellen zusammenzustellen.

An die einzelnen Tabellen reihe ich zum Zwecke eines Vergleiches mit meinen Ergebnissen die Resultate der wichtigsten darauf bezüglichen Arbeiten experimenteller Natur.

I. Tetanus.

(Versuche siehe auf Tabelle I, Seite 105 u. ff.)

Resumiren wir die bei Tetanus auftretenden Veränderungen, so ergibt sich, dass, abgesehen von Fall IX ($2^1/_2$ Tage), schon nach 20 Stunden exquisite Veränderungen bei Formolhärtung zu sehen

Digitized by Google
Original from UNIVERSITY OF CALIFORNIA
Generated on 2019-07-09 19:41 GMT / http://hdl.handle.net/2027/uc1.b3743166
Public Domain in the United States, Google-digitized / http://www.hathitrust.org/access_use#pd-us-google

Generated on 2019-07-09 19:43 GMT / http://hdl.handle.net/2027/uc1.b3743166
Public Domain in the United States, Google-digitized / http://www.hathitrust.org/access_use#pd-us-google

A. Befunde bei Einwirkung bacterieller Schädigungen.

I. Tetanus.

(13 Versuche von 20 Stunden bis 5 Tagen, 2 chronische Fälle.)

Nr.	Versuchsdauer	Formolzellen	Alkoholzellen
1	2½ Tage	Es finden sich theils helle Zellen, die wie expandirt aussehen, deren chromatische Substanz wie aufgelockert erscheint durch zahlreiche, rundliche Vacuolen, und solche, die verkleinert und dunkel sind, deren chromatische Substanz zwar wie bei der ersten Art exquisit fädig ist, deren Vacuolen wie durch Zusammenschiebung der chrom. Substanz jedoch längsoval aussehen; die Kerne sind inconstant mitgefärbt, am häufigsten jedoch bei den dunkeln Zellen, am Kernkörperchen nichts Besonderes.	Verschieden grosse, unregelmässig abgebröckelte Zellen mit erhaltenem Kern und Kernkörperchen. Diese Abbröckelung der chromatischen Substanz ist an manchen Zellen so stark, dass nur mehr Reste derselben in Form von spärlichen, durch Vacuolen ausgebuchteten körnigen Strängen erhalten sind.
2	15. 3. Injection von 0·0005 Toxin einer 20tägigen Cultur 8. 4. 0·0007 11. 4. Tetanus 16. 4. gestorben	Die chromatische Substanz in fädigen Strängen angeordnet, mit grösstentheils längsgestellten, länglichen Vacuolen, Begrenzung der Peripherie meist fädig und vacuolisirt. Kern leicht mitgefärbt, am Kernkörperchen nichts Besonderes. Die Zellen im Ganzen etwas verkleinert.	Durch Vacuolisirung bedingte netzig-körnige Structur der chromatischen Substanz, welche gegen die eine Seite hin intensiv verdichtet ist, gegen die andere abgebröckelt erscheint. Der Kern stark verkleinert, ausserordentlich intensiv gefärbt, in ihm das etwas vergrössert erscheinende Kernkörperchen mit Mühe sichtbar.
3	Dos.: 0·00025 5 Tage	Es sind helle, vergrösserte Zellen mit reichlichen runden Vacuolen und buchtiger Peripherie der fädigen, lockeren chromatischen Substanz vorhanden, mit hellem Kern und erhaltenem Kernkörperchen; daneben verkleinerte, mit verdichteter, netziger chromatischer Substanz und länglichen Vacuolen, endlich solche, bei denen die Peripherie der chromatischen Substanz noch schollig verdichtet ist, während um den Kern herum eine Auflockerung der fädigen, vacuolisirten, chromatischen Substanz statthat.	Die Zellen haben einen unregelmässig-körnigen, chromatischen Substanztypus. Sie sind nach der einen Seite hin abgebröckelt, nach der anderen Seite zu ist die chromatische Substanz verdichtet; Kern intact, bei manchen Zellen stark mitgefärbt, das Kernkörperchen sieht an manchen Zellen durch Anlagerung der um dasselbe contrahirten Lininkörnchen vergrössert und eckig aus.

Digitized by Google
Original from UNIVERSITY OF CALIFORNIA

Generated on 2019-07-09 19:45 GMT / http://hdl.handle.net/2027/uc1.b3743166
Public Domain in the United States, Google-digitized / http://www.hathitrust.org/access_use#pd-us-google

Nr.	Versuchsdauer	Formolzellen	Alkoholzellen
4	Dos.: 0·001 2½ Tage	Exquisit fädige, chromatische Structur mit länglichen Vacuolen; deutlicher Unterschied zwischen chromatophilen und expandirten Zellen. Kern und Kernkörperchen intact. Zellperipherie unregelmässig.	Im Wesentlichen normale Structur, nur bei einzelnen Zellen leichte Abbröckelung auf der einen Seite, Concentration der chromatischen Substanz auf der anderen. Alles Uebrige normal.
5	Dos.: 0·05 20 Stunden	Dicht fädig-netziger, mit spitzen und runden Vacuolen versehener Bau. Kern ein wenig hellblau mitgefärbt, Kernkörperchen erhalten. Die Peripherie durch verdichtete Stränge chromatischer Substanz abgegrenzt.	Die Veränderungen sind sehr gering: Die *Nissl*'schen Körperchen sind ziemlich feinkörnig, keine Vacuolisirung. Kern und Kernkörperchen normal. Wenige Zellen sind an einer Seite abgebröckelt, jedoch voluminös.
6	18./5. 0.0005. 6. 4. 0·0007 30./4. 0·001 10./5. gestorben Immer Tetanus erzielt.	Die Zellen sehr stark verkleinert, grob vacuolisirt, die Peripherie durch Vacuolisirung brüchig-faserig. Die chromatische Substanz ist grobfaserig, der Kern stark verkleinert, stark mitgefärbt, so dass das Kernkörperchen nur mit Mühe wahrzunehmen ist.	Stark verkleinerte, mit unregelmässig-körniger chromatischer Substanz versehene Zellen mit Vacuolen, unregelmässiger Contour, stark verkleinertem, intensiv gefärbtem Kern, von welchem sich das Kernkörperchen nur schwer differenziren lässt.
7	Dos.: 0·5 30 Stunden	Stark vacuolisirte, fädige, chromatische Substanz mit durch Vacuolisirung bedingten Contouren. Kern und Kernkörperchen intact und von normaler Grösse. Die chromophilen (nicht genügend stark differenzirten) Zellen zeigen bogige, ungefärbte, wie mit homogener Substanz erfüllt aussehende Sprünge.	Keine Vacuolisirung der durchwegs etwas verkleinerten Zellen von unregelmässig-körniger chromatischer Structur. Auffällig ist der stark verkleinerte, stark gefärbte Kern, der das etwas vergrössert erscheinende, unregelmässige Kernkörperchen umschliesst.
8	Dos.: 0·25 30 Stunden	Exquisit in fädigen Strängen angeordnete chromatische Substanz mit grösstentheils rundlichen Vacuolen. Peripherie der Zelle buchtig durch Vacuolen. Kerne etwas hellblau mitgefärbt. Kernkörperchen intact.	Die chromatische Substanz der etwas geschrumpften Zellen unregelmässig-körnig, nach der einen Seite zu verdichtet, nach der anderen wie abgebröckelt. Bei manchen Zellen ist der Kern hell, bei anderen verkleinert, mitgefärbt, dabei das Kernkörperchen im Verhältniss zu gross.

Digitized by Google
Original from UNIVERSITY OF CALIFORNIA

9	Dos.: 0·0025 $2^1/_2$ Tage	Die chromatische Substanz der Zellen ist grösstentheils fädig, zum Theil jedoch noch in Blöcken vorhanden; daneben finden sich wenig und nur hie und da kleine Vacuolen. Der Kern ist etwas mitgefärbt, das Kernkörperchen intact.	Die meisten Zellen zeigen die chromatophile Substanz in körnigen Blöcken angeordnet, so dass, da die Anordnung derselben wie bei normalen Zellen im Wesentlichen gewahrt ist, das Bild von normalen Zellen mit wie aufgelockerten *Nissl*'schen Körperchen resultirt.
10	Dos.: 0·1 20 Stunden	Die chromatische Substanz zeigt sich in fädigen Strängen mit interpolirten, längsgezogenen Vacuolen angeordnet; die Peripherie ist unregelmässig, jedoch scharf begrenzt. Kern hell, Kernkörperchen normal.	Die Veränderungen sind geringfügige und bestehen im Vorhandensein von feinkörniger, dicht angeordneter chromatischer Substanz, die bei einzelnen Zellen auf der einen Seite etwas abgebröckelt ist. Kern und Kernkörperchen normal.
11	Dos.: 0·02 $1^1/_2$ Tage	Ausgeprägt fädig-netzige Structur der chromatischen Substanz, in der sich vielfach gekrümmte, spitzige, wie von homogener Substanz ausgefüllte Hohlräume vorfinden. Die Zellperipherie ist buchtig und durch die Vacuolenwandungen scharf. Kern und Kernkörperchen intact.	Die *Nissl*'schen Körperchen grösstentheils erhalten, jedoch erscheint ihre regelmässige Anordnung durch wenige interpolirte Vacuolen zuweilen gestört. Bei einzelnen, jedoch wenigen Zellen ist eine leichte Verkleinerung sowie partielles Abbröckeln der *Nissl*'schen Körperchen da. Kern und Kernkörperchen intact.
12	Dos.: 1 cm^3 40 Stunden	Zellen verkleinert, Structur fädig, runde und spitze Vacuolen. Contour unregelmässig. Kern und Kernkörperchen intact.	An einzelnen Zellen dichter, feinkörniger Typus der chromatischen Substanz, sonst normale Verhältnisse. Andere zeigen verkleinerten Zellleib, der bei manchen nach der einen Seite hin abgebröckelt erscheint. Der Kern bei diesen ist stark gefärbt und verkleinert.
13	Dos.: 1 cm^3 28 Stunden	Die Zellen stark verkleinert mit sehr dicht angeordneter. einzelne Vacuolen bergender, fädiger chromatischer Substanz, etwas mitgefärbtem, jedoch nicht verkleinertem Kern und intactem Kernkörperchen.	Die Zellen verkleinert mit ziemlich feinkörniger, dichter chromatischer Substanz. Keine Vacuolen, Abbröckelung der chromatischen Substanz bei manchen Zellen auf der einen Seite, Kerne gross und hell.

Generated on 2019-07-09 19:42 GMT / http://hdl.handle.net/2027/uc1.b3743166
Public Domain in the United States, Google-digitized / http://www.hathitrust.org/access_use#pd-us-google
Digitized by Google
Original from UNIVERSITY OF CALIFORNIA

sind, während die Zellveränderungen bei Alkoholhärtung erst nach 28 Stunden wahrzunehmen sind und selbst noch späterhin (z. B. Fall 4, $2^1/_2$ Tage) noch nicht stark ausgesprochen sind.

Die wesentlichsten Veränderungen bei Formolhärtung sind: Meist starke Verkleinerung des Zellleibes, dichte Anordnung der fädigen chromatischen Substanz, central kleinere, peripher gröbere Vacuolisirung. Daneben finden sich einzelne Zellen, die wie expandirt aussehen, hell und grobrundlich vacuolisirt erscheinen. Der Kern ist inconstant in verschiedener Intensität mitgefärbt, verkleinert, bald rund, bald eckig. Das Kernkörperchen zeigt die verschiedensten Dimensionen (vergl. Fig. 3, Tafel V, 4, wo das ausserordentlich feine Netzwerk in der Lithographie nur schwach wiedergegeben ist).

Fig. 3.

Tetanus (20 Stunden), Formolzelle.

Fig. 4.

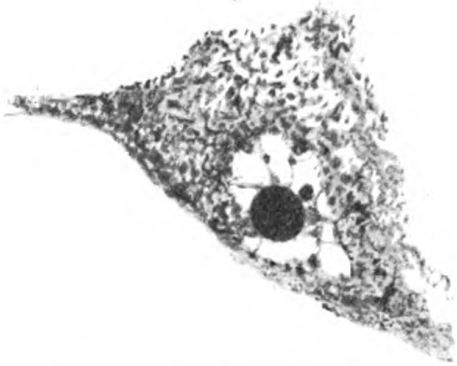

Tetanus (28 Stunden), Alkoholzelle.

Die Alkoholzellen zeigen eine feinere oder verschieden grobkörnige Granulirung der chromatischen Substanz, hie und da Vacuolisirung der Grundsubstanz, sowie häufig Verdichtung der chromatischen Substanz nach der einen Seite hin, die überdies der Wand des pericellulären Raumes gewöhnlich dicht anliegt. Auflockerung und Abbröckelung nach der entgegengesetzten Seite hin. Der Kern ist bald ganz hell, bald stark verkleinert und intensiv mitgefärbt (vergl. Fig. 4, Taf. V, 3).

Wie aus der Darstellung bereits hervorgeht, ist auf das augenfällig verschiedene Verhalten hinzuweisen, das zwischen Zellen besteht, die in Alkohol, und solchen, die in Formol gehärtet sind; wo immer Zellveränderungen da sind, ist dieses Verhalten, wie die nachfolgenden Beschreibungen zeigen werden, ausgeprägt.

Es besteht darin, dass, während bei Alkoholhärtung die chromatische Substanz mehr oder minder feinkörnig ist, diese bei

Digitized by Google
Original from UNIVERSITY OF CALIFORNIA
Generated on 2019-07-09 19:46 GMT / http://hdl.handle.net/2027/uc1.b3743166
Public Domain in the United States, Google-digitized / http://www.hathitrust.org/access_use#pd-us-google

ausgesprochen veränderten Zellen bei Formolhärtung stets netzig oder in Strängen angeordnet ist.

Auch eine zweite Erscheinung wird in den folgenden Beschreibungen stets wiederkehren, die nämlich, dass Zellveränderungen sich bei Formolhärtung schon zu einer Zeit finden, wo solche bei Alkoholhärtung noch nicht nachzuweisen sind.

Es wäre demnach Formol als ein feineres Reagens für die Darstellung von Veränderungen zu bezeichnen als der Alkohol.

Ueber Veränderungen der Nervenzellen bei Tetanus liegen mehrere experimentelle Arbeiten vor, von denen hier zunächst die Angaben von *Beck* erwähnt seien. Er findet in dem nach *Nissl* gefärbten Mark beim Meerschweinchen eine starke Mitfärbung der Glia und der Nervenfasern, so dass er kaum die Umrisse und nichts von der Structur der Zellen erkennt. In sehr vielen sieht er »lichte, Sprüngen ähnliche Linien, die manchmal oval oder vollkommen vacuolenartig sind. Oft kreuzen sich 4—5 in einer Zelle«.

Offenbar hatte *Beck* nicht genügend differenzirt.

Marinesco findet bei Tetanusmeerschweinchen, und zwar nur solchen, die er getödtet hatte, nicht solchen, die spontan gestorben waren, die Vorderhornzellen wie aus zwei Theilen bestehend, einem sehr dunkelgefärbten, dem Achsencylinder zugekehrten, an dem man kaum mehr noch eine Structur erkennen kann — der Achsencylinder selbst zeigt leichte Granulirung und ist stark mitgefärbt, die Protoplasmafortsätze dieses Theiles zeigen unregelmässige, mitunter sinuöse Contouren — der andere Theil der Zelle ist hell und fast normal. Der Kern ist voluminös und diffus gefärbt. Er hält diese Veränderung für specifisch, denn er konnte sie bei keiner anderen Intoxication antreffen.

J. Courmont, M. Doyon et *Paviot* negiren diese von *Marinesco* angegebenen Veränderungen in vielen Fällen von Tetanus, indem sie dieselben vielfach dann finden, wenn die tetanischen Symptome bereits abgeklungen waren.

Nach *Nissl* wird der Kern kleiner, kugeliger, homogen, später erscheint er als ein tiefgefärbtes, homogenes Gebilde; das Kernkörperchen wird in späteren Stadien unsichtbar. Die Veränderungen

---

Beck, Ungar. Arch. f. Med. 1893, Nr. 32.

Marinesco, Path. de la cellule nerveuse. Verh. des XII. Congr. zu Moskau, 1897. Ref. Neurol. Centralbl. 1897.

J. Courmont, M. Doyon et *Paviot*, Etude histologique fine des cellules nerveuses dans le tétanos expérimentale. Arch. d. physiol. 1898, p. 472.

Nissl, Der gegenwärtige Stand der Nervenzellen-Anatomie und -Pathologie. Centralbl. f. Nervenheilkunde und Psychiatrie. 1895, S. 20.

Digitized by Google
Original from UNIVERSITY OF CALIFORNIA
Generated on 2019-07-09 19:42 GMT / http://hdl.handle.net/2027/uc1.b3743166
Public Domain in the United States, Google-digitized / http://www.hathitrust.org/access_use#pd-us-google

im Zellleib bestehen nach ihm im Wesentlichen im Abblassen einzelner chromatischer Partien und Verschwinden derselben, ohne in kleinere Theile zu zerfallen. Schliesslich blasst die Zelle ab, einzelne chromatische Theile können normal intensiv gefärbt sein; endlich ist die Zelle nicht mehr im Gewebe zu erkennen.

Babes gibt neuerlich eine vom Achsenfortsatz auf ein Segment des Zellleibes sich fortpflanzende Zellalteration bei jüngsten Fällen, für vorgeschrittene Vacuolisirung und Verschwinden der chromatischen Substanz an; er findet ferner Quellung der *Nissl*-Körperchen.

Sehr eingehend haben sich schliesslich *Goldscheider* und *Flatau* mit den Veränderungen der Ganglienzellen und ihrem zeitlichen Ablauf, wie bekannt, auch bei Beeinflussung durch Antitoxin, beschäftigt.

Sie geben als für Tetanus charakteristische Veränderungen folgende an, die in der angeführten Reihenfolge auftreten: Zunächst Schwellung des Kernkörperchens und Abblassen desselben, Schwellung der *Nissl*-Körperchen, weiters Abbröckelung der *Nissl*'schen Körperchen, wird diese schon hochgradig, dann bildet sich die Schwellung des Kernkörperchens zurück, dasselbe nimmt eckige Formen an. Zuweilen sieht die Zelle in diesem Stadium etwas vergrössert aus. Sie halten den Zerfall der *Nissl*'schen Körperchen für eine viel geringere Alteration als die Schwellung derselben.

Goldscheider und *Flatau* haben ihre Versuche in der Weise ausgeführt, dass sie die Thiere, welche Tetanussymptome zeigten, tödteten, während ich Thiere untersuchte, die der Intoxication unterlegen waren. Um ihre Ergebnisse zu beurtheilen, habe ich drei Thiere mit der gleichen Giftdosis inficirt (0·002 cm^3) und das erste Thier mit schwachen Symptomen des Tetanus (nach $1^1/_2$ Tagen), das zweite mit stark ausgeprägten Symptomen (nach 3 Tagen), endlich das dritte getödtet, das unmittelbar vor dem Eingehen gewesen sein dürfte (4 Tage), (Seitenlage, angestrengte Respiration etc.). Bei der Untersuchung konnte ich in keinem der drei Fälle die von den genannten Autoren angegebenen Veränderungen feststellen, vielmehr konnte ich in allen drei Fällen keine Abweichung vom Aussehen meiner Präparate von normalen Thieren constatiren.[1])

Babes, Berliner klinische Wochenschrift. 1898, I, II, III.

Goldscheider und *Flatau*, Normale u. path. Anatomie d. Nervenzellen. Berlin 1898.

[1]) Nach Abschluss der Arbeit habe ich noch zwei weitere Fälle von Tetanus untersucht, die nach $4^1/_2$ Tagen getödtet wurden. Beide waren bereits agonal. Das eine Thier wurde lebenswarm verarbeitet. Bei Formolhärtung zeigte sich Folgendes: Neben Zellen, an denen nicht die mindeste Abweichung von der Norm zu constatiren ist, sind solche zu sehen, die noch am Rande typische Granula aufweisen, während um den Kern herum, der vielfach verkleinert und kornblau mitgefärbt ist,

Digitized by Google
Original from UNIVERSITY OF CALIFORNIA
Generated on 2019-07-09 19:42 GMT / http://hdl.handle.net/2027/uc1.b3743166
Public Domain in the United States, Google-digitized / http://www.hathitrust.org/access_use#pd-us-google

Bei dem gesiebten, lückenhaften, unregelmässig contourirten Aussehen, das speciell die chromatischen Blöcke bei Alkoholhärtung darbieten, ist es überhaupt schwer, eine »Schwellung« mit Sicherheit festzustellen. Was die Kernkörperchen anlangt, so bieten diese, wie erwähnt, sogar schon in der Norm vielfache Grössenverschiedenheiten dar. Wenn ich endlich keinen Zerfall der Granula bei Alkoholhärtung fand, so mag das, wie dieses Verhalten auch mit meinen übrigen Befunden gut zusammenstimmt, daher rühren, dass die Thiere, bei welchen der Tetanus ja verhältnissmässig rapid ausbrach (*Goldscheider* und *Flatau* verwendeten viel schwächeres Toxin in bei Weitem grösseren Gaben; ihre Thiere gingen viel später ein), zu einer Zeit getödtet wurden, wo noch nicht die durch langandauernde, schwächende Intoxication hervorgerufenen Factoren einwirkten, die vielleicht den Zerfall der Granula bedingen. Jedenfalls ersieht man sowohl aus diesen Versuchen, als auch aus jenen, wo die Thiere an Tetanus rapid eingegangen waren, ohne Veränderungen der Ganglienzellen darzubieten, dass man von einem »charakteristischen« Aussehen der Ganglienzellen beim Tetanustode nicht sprechen kann.

II. Botulismus.

(Versuche siehe Tabelle II, Seite 112 u. f.)

Resumé: Hervorzuheben ist zunächst eine gewisse Inconstanz im Auftreten von Zellveränderungen bei Botulismus überhaupt. Während sich in den beiden Fällen von sechsstündiger Dauer schon eine ausgesprochene Läsion findet, ist eine solche z. B. in Fall 4 (36 Stunden Dauer) gar nicht vorhanden.

Die Formolveränderungen selbst bieten im Wesentlichen dasselbe Bild, wie bei den übrigen Infectionen: Auftreten von fädiger chromatischer Substanz um den Kern herum, bis zu dem Grade, dass die gesammte chromatische Substanz derartig verändert aussieht;

die chromatische Substanz fädig und rareficirt erscheint. Am Kernkörperchen nichts Besonderes. Bei Alkoholhärtung haben nur vereinzelte Zellen noch normal aussehende Granula, die meisten weisen Zerfall der chromatischen Substanz auf. Einzelne Zellen zeigen einen unregelmässig abgebröckelten Zellleib. Der Kern ist meist stark mitgefärbt. Am Kernkörperchen nichts Besonderes.

Das andere Thier wurde erst 18 Stunden nach der Tödtung zur Untersuchung verwendet. Während hier die Zellen bei Formolhärtung durchaus den Typus der »veränderten Formolzelle« aufweisen, besitzen viele Alkoholzellen noch durchaus schöne Granula, die allerdings nicht regelmässig angeordnet sind; einzelne Zellen sehen leicht abgebröckelt aus und besitzen nach der einen Seite eine leicht fädig-körnige Structur.

Es scheinen darnach die von mir beschriebenen Veränderungen schon in agone zu Stande zu kommen, und es scheint, dass speciell bei Formolhärtung stärkere Veränderungen durch potsmortales Liegenlassen erzeugt werden können.

Digitized by Google
Original from UNIVERSITY OF CALIFORNIA
Generated on 2019-07-09 19:42 GMT / http://hdl.handle.net/2027/uc1.b3743166
Public Domain in the United States, Google-digitized / http://www.hathitrust.org/access_use#pd-us-google

Generated on 2019-07-09 19:42 GMT / http://hdl.handle.net/2027/uc1.b3743166
Public Domain in the United States, Google-digitized / http://www.hathitrust.org/access_use#pd-us-google

II. Botulismus.

(9 Versuchsthiere, 9 Stunden bis 7 Tage, ein Fall von der Dauer eines Monates.)

Nr.	Versuchsdauer	Formolzellen	Alkoholzellen
1.	9 Stunden	Auffällig ist die starke Erweiterung der pericellulären Räume. Die *Nissl*'schen Elemente sind in groben Klumpen noch erhalten, so dass viele Zellen noch normale Contour darbieten, in manchen Zellen ist um den Kern herum eine Zone, wo weniger chromatophile Elemente sich befinden, die zudem fädig sind. Kern und Kernkörperchen intact.	Die pericellulären Räume stark erweitert, die *Nissl*-schen Körperchen intact, grobklumpig, ihre Anordnung im Wesentlichen normal, ebenso Kern und Kernkörperchen; einzelne Zellen sind am Rande abgebröckelt und besitzen wenige periphere Vacuolen.
2.	36 Stunden	Die Zellen sind sehr stark verkleinert und zeigen eine feinfaserige, vacuolisirte Structur der chromatischen Substanz mit durch Vacuolen geschaffener, buchtiger Peripherie. Die weniger differenzirten Zellen lassen halbmond- und sichelförmige oder arkadenförmige helle Räume erkennen, die wie Sprünge aussehen. Kern und Kernkörperchen erhalten.	Die chromatische Substanz bröckelt an vielen Zellen an der Peripherie ab. Im Zellleib verschieden grosse Vacuolen. Die Granula ziemlich klein. Kern und Kernkörperchen intact.
3.	12 Stunden	Lauter schöne, typisch angeordnete *Nissl*'sche Körperchen. Auch sonst alle Zeichen einer normalen Zelle.	Die *Nissl*'schen Körperchen erhalten, normal gross und normal angeordnet. Kern und Kernkörperchen intact.
4.	36 Stunden	Die Zellen bieten im Wesentlichen normale Verhältnisse. Die chromatische Substanz ist körnig, in einzelnen Zellen sind etwas vergrösserte Spalträume als normal vorhanden. Sonst Alles normal.	Die Zellen wenig verkleinert, *Nissl*'sche Körperchen ziemlich feinkörnig, jedoch intensiv gefärbt, Kern und Kernkörperchen erhalten, einzelne Zellen besitzen deutlich ausgeprägte Spalträume.

Digitized by Google
Original from UNIVERSITY OF CALIFORNIA

5.	7 Tage	Die chromatische Substanz der Zellen hochgradig fädig, mit länglichen und runden Vacuolen, die auch die buchtige Zellperipherie bedingen, die chromatische Substanz sieht aus wie ein längsgezogenes Maschenwerk. Kern verkleinert, stärker gefärbt. Kernkörperchen erhalten.	Die Zellen hochgradig geschrumpft, mit unregelmässigen Contouren, ohne Vacuolen, mit feinsten Granulis, die sich ebenso in den Protoplasmafortsätzen finden. Kern äusserst klein, so intensiv gefärbt, dass das Kernkörperchen von ihm nur mit Mühe zu unterscheiden ist.
6.	6 Stunden	Viele Zellen mit normalen Granulis, bei einzelnen die periphere Zone derselben verdichtet, um den intacten Kern herum die chromatophile Substanz fädig geworden, etwas weniger dicht, daneben in der Zelle noch einzelne Spalten.	Die Zellen etwas geschrumpft, die Granula grob, ungleichförmig und etwas unregelmässig angeordnet, keine Vacuolen. Kern und Kernkörperchen normal.
7.	11./3. 2 cm^3 Toxin A 14./3. 2½ cm^3 Toxin A 20./3. 1 cm^3 Toxin B 21./3. gestorben	Die Zellen stark verändert, verkleinert, die chromatische Substanz fädig, Contour der Zelle unregelmässig, Vorhandensein von spitzigen Hohlräumen, die wie mit einer homogenen Substanz ausgefüllt aussehen. Kern und Kernkörperchen erhalten.	Die Zellen zeigen hochgradige Veränderungen, bestehend in Schrumpfung, feinkörnigem, bis unregelmässig-körnigem Typus der chromatischen Substanz, die Begrenzung ist unregelmässig, die Peripherie sieht wie abgenagt aus, der Kern ist sehr stark mitgefärbt, verkleinert, das Kernkörperchen intensiv dunkel. Bei vielen Zellen enthält die eine Seite der Zelle verdichtete chromatische Substanz, während die Gegenseite abgebröckelt ist.
8.	6 Stunden	Chromatophile Substanz grobfädig, nur wenige Granula erhalten, daneben Vacuolen, unregelmässige Begrenzung der Zellcontour. Kern und Kernkörperchen intact.	Rarefaction der feinkörnigen *Nissl*'schen Körperchen, Kern hell, gross, Kernkörperchen intact. Zellcontouren durchwegs wie angenagt, zahlreiche Vacuolen in den Zellen des Lendentheiles, die den Zellen bei oberflächlicher Betrachtung nahezu ein wabiges Aussehen verleihen, jedoch von Granulis begrenzt sind.
9.	Circa 1 Monat nach einmaliger Infection von Toxin eines mit Tetragenus aerob gezüchteten Botulismusstammes	Hochgradige Veränderungen, bestehend in starker Vacuolisation, fädiger Structur der chromatischen Substanz, leichter Schrumpfung. Kern erhalten, nicht besonders mitgefärbt, Kernkörperchen intact.	Die chromatische Substanz feinkörnig, am Rande der einen Seite abgebröckelt, auf der Gegenseite verdichtet. Vereinzelte Vacuolen vorhanden. Kern und Kernkörperchen intact.

Generated on 2019-07-09 19:42 GMT / http://hdl.handle.net/2027/uc1.b3743166
Public Domain in the United States, Google-digitized / http://www.hathitrust.org/access_use#pd-us-google
Digitized by Google
Original from UNIVERSITY OF CALIFORNIA

fein- bis dichtmaschige Wabung derselben, spitze und längliche Vacuolen, stärkste periphere Vacuolisirung, die die buchtige Zellcontour bedingt. Kern hie und da etwas verkleinert und mitgefärbt; Kernkörperchen ohne besondere Veränderungen. (Vergl. Taf. VI, 11, 12.)

Auch bei den Alkoholzellen läuft der Typus der Veränderungen in gleicher Weise wie bei den übrigen Infectionen ab.

Auftreten von Abbröckelung der unregelmässig-feinkörnigen chromatischen Substanz, leichte Vacuolisirung, Verdichtung der chromatischen Substanz nach der einen Seite hin, die auch der Wand des pericellulären Raumes anliegt, Verdünnung und Abbröckelung nach der anderen Seite zu. Hauptsächlich in den chronischen Fällen starke Verkleinerung des runden, intensiv mitgefärbten Kernes. (Tafel VI, Fig. 9 u. 10.)

Marinesco beschreibt beim Botulismus in den Vorderhornzellen zunächst Rareficirung und Schwund der *Nissl*'schen Elemente, meist an der Peripherie; weiterhin sieht er im Zellleib unregelmässige Klumpen oder sogar nur pulverartige Masse, aus hellgefärbten Körnern bestehend, weiterhin Lacunen im Zellinnern. Manche Zellen enthalten mononucleäre Elemente.

Kempner und *Pollak* bezeichnen das erste Stadium der Veränderung als klumpige Schwellung der *Nissl*'schen Körperchen mit einer Umlagerung der so charakteristisch concentrisch angeordneten *Nissl*'schen Elemente. Ferner eine bei chronischer (zwei- bis dreimonatlicher) Vergiftung (Katzen) auftretende, homogene Auflösung der chromatischen Elemente und staubartige Trübung der Zellen bei normalem oder geblähter Kern.

Die Thiere, welchen sie die Testdosis gegeben hatten, starben nach 48 Stunden und zeigten völlige Dissolution der grossen Ganglienzellen. Die ersten ausgeprägten Erscheinungen waren schon nach 20 Stunden sicher nachweisbar. Die grössere Dosis bedingte die grösseren Veränderungen. Eine völlige Proportionalität zwischen der Schwere der klinischen Erscheinungen und dem Grade der Zelldegeneration liess sich nicht nachweisen. Die Regeneration nahm viel längere Zeit in Anspruch, als das Verschwinden der klinischen Erscheinungen dauerte.

Am interessantesten im Vergleich zu meinen Befunden erscheinen die von *van Ermengen* vor Kurzem in seiner Zusammenfassung über den Botulismus angegebenen.

Marinesco, loco cit.

Kempner und *Pollak*, Wirkung des Botulismustoxins und seines specifischen Antitoxins auf die Nervenzellen. Deutsche med. Wochenschrift. 1897. Nr. 32.

van Ermengen, Botulismus. Travail du Laboratoire d'Hygiène et de Bacteriologie de l'Université de Gand. 1897.

Digitized by Google
Original from UNIVERSITY OF CALIFORNIA
Generated on 2019-07-09 19:42 GMT / http://hdl.handle.net/2027/uc1.b3743166
Public Domain in the United States, Google-digitized / http://www.hathitrust.org/access_use#pd-us-google

Er härtete in einem Alkohol-Formolgemisch und färbte mit polychromem Methylenblau *(Unna)*. Er beschreibt eine Verminderung und Auflösung der chromatophilen Elemente, die zuerst an der Peripherie der Zelle oder manchmal um den Kern herum eintreten. Viel später kommt es zu einer staubförmigen Auflösung; dabei ist die Zelle schwächer gefärbt und gebläht (trübe Schwellung).

Der Kern ist undeutlich abgegrenzt, der Nucleolus stark gefärbt. Als dritte Etappe tritt Vacuolisirung auf (»Achromatolyse«). Die Zellen haben eine unregelmässige Gestalt, die ihnen aufgedrückt wird durch die sie zusammendrückenden Neurogliazellen. Endlich beschreibt er noch Zellen an denselben Präparaten mit einer »Coagulation des Protoplasmas, so wie es bei künstlicher Anämie des Rückenmarkes auch eintritt.« Das Protoplasma bietet einen netzigen, selbst wabigen Anblick, wobei man keine rein geordneten, chromatischen Elemente vor sich sieht. Trotz dieser hochgradigen Veränderung bleibt der Kern intact.

Man könnte darnach vielleicht annehmen, dass man an seinen Präparaten Zellen vor sich hat, an denen vorwiegend die Alkoholwirkung ausgeprägt ist, andere, wo vorwiegend das Formalin zur Geltung gelangt ist, da ja die einen der beschriebenen Zellen mit dem übereinstimmen, was ich mit »veränderter Alkoholzelle« bezeichnen kann, während die zuletzt beschriebenen den Typus der »veränderten Formolzelle« repäsentiren.

III. Diphtherie.

(Versuche siehe Tabelle III, Seite 116 u. f.)

Der Typus der Veränderungen bei Diphtheriezellen ist wiederum im Wesentlichen der gleiche, wie bei den im Früheren beschriebenen Alterationen: Fädigwerden der chromatischen Substanz, hochgradige Vacuolisirung bei Formolhärtung, bei Alkoholzellen Verkleinerung der *Nissl*'schen Elemente, Abbröckelung, Verdichtung der chromatischen Substanz nach einer Seite hin, Rarefaction derselben in der Gegenseite, sowie das frühzeitigere Sichtbarwerden der Veränderungen durch die Formolhärtung. (Tafel V, Fig. 5 und 6.)

Experimentelle Untersuchungen über die Veränderungen des Centralnervensystems durch Diphtherietoxin wurden unternommen von *Stscherbak*, der leichteste Grade diffuser Myelitis beschreibt, das Hauptgewicht jedoch auf die Nervenveränderungen legt.

Stscherbak, De lésions du système nerveux par le poison diphthérique. Rev. neurol. 1893.

Digitized by Google
Original from UNIVERSITY OF CALIFORNIA
Generated on 2019-07-09 19:43 GMT / http://hdl.handle.net/2027/uc1.b3743166
Public Domain in the United States, Google-digitized / http://www.hathitrust.org/access_use#pd-us-google

Generated on 2019-07-09 19:42 GMT / http://hdl.handle.net/2027/uc1.b3743166
Public Domain in the United States, Google-digitized / http://www.hathitrust.org/access_use#pd-us-google

III. Subcutane Injection von Diphtherietoxin.

(7 Thiere mit $1^1/_2$—13 Tage Dauer.)

Nr.	Dauer	Formolzellen	Alkoholzellen
1.	3 Tage	Aeusserst feinfaseriger, dichter Bau der chromatischen Substanz mit Vacuolen im Zellinnern, jedoch mehr an der Peripherie, welche bedingen, dass von der centralen, compacten Partie Fasersträngе bis an die Begrenzung des Intercellularraumes hinziehen. Kern leicht mitgefärbt, rund, Kernkörperchen intact. Daneben auch noch hellere Zellen mit auch im Innern grösseren Vacuolen.	Die Zellen sind stark verkleinert, auf der einen Seite abgebröckelt, auf der Gegenseite verdichtet, die chromatische Substanz feinkörnig-unregelmässig-körnig, Kern etwas mitgefärbt, Kernkörperchen erhalten. Die Zellen dabei an den Rand der Pericellularräume gedrängt, in einzelnen Zellen Hohlräume.
2.	2 Tage	Fädiger Typus der chromatischen Substanz, bei manchen Zellen noch einzelne Klumpen. Vacuolisirung hauptsächlich am Rande und dort die buchtige Contour bedingend. Kern etwas mitgefärbt, Kernkörperchen intact.	Die Zellen verkleinert, die chromatische Substanz feinkörnig-unregelmässig-körnig. Kern stark mitgefärbt. Kernkörperchen erhalten. Die Peripherie sieht allenthalben wie abgebröckelt aus.
3.	$1^1/_2$ Tage	Kern und Kernkörperchen erhalten, ersterer nicht mitgefärbt. Die chromatische Substanz feinwabig, dicht, an der Peripherie grössere Vacuolen, die die buchtige Contour der Zelle bedingen.	Der grössere Theil der Zellen bietet im Wesentlichen normale Structurverhältnisse. Bei einzelnen ist die Peripherie der Zellen wie abgebröckelt, bei anderen wieder buchtig. *Nissl*'sche Körperchen unregelmässig-körnig, regelmässig angeordnet. Kern und Kernkörperchen normal.

Digitized by Google
Original from UNIVERSITY OF CALIFORNIA

Generated on 2019-07-09 19:42 GMT / http://hdl.handle.net/2027/uc1.b3743166
Public Domain in the United States, Google-digitized / http://www.hathitrust.org/access_use#pd-us-google

4.	2 Tage	Die *Nissl*'schen Körperchen sind erhalten und typisch angeordnet. Kern leicht gefärbt, Kernkörperchen normal. In manchen Zellen sind die »Sprünge« stark ausgeprägt. Die Contouren der Zelle sind scharf durch eine Zone etwas gröberer Granula.	Im Allgemeinen weisen die Zellen keine besonderen Veränderungen auf. Die Granula der meisten Zellen noch gut erhalten, daneben solche, die verkleinert sind; einzelne Zellen zeigen Verdichtung derselben auf der einen Seite, auf der anderen sind die Granula lockerer angeordnet. Kern und Kernkörperchen intact.
5.	2 Tage (vorher Injection von Albumosen)	Die meisten Zellen der Vorderhörner bieten normales Verhalten dar, sowohl was Grösse, als auch was die Anordnung der chromatischen Körner betrifft. Nur einzelne Zellen haben um den Kern herum den Beginn der fädigen Structur, mit kleinen, spitzovalen Vacuolen. Kern hell, Kernkörperchen normal.	Meist normales Verhalten, nur sind die Intercellularräume sehr weit und manche Zellen haben unscharfe Contouren, indem der Zellrand wie abgebröckelt aussieht. Die Anordnung der Granula und ihre Grösse aber sind normal. Kern und Kernkörperchen intact.
6.	13 Tage	Die chromatische Substanz äusserst feinfaserig, am Rande ausgefasert, mit runden und spitzen, scharf contourirten Vacuolen; der Kern ist verkleinert, eckig und sehr stark mitgefärbt. Mit Mühe ist in ihm ein Kernkörperchen zu erkennen.	Verloren gegangen.
7.	3 Tage	Eine Anzahl der Zellen weist noch normale Granula auf. In diesen Zellen sind jedoch vielfach schon »Sprünge« zu sehen. Daneben gibt es solche, wo schon eine partielle netzige Structur mit reichlicher Vacuolisirung da ist, wobei noch am Rande verdichtete chromatische Substanz sich findet. Der Kern ist fast durchwegs verkleinert, hellblau, am Kernkörperchen nichts Besonderes.	Die meisten Zellen zeigen normale Verhältnisse. Einige sind auf der einen Seite ein wenig abgebröckelt und weisen dort einzelne Hohlräume auf. Am Kern und Kernkörperchen nichts Besonderes.

Digitized by Google
Original from UNIVERSITY OF CALIFORNIA

Enriquez und *Hallion* beschrieben nebst leichteren, allgemeinen Veränderungen, circumscripte Hämorrhagien und myelitische Herde. In diesen fehlen die Ganglienzellen nahezu gänzlich.

Crocq findet die Veränderungen bei Thieren, die nur kurz gelebt hatten, ausschliesslich an den Zellen des Rückenmarkes (Schwellung, schlechte Färbbarkeit, Veränderungen des Kernes, der Fortsätze etc.). Lebten die Thiere länger, dann traten die übrigen myelitischen Processe auf; späterhin kam es zu einer Atrophie der Zellen.

Er fasst die Degeneration der peripheren Nerven als etwas Secundäres auf.

Nach *Babes* setzt die Diphtherie erst dann Veränderungen, wenn die Erkrankung länger gedauert hat (Vacuolen, Kern und Kernkörperchenschwund, Chromatinschwund).

Murawjew findet bei seinen Untersuchungen am Meerschweinchen in acuten Fällen das ausschliessliche Ergriffensein von Nervenzellen, in chronischen auch der Nervenfasern. Ersteres besteht in Färbbarkeit des Kernes, Buchtigwerden der chromatophilen Körner, Homogenwerden des Protoplasmas, und zwar zunächst periphere, dann centrale Chromatolyse, sowie reichliche Vacuolisirung.

IV. Lyssa.

(Versuche siehe Seite 119 u. ff.; vergl. Tafel VI, Figur 7 und 8.)

Was zunächst die Befunde bei Virusfixe-Infectionen betrifft, so sind erstens überhaupt nicht constant besonders hochgradige Veränderungen wahrzunehmen; diese treten erst an den später zu Grunde gehenden Thieren auf und sind schon frühzeitiger mittelst Formoleinwirkung festzustellen als bei Alkoholhärtung.

Die Formolveränderungen variiren vom Auftreten einer partiell netzigen Structur mit noch theilweise erhaltenen Granulis und einzelnen Vacuolen, bis zur exquisit fädig-netzig-vacuolisirten Formolstructur. Der Kern ist inconstant verkleinert und etwas mitgefärbt. Kernkörperchen normal.

Bei den Alkoholpräparaten tritt zunächst unregelmässige Anordnung der Granula auf, sodann Abbröckelung einzelner Vacuolen.

Enriquez et *Hallion*, Myélite expérimentale par Toxine diphthéritique. Compt. rend. de la soc. de biol. 1896.

Crocq (Fils), Recherches expérimentales sur les altérations du système nerveux dans les paralysies diphthéritiques. Arch. de méd. expér. 1895.

Babes, Berliner klinische Wochenschrift. 1898, I, II, III.

Murawjew, Russisches Archiv für Pathologie. 1898, Bd. VI. Referirt: Centralblatt für allgemeine Pathologie. 1899, S. 290.

Digitized by Google
Original from UNIVERSITY OF CALIFORNIA
Generated on 2019-07-09 19:42 GMT / http://hdl.handle.net/2027/uc1.b3743166
Public Domain in the United States, Google-digitized / http://www.hathitrust.org/access_use#pd-us-google

Generated on 2019-07-09 19:46 GMT / http://hdl.handle.net/2027/uc1.b3743166
Public Domain in the United States, Google-digitized / http://www.hathitrust.org/access_use#pd-us-google

IV. Lyssa.

(10 Thiere, Virus fixe und Strassenwuth.)

Nr.	Dauer	Formolzellen	Alkoholzellen
		***A.* Subdurale Injection von Virus fixe.**	
		a) Meerschweinchen.	
1.	7 Tage	Exquisit fädige Structur der chromatischen Substanz mit interpolirten Vacuolen, Peripherie der Zelle schwach begrenzt, von verdichteter chromatischer Substanz. Kern hell, rund, gross, Kernkörperchen normal.	Die *Nissl*'schen Körperchen gut erhalten, jedoch keine Regelmässigkeit ihrer Anordnung zu sehen; die Zellen nicht geschrumpft, weisen jedoch einzelne Vacuolen auf. Kern bei mancher ein wenig mitgefärbt. Kernkörperchen normal.
2.	9 Tage 2 Tage mit deutlichen Paralysen	Der grösste Theil der chromatischen Substanz hat sich um den stark gefärbten Kern zusammengezogen und ist verdichtet, an der Peripherie sind grosse Vacuolen, zwischen welchen noch einzeln Stränge fädiger, chromatischer Substanz hinlaufen. Kernkörperchen erhalten.	Die Veränderung ist äusserst hochgradig und besteht in starker Schrumpfung der Zellen; die chromatische Substanz ist dabei nur in wenigen Körnchen enthalten, das Uebrige ist eine licht gefärbte, pulverige Masse. Kern verkleinert, äusserst stark gefärbt. Die Contouren der Zellen unregelmässig, zum Theile nicht scharf.
		b) Kaninchen.[1])	
3.	11 Tage	Neben Zellen, deren chromatische Substanz in Form von Granulis erhalten ist, die jedoch spärlicher an Zahl und gröber sind, solche, die ausserdem noch Vacuolen enthalten, endlich solche, deren chromatische Substanz fädig ist, deren Zelleib stark vacuolisirt und unregelmässig begrenzt ist; hier ist auch der Kern stärker mitgefärbt, Kernkörperchen intact.	Die Zellen besitzen verschieden dicht angeordnete, normal aussehende *Nissl*'sche Körperchen. An Kern und Kernkörperchen nichts Besonderes.

[1]) Ich führe bei diesen Versuchen auch Kaninchen an, weil erstens die Verhältnisse bei ihnen sich in jeder Beziehung als die gleichen herausgestellt haben und ferner die so inficirten Thiere jederzeit im Institute bequem zu haben sind.

Digitized by Google
Original from UNIVERSITY OF CALIFORNIA

Generated on 2019-07-09 19:43 GMT / http://hdl.handle.net/2027/uc1.b3743166
Public Domain in the United States, Google-digitized / http://www.hathitrust.org/access_use#pd-us-google

Nr.	Dauer	Formolzellen	Alkoholzellen
4.	Injection von Virus fixe in die Peripherie des Nerv. ischiad. Nach 24 Stunden Excision des centralen Theiles des Nerven. Nach 20 Tagen Lyssa. Nach 21 Tagen gestorben.	Viele Zellen zeigen ganz normale Verhältnisse, einzelne sind etwas verkleinert, zeigen Lücken und spitze Vacuolen. Kern und Kernkörperchen erhalten.	Verschieden dicht angeordnete, normal aussehende *Nissl*'sche Körperchen, Kern und Kernkörperchen normal. Keine Vacuolen.
5.	Injection in den Nerv. ischiad. Nach 20 Tagen an paralytischer Wuth gestorben.	Hochgradige Zellveränderungen. Die chromatische Substanz ist feinfädig, bei einzelnen enthält sie auch noch chromatische Klumpen. Hauptsächlich kleine Vacuolen. Der Contour der Zelle ist buchtig, unregelmässig. Der Kern ist etwas kleiner und mitgefärbt.	Die Zellen stark geschrumpft, die Granula dicht angeordnet und fein. Keine Vacuolen. Zellleib sieht vielfach abgebröckelt aus und liegt in dem im Verhältniss viel zu grossen Pericellularraume. Kern und Kernkörperchen erhalten.
		***B.* Subdurale Infection mit Strassenwuthvirus.** Meerschweinchen.	
1.	8 Tage. Ausserordentlich stark ausgeprägte rasende Wuth.	Die meisten Zellen zeigen die chromatische Substanz noch in Form von Schollen, zwischen welchen sich bei vielen Zellen spitze, kleine Vacuolen finden; bei sehr wenigen Zellen des kleineren Formtypus, die viel reichlicher vacuolisirt sind, ist die Structur der chromatischen Substanz schon fädig. Kern und Kernkörperchen erhalten.	Die chromatische Substanz ist ziemlich feinkörnig, enthält im Zellinneren keine Vacuolen, nur bei manchen, etwas geschrumpften Zellen, ist nach der einen Seite hin die chromatische Substanz gelockert und enthält Vacuolen. Bei den übrigen ist der Contour scharf. Kern und Kernkörperchen normal. Bei einzelnen Zellen der Kern etwas mitgefärbt.

Digitized by Google
Original from UNIVERSITY OF CALIFORNIA

2.	8 Tage	Die Zellen weisen durchaus normale Verhältnisse auf. Sowohl die expandirten als die chromatophilen lassen compacte *Nissl*'sche Körperchen erkennen. Die Contouren sind scharf. Kern und Kernkörperchen intact.	Meist helle Zellen mit normalen Granulis, die meist klumpig aussehen, aber regelmässig angeordnet sind. Kern und Kernkörperchen intact. Peripherie scharf.
3.	20 Tage	Die chromatische Substanz ist feinfädig, stark vacuolisirt, die Peripherie ist scharf begrenzt, die chromatische Substanz dort verdichtet, der Kern stark verkleinert, stark gefärbt. Kernkörperchen intact.	Die chromatische Substanz ist in feinkörnigen Netzen angeordnet, ohne dass man dabei scharfe Vacuolenwände sehen kann. Der Zellleib etwas geschrumpft, an der einen Seite der Zelle wie abgebröckelt, an der Gegenseite verdichtet, Kern sehr intensiv gefärbt, am Kernkörperchen nichts Besonderes.
4.	8 Tage. Mit stark ausgeprägter rasender Wuth	Die *Nissl*'schen Körperchen sind prachtvoll regelmässig angeordnet, die Zellen beinahe nicht geschrumpft. Erstere zeigen dabei unregelmässig-schollige Formen, nur bei wenigen Zellen sind sie etwas feinkörniger. Kern und Kernkörperchen erhalten. Vacuolen fehlen.	Die Zellen besitzen schöne, normal dicht angeordnete *Nissl*'sche Körperchen, Kern und Kernkörperchen intact. Zellleib scharf, nicht geschrumpft.
5.	7 Tage. Zweite Passage	Völlig normal angeordnete, etwas aufgelockerte *Nissl*'sche Körperchen. Kern und Kernkörperchen intact. Contouren der Zellen scharf.	Keine Abweichung von der Norm. Die *Nissl*'schen Körperchen sind theils grobklumpig, theils feiner. Contour der Zellen scharf. Am Kern und Kernkörperchen nichts Besonderes.

Generated on 2019-07-09 19:46 GMT / http://hdl.handle.net/2027/uc1.b3743166
Public Domain in the United States, Google-digitized / http://www.hathitrust.org/access_use#pd-us-google
Digitized by Google
Original from UNIVERSITY OF CALIFORNIA

endlich Zustandekommen äusserst starker Schrumpfung, pulveriger Zerfall der *Nissl*'schen Elemente, äusserst starke Mitfärbung des Kerns.

In mehrfacher Beziehung interessant sind die Versuche IV und V (Ischiadicusinfection). In beiden Fällen gingen die Thiere nach 20 Tagen zu Grunde.

In Fall IV nun (Resection des centralen Nervenstückes) sind die Veränderungen kaum angedeutet, während sie in Fall V (Infection des Nerven ohne Resection) äusserst hochgradig sind.

Bei der Erfahrung, dass sich das Virus hauptsächlich durch die Nerven centralwärts fortpflanzt, könnte man annehmen, dass es erst durch den Umweg durch das Gewebe viel später zum Centralnervensystem gelangte und dort durch irgendwelche Factoren rascher einwirkte.

Hieher gehörig ist auch das interessante Verhalten bei Infection mit Strassenwuth. Bei dieser soll die Incubation für das Meerschweinchen 16—18 Tage betragen.

Diejenigen Thiere nun, die offenbar in Folge günstigerer Infectionsbedingungen schon viel früher eingegangen waren, zeigten keine Veränderungen.

Nur das eine, welches länger dauernde Wuth gezeigt hatte, wies deutliche Veränderungen auf, während das zur gewöhnlichen Zeit eingegangene Thier die typischen Veränderungen bei Formolhärtung und entsprechende bei Alkoholhärtung zeigte.

Von den neueren experimentellen Arbeiten seien hier die Angaben von *Golgi, B. Nagy, Marinesco, Babes* erwähnt.

Golgi gibt ein Verschwinden der Contouren des Kerns und besseres Sichtbarwerden des Chromatins an (Karyolyse).

In den Nervenzellen des Rückenmarks (insbesondere bei Infection mit Strassenwuth) ist eine Verschmälerung, Vacuolenbildung, und blasenförmige Umwandlung nachweisbar, ferner Varicositäten der Achsencylinder und der Protoplasmafortsätze, endlich körnig-fettige Entartung der Nervenzellen, die insbesondere bei paralytischen Wuthzellen zum völligen Untergange der Zelle führen kann.

Die Aufeinanderfolge dieser Veränderungen geht nach ihm in folgender Weise vor sich:

Golgi, Ueber die path. Histologie der Rabies experimentalis. Berliner klin. Wochenschrift. 1894.
Nagy bei *Högyes*, Zoonosen (Spec. Path. u. Ther. von Nothnagel).
Babes, Berliner klinische Wochenschr. Nr. 17, 1899.
Marinesco, l. c.
Babes, Berliner klin. Wochenschr. 1, 2, 3, 1898.

Digitized by Google
Original from UNIVERSITY OF CALIFORNIA
Generated on 2019-07-09 19:46 GMT / http://hdl.handle.net/2027/uc1.b3743166
Public Domain in the United States, Google-digitized / http://www.hathitrust.org/access_use#pd-us-google

1. (Reizzustand): Hervortreten des Chromatins (Mitose der Endothelien und Glia), nucleäre Bewegungen der Nervenzelle (diffuse Gefässerweiterungen, leucocytäre Infiltration).

2. Formveränderungen der Nervenzellen, Varices der Achsencylinder und Nervenfortsätze.

3. Körnig-fettige Degeneration der Zellen, hochgradige Vacuolisirung und Zugrundegehen derselben und der Achsencylinder.

Die ersten Veränderungen findet er schon vor Ausbruch der Wuth.

B. Nagy berücksichtigte bei seinen Untersuchungen die *Nissl*-sche Färbung.

Er untersuchte Thiere vom Beginn der Infection an bis zu ihrem Tode.

Er hebt die schon verhältnissmässig frühzeitig in der Incubation auftretenden Fieberbewegungen hervor, worauf auch neuerdings wieder *Babes* die Aufmerksamkeit lenkt.

Die spontan gestorbenen Thiere dagegen zeigten subnormale Temperaturen.

Er beschreibt vom Beginn der Incubation an auftretenden Zerfall (Granulirung, granuläre Auflösung, schollige Auflösung, körniger Zerfall, Auffaserung) der Chromatine des Zellkörpers (der *Nissl*'schen Körperchen), der entweder zur Atrophie (Homogenisation, Sclerose) oder zur Zerstückelung oder granulärem Zerfall der Zelle führt.

Vor dem Erscheinen des Fiebers (dritter bis vierter Tag) sind diese chromatolytischen Processe noch nicht hochgradig.

Sie erreichen erst bei Beginn des Fiebers und der nervösen Erscheinungen (Erregung) allgemeine Verbreitung. Neben theilweise veränderten Nervenzellen werden die völlig veränderten immer zahlreicher.

Marinesco beschreibt für Lyssa das Auftreten von peripherer Chromatolyse.

Babes gibt für den Beginn endotheliale Wucherungen an, Compression der Zellen, Concentrirung der chromatischen Substanz in der Nähe eines Zellfortsatzes, Erscheinen von perinucleären, chromatischen Granulationen.

Die Läsion des Kerns besteht in einer Ansammlung chromatischer Substanz in seiner Peripherie, überdies ist er granulös geworden, der Nucleolus vergrössert und blass. Ferner verschwindet sogar der Kern ganz.

Bei den mit Virus fixe inficirten Thieren findet er gewöhnlich keine Veränderungen, während die mit schwächerem Virus inficirten alle möglichen Stadien der Veränderung darbieten.

Digitized by Google
Original from UNIVERSITY OF CALIFORNIA
Generated on 2019-07-09 19:43 GMT / http://hdl.handle.net/2027/uc1.b3743166
Public Domain in the United States, Google-digitized / http://www.hathitrust.org/access_use#pd-us-google

Generated on 2019-07-09 19:44 GMT / http://hdl.handle.net/2027/uc1.b3743166
Public Domain in the United States, Google-digitized / http://www.hathitrust.org/access_use#pd-us-google

V. Intraperitoneale Injection von Pyocyaneustoxin.

(3 Monate alte, carbolisirte Bouilloncultur.)

Nr.	Dauer	Formolzellen	Alkoholzellen
1	Nach einmaliger Injection von 2 cm^3 nach 11 Tagen sehr marastisch eingegangen	Die chromatische Substanz exquisit fädig, um den Kern, der etwas mitgefärbt ist, herum verdichtet, in der Peripherie mit grossen Vacuolen versehen, die die buchtigen mit fädigen Strängen versehenen Contouren der Zellen bedingen, Kernkörperchen erhalten.	Unregelmässig-feinkörnige Structur der chromatischen Substanz, hie und da längliche Vacuolen, Begrenzung nach einzelnen Seiten der Zellen undeutlich-körnig. Kern stark gefärbt, Kernkörperchen deutlich erhalten; die Zellen in toto etwas verkleinert.
2	12 Stunden.	Die chromatische Substanz ist theils fädig und äusserst feinwabig, jedoch sehr dicht, theils in fädig verfilzten Strängen angeordnet; die Vacuolen sind grösstentheils längsgezogen und hauptsächlich um den Kern herum zu finden, Peripherie der Zellen scharf begrenzt, Kern theilweise etwas mitgefärbt, Kernkörperchen erhalten.	Die Zellen weisen starke Chromatolyse auf. Kern überall erhalten, ebenso das Kernkörperchen, ersterer hell. Einzelne Granula an manchen Zellen sind noch gut erhalten, an den meisten finden sich jedoch feine Körnungen. Dabei ist die chromatische Substanz an der einen Seite verdichtet, an der Gegenseite rareficirt und abgebröckelt.
3	$1\frac{1}{2}$ Tage.	Verloren gegangen.	Einzelne Zellen weisen etwas feinere, ungeordnete Granula auf; viele Zellen sind nach der einen Seite zu durch Abbröckelung der Granula unregelmässig begrenzt, an der Gegenseite herrscht Verdichtung derselben, dort ist die Zellcontour scharf und dort liegt die Zelle der Wand des pericellulären Raumes an. Kern vielfach stark mitgefärbt, Kernkörperchen erhalten.

Digitized by Google
Original from UNIVERSITY OF CALIFORNIA

Ferner gibt er als für Lyssa charakteristisch an sich im Protoplasma mancher Zellen findende »helle, arcadenförmige Bogenelemente«.

V. Pyocyaneusinfection.

(Versuche siehe Seite 124.)

Babinski und *Charrin* fanden bei Pyocyaneusinfection, trotzdem klinisch spastische Phänomene und Paralysen beobachtet wurden, mit ihren Methoden am Nervensystem keine Veränderungen. *Charrin* und *Claude* (Sem. méd. 1897, p. 482) geben an, dass es ihnen nach mehrmaliger Injection der Toxine des Bacillus pyocyaneus eine Myélite cavitaire zu erzeugen gelang, die hauptsächlich im Lendenmark sass, wobei sich nebst den anderen Veränderungen Degeneration der Vorderhornzellen fand.

Veränderungen an Nervenzellen durch die Einwirkung nicht specifisch wirkender Schädigungen bacterieller Art haben beschrieben: *Achard* und *Guinon* (tuberculöse Massen, Typhusbacillen, Bacterium coli), *Gilbert* und *Lion* (Bacterium coli), *Vincent* (Gemenge von Typhusbacillen und einem unbekannten Bacillus), *Roger* und *Bourges* (abgeschwächte Erysipelcoccen), *Thoinot* und *Masselin* (B. coli, Staphilococcus; Untersuchung von *Gombault*), *Widal* und *Besançon* (Streptococcen), *Homén* und *Laitinen* (Streptococcen und Toxine derselben), *Claude* (Toxin von Staphylo- und Streptococcen), *Ballet* (Pneumococcen). Nur ein Theil der Forscher hat sich jedoch dabei der *Nissl*'schen Methode bedient.

VI. Hunger.

(Versuche auf Seite 126.)

Degeneration und Atrophie der Ganglienzellen durch Inanition bei Hunden gibt schon *Rosenbach* an. Er findet trübe Schwellung, verminderte Sichtbarkeit des Kerns, verminderte Färbbarkeit durch Karmin, hierauf stärkeres Hervortreten des Kerns, der Zellkörper schrumpft und erleidet buchtige Einziehungen, ferner treten im Innern der Zelle Vacuolen auf.

Er führt ferner die Untersuchungen *Mankowski's* (Zur Frage über das Hungern. Dissert. St. Petersburg, russisch) bei Hunden und Kaninchen an, der fettige Degeneration der Zellen beschreibt.

Ganfini gibt einzelne Veränderungen bei Kaninchenzellen an, während *Daddi* nicht besonders grosse Veränderungen sieht.

Babinski und *Charrin*, sowie die folgenden citirt nach *Redlich*, Neuere Arbeiten über acute Myelitis. Centralbl. f. allg. Path. Bd. IX, 1898.

Rosenbach, Ueber die durch Inanition bewirkten Texturveränderungen des Nervensystems. Neurol. Centralbl. 1883.

Ganfini und *Daddi*, beide referirt: Neurol. Centralbl. 1898.

Digitized by Google
Original from UNIVERSITY OF CALIFORNIA
Generated on 2019-07-09 19:44 GMT / http://hdl.handle.net/2027/uc1.b3743166
Public Domain in the United States, Google-digitized / http://www.hathitrust.org/access_use#pd-us-google

Generated on 2019-07-09 19:44 GMT / http://hdl.handle.net/2027/uc1.b3743166
Public Domain in the United States, Google-digitized / http://www.hathitrust.org/access_use#pd-us-google

B. Befunde bei Erzeugung physikalischer Schädigungen.

VI. Hunger.

Nr.	Dauer	Formolzellen	Alkoholzellen
1	3 Tage ohne Wasser.	Die Zellen hochgradig vacuolisirt, exquisit-netzige Structur der chromatophilen Elemente, der Kern stark verkleinert, rund, stark gefärbt, Kernkörperchen erhalten. Die Contouren der Zellen durch die Vacuolisirung rundlich eingekerbt.	Verschiedenste Grade von Veränderungen, bestehend in Verfeinerung und unregelmässiger Körnung der *Nissl*'schen Elemente, Abbröckelung am Rande, inconstantem Vorkommen von Verdichtung der chromatischen Substanz nach der einen Seite hin, Abbröckelung nach der Gegenseite zu; an einzelnen Zellen ist sehr schön das durch die Präparation bedingte Ausfallen des Kerns zu sehen, der sonst überall vorhanden, meist hell, bei einzelnen jedoch klein und mitgefärbt ist.
2	5 Tage mit Wasser.	Hochgradige Vacuolisation der Zellen, deren chromatische Substanz fädig-netzig ist, deren Contour, durch Vacuolisirung bedingt, ausgebuchtet erscheint. Kern etwas mitgefärbt, Kernkörperchen erhalten.	Die Veränderungen sind äusserst hochgradige: Die Zellen sind nach einer Seite hin wie abgebröckelt, während die chromatische Substanz, die unregelmässig grob- bis feinkörnig ist, nach der anderen Seite zu verdichtet erscheint. Pericelluläre Räume erweitert, Kern und Kernkörperchen intact.

Digitized by Google
Original from UNIVERSITY OF CALIFORNIA

Generated on 2019-07-09 19:44 GMT / http://hdl.handle.net/2027/uc1.b3743166
Public Domain in the United States, Google-digitized / http://www.hathitrust.org/access_use#pd-us-google

VII. Wärmeversuche

(bei 45°).

Nr.	Dauer	Formolzellen	Alkoholzellen
1.	Nach 3 Stunden gestorben.	Chromatische Substanz zumeist äusserst feinfädig, klein vacuolisirt, Peripherie meist scharf und etwas verdichtet, daneben einzelne ganz kleine, absolut dunkle Zellen mit scharfen Contouren. Grössere Vacuolen fehlen durchaus im Zellinnern und finden sich nur hie und da an der Peripherie. An sehr wenigen Zellen finden sich noch chromatische Klumpen, die mit feinen, fädigen Ausläufern versehen sind. Kern hell, gross, Kernkörperchen intact.	Chromatische Substanz äusserst feinkörnig, gleichmässig-körnig, die Körnchen stark gefärbt; nach einer Seite der Zelle zu verdichtet, nach der Gegenseite rareficirt, abbröckelnd. Nur hie und da in den Zellen einzelne Vacuolen. Kern hell, gross, Kernkörperchen intact.
2.	Nach 3 Stunden gestorben.	Das völlig gleiche Verhalten wie 1.	Das völlig gleiche Verhalten wie 1.

Digitized by Google
Original from UNIVERSITY OF CALIFORNIA

Generated on 2019-07-09 19:46 GMT / http://hdl.handle.net/2027/uc1.b3743166
Public Domain in the United States, Google-digitized / http://www.hathitrust.org/access_use#pd-us-google

VIII. Erstickung.[1])

Nr.	Dauer	Formolzellen	Alkoholzellen
1	Acute Erstickung (Tracheal-compression).	Völlig normales Verhalten.	Völlig normal.
2	12 Stunden. In der eigenen Athemluft erstickt.	Das Bild ist ein vielgestaltiges: Neben Zellen, wo noch hauptsächlich chromatische Körner erhalten sind und nur wenig chromatisches Netzwerk da ist, solche, wo grösstentheils chromatisches Netzwerk und Vacuolen im Zellinnern sich befinden, dabei aber an der Peripherie eine dichte Zone chromatischer Körner erhalten ist, endlich solche, wo nur mehr einzelne Körner erhalten sind und die Peripherie schon vacuolisirt-buchtig erscheint, und schliesslich solche, die bereits den echten Typus veränderter Formolzellen tragen.	Einzelne Zellen von streifigem Typus zeigen noch normale Verhältnisse; die meisten jedoch haben unregelmässig-körnige chromatische Substanz, zeigen periphere Vacuolisirung und abgebröckelten Zellleib. Kern und Kernkörperchen normal.

[1]) Diese Versuche wurden hauptsächlich nur zu Vergleichszwecken ausgeführt, daher ihre geringe Zahl.

Digitized by Google
Original from UNIVERSITY OF CALIFORNIA

Generated on 2019-07-09 19:45 GMT / http://hdl.handle.net/2027/uc1.b3743166
Public Domain in the United States, Google-digitized / http://www.hathitrust.org/access_use#pd-us-google

IX. Exstirpationen von Nerven.

Nr.	Dauer	Formolzellen	Alkoholzellen
1.	21 Tage nach der Ischiadicusexstirpation getödtet.	Neben zahlreichen normalen Zellen der betreffenden Wurzelpartien des Markes finden sich einige, bei denen an Stelle der Nissl'schen Körperchen ein chromatophiles, feines Netzwerk getreten ist; bei einigen sind spitzig-eckige, scharf begrenzte, vacuolenähnliche Hohlräume, der Kern bei diesen etwas verkleinert, eckig, ein wenig mitgefärbt. Kernkörperchen erhalten.	Neben vielen normalen Zellen finden sich auch einige, die geschrumpft sind, nach einer Seite hin dem pericellulären Raume anliegen, während die chromatische Substanz, welche feingekörnt ist, nach der anderen Seite zu wie abgebröckelt erscheint. Kern etwas stärker gefärbt, Kernkörperchen intact. Keine Vacuolen.
2.	26 Tage nach der Ischiadicusexstirpation, 5 Tage nach Exstirpation des Plexus brachialis getödtet.	Im Hals und oberen Brustmark überhaupt keine sicheren Abweichungen von der Norm zu constatiren. Im Lendenmark nebst sehr zahlreichen normalen Zellen auch solche, wo eine feine, faserige, netzige Beschaffenheit der chromatischen Substanz im Centrum der Zelle zu sehen ist, während die Peripherie verdichtete, grobe Granula enthält. Keine Vacuolen. Am Kern und Kernkörperchen nichts Besonderes.	Nebst vielen normalen Zellen solche, wo die Nissl'schen Körperchen rarefieirt und in guter Anordnung erhalten sind, so dass die Zellen viel lichter, beinahe schattenhaft aussehen, und ihre Contouren viel grösser sind als die des gefärbten Theiles der Zelle, da keine chromatischen Elemente an der Peripherie sich finden, ferner solche Zellen, wo die Granula völlig staubförmig zerfallen sind. Keine Vacuolen. Kern und Kernkörperchen intact.

Digitized by Google
Original from UNIVERSITY OF CALIFORNIA

Schaffer beschreibt als Veränderungen das Auftreten von Chromatolyse und Vacuolisation. Während jedoch die Zellen bei absoluter Inanition hochgradige Veränderungen aufweisen (Decolorirung, Vacuolisation), zeigen die Zellen bei Inanition mit Wasseraufnahme erst beginnende Veränderungen.

Er kommt zum Schlusse, dass die chromatische Substanz das Trophoplasma bilde.

VII. Wärme.

(Versuche auf Seite 127.)

Goldscheider und *Flatau* finden bei ihren Versuchen an Kaninchen, die in einem Thermostaten von 45° gehalten wurden, nach $2^1/_4$ Stunden die Vorderhornzellen total verändert; die Zellen sind vergrössert, mattblau, homogen, opak: bei Immersion sieht man kein einziges, grösseres, scharf contourirtes *Nissl*'sches Körperchen. Durch den homogenen, mattblauen Grund schimmert eine feine Körnelung, beziehungsweise ein undeutliches Fadennetz hindurch; hie und da sieht man dunkle, fleckige Gebilde, welche wahrscheinlich Reste von *Nissl*'schen Körperchen sind.

Der Zellleib ist blasser als in der Norm, und manche Zellen sehen ganz blass himmelblau aus. »Dabei ist meist die Randzone des Zellleibes, von welcher die Fortsätze ausgehen, heller als der übrige Theil des Zellleibes.«

»Der Kern ist entweder nicht wahrnehmbar oder homogen blau gefärbt, mit feinster Körnung versehen, und hebt sich nicht ganz scharf von der Umgebung ab; er ist dabei meistens heller als der Zellleib — wie es der Norm entspricht. Das Kernkörperchen zeigt meist etwas unregelmässige, gezackte Contouren; ist dunkel gefärbt.«

Lugaro hielt Hunde und Kaninchen bei circa 45° und findet Zerfall des Chromatins mit Intactheit der achromatischen Substanz.

Der Kern unversehrt, das Kernkörperchen von verminderter Färbbarkeit.

Neuestens theilt *Marinesco* seine Wärmeversuche in drei Partien.

Schaffer, Nervenzellenveränderungen bei Inanition. Neurol. Centralbl. 16, 1897, S. 832.

Goldscheider und *Flatau*, Normale und path. Anat. der Ganglienzelle. Berlin 1898.

E. Lugaro, Sulle alterazioni delle cellule nervose nell'iperthermia sperimentale. Riv. di path. nerv. e ment. III, 5. Mai, 1898. Ref.: Neurol. Centralbl. S. 689, 1898.

Marinesco, Recherches sur la biol. de la cellule nerveuse. Arch. f. Anat. u. Physiol. I. u. II. Heft, 1899.

Digitized by Google
Original from UNIVERSITY OF CALIFORNIA
Generated on 2019-07-09 19:45 GMT / http://hdl.handle.net/2027/uc1.b3743166
Public Domain in the United States, Google-digitized / http://www.hathitrust.org/access_use#pd-us-google

1. Thiere, welche etwa eine Stunde einer Temperatur von 45·5° ausgesetzt waren:

Auftreten einer peripheren Chromatolyse, die Ausläufer der Zellen sind nicht gefärbt. Diese Veränderungen sind reparabel.

2. Temperatur 43—45°; Dauer viel länger als bei 1.:

Die Zellen sind geschwollen, opak (insbesondere um den Kern herum, während die Peripherie ungefärbt ist). Die Ausläufer sind stärker gefärbt und weithin zu verfolgen.

3. Thiere, die durch mehrere Stunden einer Temperatur von 43° ausgesetzt waren:

Noch stärkere Schwellung der Zellen, noch opakeres Aussehen, so dass keine feinere Structur des Protoplasmas mehr erkannt werden kann. Diese Verdichtung befindet sich hauptsächlich um den Kern herum.

IX. Nervendurchschneidung.

(Versuche auf Seite 129.)

Veränderungen an Nervenzellen nach peripherer Durchschneidung, bestehend hauptsächlich in feinkörnigem Zerfall, Rarefaction, Schwellung des Zellkörpers, randständiger Stellung des Kerns — von ausgesprochener Vacuolisation ist nirgends die Rede — haben mehr weniger übereinstimmend *Nissl, Marinesco, Lugaro, Biedl, Flatau* u. A. beschrieben und das Zurechtbestehen des *Waller*'schen Gesetzes angezweifelt.

van Gehuchten legt darauf Gewicht, dass die Veränderungen blos die chromatische Substanz betreffen.

Warrington beobachtet excentrische Stellung des Kerns. Schwund der Kernmembran, Chromatolyse, so dass endlich die Zelle wie ein leerer Sack aussieht.

Marinesco beobachtete nach 10 Tagen vollständige Chromatolyse der Zelle, der Kern ist zuerst geschwollen, atrophirt dann, der Nucleolus schwindet mit der Zeit. Er behauptet, dass der Nucleolus nur bei einer so starken Einwirkung schwindet, wie es die Herausreissung des Nerven ist.

In seiner neuesten Arbeit[1]) endlich stellt er auch eine Degeneration des zweiten Neurons fest.

---

van Gehuchten, l. c.

Warrington, On the structural alterations observed in nerve cells. Journal of Physiology. XXIII, pag. 112. Ref.: Neurol. Centralbl. 17, S. 701, 1898.

Marinesco, Nouvelles recherches sur les lésions des centres nerveux consécutifs à l'arrochement des nerfs. Bull. et immém. de la Soc. méd. des Hôp. de Paris, 1898. Ref.: Neurol. Centralbl. 17, 1898.

Marinesco, 1899. l. c.

Digitized by Google
Original from UNIVERSITY OF CALIFORNIA
Generated on 2019-07-09 19:45 GMT / http://hdl.handle.net/2027/uc1.b3743166
Public Domain in the United States, Google-digitized / http://www.hathitrust.org/access_use#pd-us-google

Zusammenfassung der Ergebnisse meiner Untersuchungen.

1. Bei normalen Zellen zeigt die chromatische Substanz — von unwesentlichen Verschiedenheiten abgesehen — stets die gleiche Anordnung; Vacuolen werden nicht gefunden.

2. Schon bei den normalen Zellen ist bei Formolhärtung im Gegensatz zu den Alkoholpräparaten eine auffällige Chromophilie vorhanden.

Zur Erklärung dieses Verhaltens genügt es nicht allein, die stärkere Schrumpfung bei Formolhärtung anzunehmen, sondern man muss eine chemische Veränderung des Eiweisses der chromatischen Substanz dafür verantwortlich machen, zumal man ja weiss, dass, während Alkohol Eiweiss einfach fällt, Formol mit demselben chemische Verbindungen eingeht.[1])

3. Sind ausgesprochene Zellveränderungen da, so ist bei den Alkoholzellen stets ein mehr oder minder grobkörniger Typus der chromatischen Substanz vorhanden, während diese bei Formolhärtung exquisit fädig-netzig angeordnet ist.

Fragt man sich nach der Ursache dieses verschiedenen Verhaltens, so muss zweierlei in Betracht gezogen werden.

Wie es Eiweisskörper gibt, die mit chemischen Reagentien sulzige Verbindungen geben (z. B. Alkalialbuminate), so können wir uns erstens denken, dass die oben angenommene Formoleiweissverbindung derartige physikalische Charaktere besitze.

Tritt nun zweitens dazu, dass durch das wässerige Fixirungsmittel zuerst Quellung im Zelleib geschaffen wird, in zweiter Linie Schrumpfung, durch Auspressen des Quellungswassers sich Vacuolisirung entwickelt, so wird eine derartige sulzige Masse naturgemäss zu Fäden ausgezogen werden, während bei Härtung mit 96-procentigem Alkohol sofort das Fixirungsmittel angreift, keine Quellung verursacht und die chromatische Substanz fällt.

Allerdings besteht die Voraussetzung, dass die pathologischen Zellen in irgend einer Weise diese Vacuolisirung begünstigen — vielleicht, dass sie selbst wasserreicher sind, da ja auch pathologische Alkoholzellen, wenn auch weniger, zuweilen vacuolisirt sind — da bei normalen Zellen bei Alkohol- und Formolhärtung keine Vacuolen gefunden werden.[2])

---

[1]) In der That sieht man das Rückenmark in der Formollösung zuerst stark quellen, beinahe transparent werden, hierauf nach einiger Zeit schrumpfen.

[2]) Die älteren Forscher, die vorwiegend mit *Müller*'scher Flüssigkeit härteten, sahen öfters schon bei normalen Zellen Vacuolen.

Digitized by Google
Original from UNIVERSITY OF CALIFORNIA
Generated on 2019-07-09 19:47 GMT / http://hdl.handle.net/2027/uc1.b3743166
Public Domain in the United States, Google-digitized / http://www.hathitrust.org/access_use#pd-us-google

Für einen grösseren Wasserreichthum dieser pathologischen Zellen spricht auch der Umstand, dass speciell die pathologischen Formolzellen bedeutend mehr geschrumpft erscheinen, als die normalen Zellen.

4. Sind Zellveränderungen vorhanden, so lassen sie sich meist viel frühzeitiger bei Formolhärtung nachweisen; Formol würde also ein feineres Reagens auf die Veränderung bilden.

5. Morphologische Unterschiede, die für eine bestimmte Zellläsion charakteristisch wären, wie solche noch neuerdings von *Nissl, Goldscheider* und *Flatau, Marinesco* etc. angegeben werden, aufzustellen, ist mir trotz meines varianten Materiales nicht gelungen. Es hat sich immer ein ganz bestimmter Typus der Veränderung ergeben und zwar sowohl für Alkohol- als auch für Formolhärtung. Die Unterschiede waren höchstens quantitativer Art.

(Nur bei den Nervenexcisionsversuchen fand ich insofern einen Unterschied, als ich nirgends sichere Vacuolen sehen konnte. Allerdings habe ich bloss zwei derartige Versuche ausgeführt.)

6. Die Frage von der Präexistenz der *Nissl*'schen Elemente lässt sich zwar nach meinen Untersuchungen nicht entscheiden, doch möchte ich auf das sich aus denselben ergebende Verhalten einer so hochgradigen Abhängigkeit der *Nissl*'schen Elemente von der Grundsubstanz

---

Charcot (Klinische Vorträge über die Krankheiten des Nervensystems, 1878, Bd. II, S. 200) bemerkt jedoch, dass er sich noch nicht davon überzeugen konnte, dass diese etwas Anderes als Artefacte seien.

Rosenbach (Ueber die Bedeutung der Vacuolenbildung in Nervenzellen. Neurol. Centralbl., 1884, S. 54) dagegen fasst die Vacuolen als Ausdruck eines »degenerativ-atrophischen« Processes auf.

J. Ansimow (Wjestnik psychiatrii neuropathologii 1888, Bd. V, 2. [Russisch] ref. Neurolog. Centralbl.) wendete verschiedene gebräuchliche (welche?) Härtungen an und konnte in keinem Falle Vacuolisation finden.

Nach *Trebinski* (Einiges über die Einwirkung der Härtungsmethode auf die Beschaffenheit der Ganglienzelle, Virchow 107) finden sich die pericellulären Räume und die Vacuolen an frischen Präparaten nicht, so dass er sie als Artefacte auffasst.

Kreissig (Virchow 102), ferner *Flesch* und *Koneff* (Neurol. Centralbl. 1886) führen an, dass normaler Weise schon Vacuolen vorkommen, nur bemerken sie, dass dieselbe in ganz frischen Präparaten selten seien und erst bei Präparaten, die länger liegen, häufiger würden.

Bemerkenswerth ist endlich die alte Angabe von *Schulz* (Ueber artificielle, cadaveröse und pathologische Veränderungen des Rückenmarks. Neurol. Centralbl. 1883, S. 529). Dieser fasst die Vacuolen als Artefacte auf.

»Damit ist natürlich nicht ausgeschlossen, dass dasselbe einmal gelegentlich, vielleicht oft und sehr ausgebreitet bei der Myelitis vorkommen kann; denn entzündete Rückenmarke sind oft schwer zu härten und ganz besonders artificiellen Veränderungen ausgesetzt.«

Diese Angaben sind erklärlich, wenn man bedenkt, dass *Müller*'sche Flüssigkeit noch umsoviel langsamer härtet als Formol.

Digitized by Google
Original from UNIVERSITY OF CALIFORNIA
Generated on 2019-07-09 19:47 GMT / http://hdl.handle.net/2027/uc1.b3743166
Public Domain in the United States, Google-digitized / http://www.hathitrust.org/access_use#pd-us-google

hinweisen, die für die Auffassung der chromatischen Substanz als Fällungsproduct wohl ins Gewicht fallen könnte.

7. Da ich diese beschriebenen Veränderungen bei den verschiedensten Allgemeinschädigungen[1]) stets in gleicher Weise und stets die Vorderhornzellen, die ich einzig untersucht habe, beliebiger Regionen des Rückenmarks betreffend fand, so spreche ich denselben jeden specifischen Charakter ab, und fasse sie nicht auf als etwa den Ausdruck irgend welcher chemischer Processe, die einzig an den Ganglienzellen angreifend, eine Art parenchymatöser Veränderung darstellen würden, sondern glaube vielmehr — und hiefür spricht der Umstand, dass jene Thiere, die langsamer sterben und länger in Agonie sind, die ausgeprägtesten Veränderungen zeigen, während bei Thieren, die acut und syncopal eingehen, zuweilen gar keine Veränderungen gefunden werden — dass es sich um eine Art hydropischen, durch das Sinken der Herzaction und ähnliche agonale Factoren veranlassten Zustandes handelt, so dass die beschriebenen Veränderungen zum grossen Theile einfach den Ausdruck einer physikalischen Veränderung des Gewebes bilden würden.

8. Die Zellveränderungen sind aber nicht durch postmortale Einflüsse für sich bedingt, da selbst 22 Stunden post mortem an normalen Thieren sich keine Veränderungen constatieren liessen, wie ich dies in mehreren Versuchen, die ich zu diesem Zwecke unternahm, feststellen konnte.

* * *

Für die Beurtheilung dieser Ergebnisse meiner Untersuchungen ist es nöthig, eine kurze Darstellung zu geben:

1. vom bisherigen Stande unserer Auffassungen von der Structur der normalen Nervenzelle;

2. von den Ansichten, die über die Bedeutung der *Nissl*'schen Elemente geäussert wurden;

3. von den allgemeinen Veränderungen, die für kranke Ganglienzellen beschrieben wurden, und im Anschluss hieran eine Kritik der hiefür aufgeführten Kriterien zu liefern.

Die erste Angabe über den Bau des Ganglienzellenleibes macht *Stilling*.[2])

Er nimmt für den Zellleib einen röhrenförmigen Aufbau an.

[1]) Nach Abschluss der Arbeit habe ich noch ein Thier untersucht, das an Milzbrand nach 36 Stunden gestorben war; die Vorderhornzellen zeigten genau denselben Typus der Veränderungen wie bei allen übrigen Schädigungen.

[2]) *Stilling* und die folgenden, soweit nicht anders angegeben, nach *de Quervain*, Virchow's Archiv, 133, 1893.

Digitized by Google
Original from UNIVERSITY OF CALIFORNIA
Generated on 2019-07-09 19:46 GMT / http://hdl.handle.net/2027/uc1.b3743166
Public Domain in the United States, Google-digitized / http://www.hathitrust.org/access_use#pd-us-google

Zu dieser Auffassung kehrt viel später *Nansen* zurück, der behauptet, dass das, was als Fibrillen angesehen würde, der Trimeniscus zwischen drei Röhren wäre.

Remak, Leydig, Beale sprechen theils von concentrischem, theils von nach den Fortsätzen hin gerichtetem, feinstreifigem Bau des Protoplasmas, ohne den fibrillären Bau hervorzuheben, den zuerst *Fromann* aufstellte, der aber von einer complicirten Structur der Fibrillenanordnung spricht. *Schulze* nahm als erster den eigentlich fibrillären Bau an.

Seit den Untersuchungen *Nissl's* beschäftigte man sich aber viel eingehender mit der Structur des Zellleibes, insbesonders mit den zwei denselben constituirenden Componenten, den sogenannten *Nissl*'schen Körperchen und der Grundsubstanz, sowie mit deren gegenseitigen Beziehungen.

Die *Nissl*'schen Körperchen (chromatische, chromophile Substanz, Tigroid, chromatische Spindeln, chromatische Streifen, basophile Substanz etc. genannt) — eine passende Bezeichnung findet sich charakteristischer Weise nicht — jene Substanz, die sich nach entsprechender Härtung mit vielen basischen Anilinfarben intensiv färbt und in normalen Vorderhornzellen in Form von regelmässig angeordneten Blöcken (Schollen, Spindeln, Kappen) findet, wurden von den allermeisten Forschern als etwas von der Grundsubstanz Verschiedenes aufgefasst.

Nur *Butzke* und nach ihm *Friedmann* behaupteten, dass die nach *Schulze* dargestellten Fibrillen nach *Nissl* kolbig schrumpften und mit Fäden zusammenhiengen, die immer durch den Schnitt abgetrennt würden.[1])

Beim Studium des feineren Baues der Schollen fand schon *de Quervain* eine unregelmässige, wie von feinsten Körnchen herrührende Begrenzung der Blocks und im Innern wie feine Vacuolen aussehende Lücken.

v. Lenhossék fasst die *Nissl*'schen Körperchen als aus einem Conglomerat von kleinsten Körnchen bestehend auf.

Auch *Marinesco, v. Gehuchten, Held* und Andere sprechen sich für einen körnigen Aufbau der *Nissl*'schen Körperchen aus, die sie in einer Grundsubstanz eingebettet sein lassen.

Friedmann, Neurol. Centralbl. 1891. Veränderungen bei Myelitis.

[1]) Die Beobachtung an sich ist übrigens völlig richtig, speciell an den nach *Nissl* sogenannten stichochromen (fibrillären) Zellen lässt sich dieses Verhalten namentlich bei Einstellung in verschiedenen Ebenen nachweisen.

Auch *Nissl* und *de Quervain* beschrieben kurze, chromatische Verlängerungen, die sich in der achromatischen Substanz verlieren.

Digitized by Google
Original from UNIVERSITY OF CALIFORNIA
Generated on 2019-07-09 19:47 GMT / http://hdl.handle.net/2027/uc1.b3743166
Public Domain in the United States, Google-digitized / http://www.hathitrust.org/access_use#pd-us-google

Nach *Ramon y Cajal* setzt sich jede Scholle aus einem Netz oder Schwamm (Spongioplasma) zusammen, über dessen Balken sich eine continuirliche Chromatinkruste gelegt hat.

Die Anordnung der *Nissl*'schen Körperchen im Zellleib findet sich nun an bestimmten, gleichen Proceduren unterworfenen Zellen nach *Nissl* mit grosser Constanz, so dass er jede Abweichung vom sogenannten »Zelläquivalent« als pathologische Zellveränderung erklärt.

Andererseits behauptet er, von der Untersuchung der Vorderhornzellen, Zellen der motorischen Hirnnervenkerne, Pyramidenzellen der motorischen Hirnrindenregion ausgehend, dass alle motorischen Zellen parallelstreifigen Aufbau haben.

Ružička, der bei der Untersuchung der Vorderhornzellen von Stier und Hund die allerverschiedenste Anordnung der Elemente und den allerverschiedensten Zelltypus, selbst den ganz feinkörnigen, findet, kommt zum Schlusse, »dass die parallelstreifige Structur nicht als für den motorischen Typus charakteristisch angesehen werden könne«.

Auch unter meinen Alkoholpräparaten normaler Meerschweinchenzellen findet sich dieses Verhalten; so besitze ich eine Abbildung von drei nebeneinander gelegenen Ganglienzellen des Vorderhorns, die den streifigen, scholligen und körnigen Typus repräsentiren.

Als die für die Function der Zelle weitaus wichtigere Substanz wird von den meisten Autoren die sogenannte Grundsubstanz angesehen, von der sie eine bestimmte Structur annehmen; einzelne,[1]) z. B. *Marinesco* und *van Gehuchten*, nehmen daneben noch eine ungeformte, achromatische Substanz an, in der die structurirten Elemente schwimmen.

Diese Structur wird nun von den Einen für fibrillär, von den anderen für netzförmig angesehen.

Für den fibrillären Bau haben sich neuerdings unter Anderen *Flemming, Benda, Dogiel, Becker, Lugaro, Levi, Nissl, Marinesco* ausgesprochen.

Zu ihnen gesellen sich dann noch in der neuesten Zeit *Apathy* und insbesondere *Bethe*, die mit ganz neuen, electiven Methoden zu

r. *Ružička*, Untersuchungen über den feineren Bau der Nervenzellen. Archiv für mikroskop. Anat., Bd. LIII., 1899.

Bethe, Ueber die Primitivfibrillen in den Ganglienzellen vom Menschen und anderen Wirbelthieren. Morpholog. Arbeiten (Schwalbe). Bd. VIII, S. 95, 1898.

Bethe, Verhalten der Primitivfibrillen in den Ganglienzellen des Menschen und bei Degenerationen. Archiv für mikroskopische Anatomie, Bd. L u. LI.

[1]) Auch *Nissl* nimmt neben dem nicht gefärbten Antheil, dem Träger wahrer Nervenfibrillen, noch bei manchen Zellen eine weitere Substanz an.

Digitized by Google
Original from UNIVERSITY OF CALIFORNIA
Generated on 2019-07-09 19:47 GMT / http://hdl.handle.net/2027/uc1.b3743166
Public Domain in the United States, Google-digitized / http://www.hathitrust.org/access_use#pd-us-google

gleichem Resultate gelangen, auf deren Ergebnisse von weittragender Bedeutung jedoch hier nicht näher einzugehen ist. *Altmann,* der ebenfalls sich für den fibrillären Bau der Grundsubstanz ausspricht, meint, dass seine Körnchen nicht interfibrillär liegen, sondern Anshwellungen der Fibrillen bilden (Bioblasten), in welche die Fibrillen selbst zerfallen.

Den netzförmigen Typus der Grundsubstanz nimmt *v. Lenhossék* an, der sich dieselbe körnig-wabig oder, wie *Reinicke* angibt, als pseudowabig denkt, ferner *van Gehuchten* und insbesondere *Held,* der die Grundsubstanz längswabig sieht und die vielfach beschriebene Fibrillenstructur als aus Längswabenwänden bestehend auffasst.

Diese Wabung stellt aber nach seinen und *Bütschli's* Untersuchungen nur ein postmortales Kunstproduct dar.

Er nimmt nämlich an, dass bei Behandlung des lebenden Nervenzellenprotoplasmas mit Fixirungsmitteln derartige Vacuolen dadurch entstehen, dass eine »durch Gerinnung bedingte Entmischung eintrete«, so dass einerseits gewisse Stoffe zur Ausfällung kommen, andererseits das Lösungswasser in Form von Vacuolen abgeschieden werde.

Ausserdem gibt er an, dass verdünnte Fixirungsmittel anders (gröber, deutlicher, gleichmässiger) vacuolisiren als die concentrirten.

Was endlich den Zusammenhang zwischen *Nissl*'schen Elementen und Grundsubstanz anlangt, so nimmt z. B. *van Gehuchten* an, dass die *Nissl*'schen Elemente nichts anderes sind, als die von feinsten Körnchen imprägnirten Knotenpunkte der netzförmigen, achromatischen Substanz.

Held dagegen meint, dass die *Nissl*'schen Körperchen aus einer gerinselartigen Grundsubstanz bestehen, die die einzelnen Körnchen zusammenhalte und zwischen der von ihm angenommenen achromatischen, wabigen Substanz liege.

Aehnlich spricht sich auch *Ramon y Cajal* aus.

Babes fasst die chromatophilen Elemente als organisirte Gebilde auf, in welche sich die körnige, chromatische Substanz einlagert, und die vielleicht Isolirungsmittel vorstellen für die zum Zellprotoplasma laufenden Ströme.

Bei der Frage nach der Bedeutung der *Nissl*'schen Elemente ergaben sich folgende zwei Punkte:

1. Sind es Kunstproducte oder intravitam existirende, präformirte Gebilde? und 2. Was für eine Stellung nehmen sie in der Oekonomie der Zelle ein?

Held kommt zu dem Resultat, dass die *Nissl*'schen Körperchen keine in der lebenden Nervenzelle existirenden Gebilde, sondern durch

Digitized by Google
Original from UNIVERSITY OF CALIFORNIA
Generated on 2019-07-09 19:47 GMT / http://hdl.handle.net/2027/uc1.b3743166
Public Domain in the United States, Google-digitized / http://www.hathitrust.org/access_use#pd-us-google

Fixirungsmittel gefällte Stoffe sind. In den sofort nach dem Tode untersuchten Nervenzellen konnte er sie nicht finden,

Noch weiter geht *Ružička* (l. c.), der annimmt, man könne die *Nissl*'schen Structuren überhaupt nur an überfärbten und dann differenzirten Zellen sehen.

Einen gegentheiligen Standpunkt nimmt vor Allen *von Lenhossék* ein, der einerseits betont, dass er an bestimmten Zellen (Spinalganglien) schon im frischen Zustande die Körner wahrnehme,[1]) andererseits für die Präexistenz der Gebilde die Constanz der Structur ins Treffen führt, die bei den verschiedensten Härtungen resultiere und die für bestimmte Thiergattungen bestimmte morphologische Verschiedenheiten aufweise.

Marinesco endlich sieht das das Gerüst für die Schollen bildende Spongioplasma als präformirt an.

Was die physiologische Bedeutung der *Nissl*'schen Elemente weiters anlangt, so nehmen die meisten Forscher, wie *Nissl, Ballet* et *Dutil, Schaffer, Monti, Juliusburger, van Gehuchten* etc., den Standpunkt ein, dass diese nichts mit der eigentlich nervösen Function der Zelle zu thun hätten, sondern eine Art Reserve- oder Nährstoff für die Zelle bildeten.

Zu dieser Annahme drängt offenbar einerseits die Beobachtung von der Abhängigkeit der *Nissl*'schen Körperchen von der Anordnung der Grundsubstanz, das achromatische Verhalten des Achsencylinders und endlich die Beobachtung, dass im Zustande der sogenannten »Chromatolyse« befindliche Zellen in ihrer Vitalität durchaus nicht geschädigt sind und beim Wegfall der diesen Zustand bedingenden Ursachen wieder zur Norm zurückkehren können.

So fasst *Juliusburger* das Zugrundegehen der Granula als eine Inanspruchnahme der potentiellen Energie durch die durch die Krankheitsreize erhöhte Auslösung auf. *van Gehuchten* kommt zum Schlusse, »die Chromatolyse könne vom histologischen Standpunkte eine Rolle

[1]) Nach Abschluss dieser Arbeit habe ich noch sowohl Vorderhornzellen als auch Spinalganglienzellen normaler Thiere lebenswarm in physiologischer Kochsalzlösung suspendirt am elektrisch geheizten Objecttisch (37°) beobachtet. Es fand sich bei beiden Zellgattungen eine ziemlich gleichmässige, mässig-grobkörnige Granulirung; diese Granula verhalten sich aber ganz und gar verschieden von den *Nissl*'schen Granulis bei der gehärteten Zelle.

Juliusburger, Bemerkungen zur Path. der Ganglienzelle. Neurol. Centralbl. 1896, S. 386.

van Gehuchten, L'anatomie fine de la cellule nerveuse. XII. Congr. intern. de méd., 1897. Ref. Neurol. Centralbl. 1897.

Digitized by Google
Original from UNIVERSITY OF CALIFORNIA
Generated on 2019-07-09 19:47 GMT / http://hdl.handle.net/2027/uc1.b3743166
Public Domain in the United States, Google-digitized / http://www.hathitrust.org/access_use#pd-us-google

spielen, vom physiologischen und pathologischen Standpunkte stelle sie nichts Specifisches dar«.

Nissl hat, von der richtigen Annahme ausgehend, dass die nach seiner Methode dargestellten Structuren nichts Absolutes seien und von einer ganzen Reihe von Factoren abhiengen, bei Erfüllung dieser sich aber constant fänden, wie schon erwähnt, den Begriff des sogenannten Zelläquivalents eingeführt.

Bei den zahlreichen Nachuntersuchungen verschiedener Autoren wurde nun eine sehr grosse Zahl von Abweichungen von diesem Typus als Kriterien pathologischer Zellveränderung aufgefasst.

Hierher gehört die sogenannte Chromophilie, die Chromatolyse, Vacuolisation, Schwellung, Abbrechen der Fortsätze, Schrumpfung, verminderte Färbbarkeit vom Zellleib.

Vom Kern: Schrumpfung, vermehrte Färbbarkeit, Fehlen, Verwaschensein seiner Contour.

Vom Nucleolus: Vergrösserung oder Schrumpfung, intensive oder abgeblasste Färbung desselben, Eckigwerden desselben, sein Auswandern aus dem Kern und der Zelle, wie es von manchen Seiten angegeben wird. Endlich Vergrösserung der pericellulären Räume.

Diese Kriterien finden sich nun bei den verschiedenen Forschern in den verschiedensten und zum Theil widersprechendsten Combinationen, und eine Anzahl derselben geht, wie erwähnt, so weit, gewisse dieser Combinationen als für eine bestimmte Läsion charakteristisch anzusehen.

Unterziehe ich jedoch die einzelnen der für pathologisch ausgegebenen Zellveränderungen an der Hand meiner Untersuchungen einer Kritik, so ergibt sich zunächst für die Veränderungen des Zellleibes Folgendes: Die Chromophilie wurde ursprünglich auch als etwas Pathologisches angesehen; neuerdings fasst man sie jedoch vielfach als dem physiologischen Zustande der Thätigkeit entsprechend auf (z. B. *Nissl*). — *Mann* aus Oxford dagegen meint, dass sie den der Ruhe repräsentiere, ohne indessen einen stricten Beweis erbringen zu können.

Die dafür gebrauchte Bezeichnung »Pyknomorphismus«, wobei offenbar an eine Verdichtung oder Vermehrung der chromatophilen Elemente gedacht ist, dürfte schon aus dem Grunde unrichtig sein, da es durch stärkere Differenzirung stets unschwer gelingt, auch an solchen Zellen die *Nissl*'schen Structuren zur Darstellung zu bringen.

So habe ich an meinen Serienschnitten, wobei vielfach dünnere auf dickere Schnitte folgten, die Beobachtung gemacht, dass, während eine Zelle auf dem dickeren Schnitte chromophil war, dieselbe auf dem folgenden, dünneren schon differenzirt erschien.

Digitized by Google
Original from UNIVERSITY OF CALIFORNIA
Generated on 2019-07-09 19:47 GMT / http://hdl.handle.net/2027/uc1.b3743166
Public Domain in the United States, Google-digitized / http://www.hathitrust.org/access_use#pd-us-google

Die chromophilen Zellen sind meist etwas kleiner und ich fasse diesen Zustand als den Ausdruck einer leichten Schrumpfung der etwas wasserreicheren Zelle auf, wobei die Zwischensubstanz leichter mitgefärbt wird.

Damit stimmt auch gut das Verhalten meiner Formolpräparate überein, bei denen im Vergleich mit den Alkoholzellen nahezu sämmtliche Zellen im Zustande der Chromophilie gefunden werden und bei denen es einer ganz ausserordentlich starken Differenzirung bedarf, um die Structuren deutlich zu machen. Hier seien übrigens nochmals die »hellen, arkadenförmigen Hohlräume« erwähnt, die *Babes* als für Lyssazellen charakteristisch ansieht.

Auch die Abbildung, die er davon gibt, stimmt vollkommen mit dem überein, was ich an nicht genügend differenzirten Zellen auch schon normaler Weise zuweilen finden kann. Man sieht nämlich an ihnen, namentlich bei wechselnder Höhe der Einstellung, helle spiess- oder sichelförmige Figuren, die in verschiedenen Ebenen verlaufend, sich dabei zu drehen scheinen und wie mit einer convexglasigen homogenen Masse erfüllt sind.

Differenzirt man stärker, so erscheint bald wieder die normale Structur der Zelle.

Es sind das offenbar Trugbilder.

Ob sie etwas mit den schon bei normalen Zellen zuweilen vorkommenden radiären oder concentrischen Klaffungen zu thun haben, möchte ich nicht sicher entscheiden.

Sie sind ferner scharf von den ovalen oder selbst spitzigen Vacuolen zu trennen, die sich vorwiegend an veränderten Formolzellen finden und deren Natur durch die durch sie bedingte veränderte Anordnung der chromatischen Substanz ohneweiters klargestellt erscheint.

Was die Chromatolyse anlangt, so wird, wie erwähnt, ihr neuerdings von den allermeisten Forschern keine Bedeutung für die Zellfunction beigemessen.

Das Zugrundegehen der Granula fassen dabei die Einen als »Inanspruchnahme des Trophoplasmas« durch erhöhte Thätigkeit auf, während es die Anderen wieder gerade dort finden, wo Inactivität der Zelle vorhanden ist (bei Amputationen etc.). Dabei wird von höher- oder mindergradiger Chromatolyse gesprochen, wobei man wiederum in Zweifel gerathen kann, bei welcher Art von feiner Körnung man die Pathologie beginnen lassen soll, da ja bei vielen Thieren auch schon normaler Weise ziemlich feinkörnige, sowie unregelmässigkörnige Zellen vorkommen. (Vergleiche die oben angeführte Angabe von *Ružička* u. ff.)

Digitized by Google
Original from UNIVERSITY OF CALIFORNIA
Generated on 2019-07-09 19:47 GMT / http://hdl.handle.net/2027/uc1.b3743166
Public Domain in the United States, Google-digitized / http://www.hathitrust.org/access_use#pd-us-google

Eine viel wichtigere Veränderung dürfte die Vacuolisation darstellen.

Dass sie auch schon normaler Weise bei *Müller*'scher Härtung auftrete, dafür habe ich schon im Vorhergehenden Angaben gebracht.

Hier seien nur noch die Angaben *de Quervain's* und *Trebinski's* erwähnt.

de Quervain gibt an, dass auch normale Ganglienzellen, hauptsächlich jedoch nur periphere, Vacuolen aufweisen; dass ferner bei Chromsalzhärtungen die pericellulären Räume relativ weit erscheinen, bei Sublimat- und Alkoholhärtung bedeutend geringer: endlich, dass bei diesen letzteren Härtungen normaler Weise keine Vacuolisirung auftrete. *Trebinski* sagt Folgendes: »Das von *Flesch* erwähnte Ueberbrücken der pericellulären Räume durch ganz feine, fadenförmige Reste des geschrumpften Protoplasmas habe ich öfters gesehen. Besonders reich sind die in *Müller*'scher Flüssigkeit und Chromsäure gehärteten Präparate, in welchen einzelne, derartige feine Fäden nach allen Seiten hin aussendende Ganglienzellen fast sternförmig aussehen; stärkere Ausbuchtungen des Zellinhalts zwischen zwei derartigen Fäden, die zu einem fast abgeschlossenen, mit dem pericellulären Raume nur durch einen schmalen Spalt communicirenden Defecte des Zellkörpers werden können und in einem solchen Fall von *Flesch* als ‚randständige Vacuolen' bezeichnet werden, haben sich in meinen Präparaten auch nicht selten gefunden.«

Ob nun die besprochene Vacuolisirung eine »periphere« oder »pericelluläre« ist, genau lässt sich dieses Verhalten vom morphologischen Standpunkte nicht feststellen, soviel ist gemäss meinen früher angeführten Ansichten sicher, dass bei einer Behandlung, wo normaler Weise keine Vacuolen auftreten, eine Vacuolisirung ein Zeichen abnormen Wasserreichthums des Gewebes ist und als solches keineswegs den Ausdruck eines pathologischen Verhaltens der Zelle bilden muss.

Ueber die morphologische Seite des Zustandekommens der Vacuolen sind die Meinungen ebenfalls getheilt.

Während die Einen annehmen (*Held* u. A.), dass die Vacuolen Flüssigkeitsaustritte in die Interstitien der Zelle bilden, meint unter Anderen *Schaffer,* die Vacuolen entwickeln sich aus einem umschriebenen Schwunde der chromatischen Substanz; in diesen leeren Fleck müsse dann allerdings Flüssigkeit eintreten. Nach meinen Abbildungen, speciell der Formolzellen, ist es klar, dass man wohl die erstere Entstehungsweise annehmen muss.

Schaffer, Nervenzellenveränderungen bei Inanition. Neurol. Centralbl. Nr. 16, 1897.

Digitized by Google
Original from UNIVERSITY OF CALIFORNIA
Generated on 2019-07-09 19:50 GMT / http://hdl.handle.net/2027/uc1.b3743166
Public Domain in the United States, Google-digitized / http://www.hathitrust.org/access_use#pd-us-google

Was weiters die Schwellung, das Abbrechen oder Fehlen der Fortsätze betrifft, so ist erstere umso schwerer zu beurtheilen, als es auch normaler Weise Zellen von verschiedener Expansion gibt, bezüglich der letzteren kann man aber durch die Schnittrichtung wiederum argen Täuschungen unterliegen,

Auch der Ausdruck »verminderte Färbbarkeit« bedarf einer genaueren Umgrenzung. Man könnte dabei annehmen, dass sich die einzelnen chromophilen Elemente etwa schwächer färbten.

Dieses Verhalten nun konnte ich niemals beobachten. Solange chromatische Elemente da sind, färben sie sich intensiv, richtige Differenzirung vorausgesetzt, und der Eindruck verschiedener Helligkeit der Zelle resultirt nur aus der verschiedenen Grösse und Anordnung jener.

Es wird nun von vereinzelten Forschern, so neuestens von *Rothmann,*[1]) bei Methylenblaufärbung ein gleichmässiges Gefärbtsein einer netzartig oder wabenartig structurirten Substanz bei veränderten Ganglienzellen beschrieben, die dieser — allerdings mit gewisser Reserve — als etwas von den *Nissl*'schen Elementen Verschiedenes auffasst.

Das von ihm gleichsam unbewusst angelegte Kriterium dürfte die Art und Weise der Färbung sein.

Auch ich habe mehrere derartige Präparate (Celloidinschnitte) vom Rückenmarke mehrerer septisch verstorbener Personen. Die Nuancirung der Färbung ist aber nicht zu verwechseln.

Während die *Nissl*'schen Elemente sich in electiver Weise tiefblau (mit einem Stich ins Violette bei meiner Färbungsmethode) färben, ist hier davon keine Spur, sondern eine verwaschen grünblaue Mitfärbung der Grundsubstanz vorhanden, in welcher man nur das Structurbild von der oben erwähnten Form sieht.

Das Fehlen des Kerns kann offenbar nur dort mit Sicherheit angenommen werden, wo man die in Serienschnitte zerlegte Zelle in toto durchmustern kann. Aber selbst da kann er dadurch vermisst werden, dass er bei der Präparation ausfällt, wobei, falls, wie dies bei veränderten Alkoholzellen vorkommt, die chromatische Substanz auf der einen Seite stark abgebröckelt erscheint und ihn nicht mehr umgibt, die sonst sichtbare helle Lücke nicht hervorzutreten braucht.

Die oft beschriebene excentrische Stellung des Kerns fand ich nur bei veränderten menschlichen Ganglienzellen (Sepsis), die ein sehr wasserreiches Aussehen boten, und wo der Kern — offenbar durch ungleichen Zelldruck — direct an die Wand angedrückt und ab-

[1]) Ueber Rückenmarksveränderungen nach Abklemmung der Aorta abdom. beim Hunde. Neurol. Centralbl. Nr. 2, 1899.

Digitized by Google
Original from UNIVERSITY OF CALIFORNIA
Generated on 2019-07-09 19:47 GMT / http://hdl.handle.net/2027/uc1.b3743166
Public Domain in the United States, Google-digitized / http://www.hathitrust.org/access_use#pd-us-google

geplattet war. Dieses Verhalten spricht gegen die von manchen Seiten beschriebene sogenannte active Auswanderung des Kerns.

Es wird ferner ein Undeutlichwerden der Kerncontouren bis zum Verschwinden des Kernes angegeben.

Vergleicht man von ein und demselben Objecte Celloidinschnitte mit dünnen (3—4 μ) Paraffinschnitten, so sind im ersteren Falle viel mehr undeutlich contourirte Kerne zu sehen als bei Letzteren.

Es erklärt sich das einfach daraus, dass bei dickeren Schnitten von oberhalb und unterhalb der optischen Ebene am Rande die Granula durchschimmern und die scharfe Contour verdecken.

Wird an etwas dickeren Schnitten (von 10 μ an) vom Kerne eine nicht zu grosse Kugelkappe abgeschnitten, so erblickt man durch sie hindurch ebenfalls die allerdings etwas undeutlichere Granula und erhält den Eindruck, als ob das Kernkörperchen fehle und der Kern beinahe verschwunden wäre.

Bei der Annahme einer Vergrösserung des Nucleolus ist es nöthig, etwa darunter liegende, gefärbte Elemente, sowie eine Anlagerung der sich zuweilen um das Kernkörperchen zusammenziehenden, mitunter intensiv gefärbten Lininfäden ausschliessen zu können.

Bisweilen glaubt man, ein stark vergrössertes Kernkörperchen in Zellen zu finden, denen der Kern fehlt; eine genauere Betrachtung jedoch ergibt, dass es sich um einen stark verkleinerten, intensivst gefärbten, runden Kern handelt, in dem nur mit Mühe das noch intensiver gefärbte Kernkörperchen erkannt werden kann.

Das Eckigwerden des Kernkörperchens endlich kann, da es sich auch zuweilen bei normalen, etwas geschrumpften Zellen findet, sonst aber überhaupt sehr inconstant anzutreffen ist, nicht als verwendbares Kriterium betrachtet werden. Ein hie und da erwähntes actives Auswandern des Kernkörperchens zu finden, ist mir überhaupt nie gelungen.

Von diesen sämmtlichen Kern- und Kernkörperchenveränderungen ist überhaupt nur eine einzige nach meinen Beobachtungen das sichere Zeichen einer Zellläsion: ein stark verkleinerter, intensivst gefärbter, runder Kern.

In ihren Schlussbemerkungen führen *Goldscheider* und *Flatau* an, dass »Zweifel an der Leistungsfähigkeit der *Nissl*'schen Methode und an der Objectivität der mittelst derselben nachzuweisenden Alterationen der Nervenzellen wohl fortan nicht mehr berechtigt sind.« Sie selbst weisen jedoch auf gewisse Incongruenzen hin und *Juliusburger* und *Meier* sprechen direct aus, dass eine Uebereinstimmung zwischen

Juliusburger und *Meier*, Monatsschr. f. Psych. u. Neurol. Bd. XI, 1898.

Digitized by Google
Original from UNIVERSITY OF CALIFORNIA
Generated on 2019-07-09 19:47 GMT / http://hdl.handle.net/2027/uc1.b3743166
Public Domain in the United States, Google-digitized / http://www.hathitrust.org/access_use#pd-us-google

dem klinischen Verhalten und den gefundenen Veränderungen nicht zu constatiren sei.[1])

Wenn sie ferner an den veränderten Zellen bei Tetanus- oder Strychninvergiftung den directen, anatomischen Ausdruck einer chemischen Bindung erblicken, der für die betreffenden Vergiftungen specifisch wäre, so ergibt sich aus der vorliegenden Untersuchung, dass sich doch noch Bedenken gegen derartige »specifische« Veränderungen geltend machen lassen, ebenso wenn sie als vielleicht nahes Ziel die Erforschung des morphologischen Ausdrucks der in der Zelle vor sich gehenden functionellen Zustandsveränderungen sehen. Mit der *Nissl*'schen, einer für die Zellen so deletären Methode, dürften derartige Untersuchungen jedenfalls zu keinem Resultate führen. Nimmt man selbst an, dass verschiedene Gifte einzig eine Attraction zum Ganglienzellenleibe haben — es müssten diese chemischen Vorgänge, die sich an den Zellmolecülen abspielen, die Structur der organisirten Materie in specifischer, für die einzelnen Gifte verschiedener und charakteristischer Weise verändern, wofür es übrigens in der gesammten Cellularpathologie noch kein Analogon gibt, während man doch vielfach die Zellveränderung als die vitale, nicht chemische Reaction auf Reize (auch chemischer Art), die die Zelle treffen, auffasst — so folgt aus den Ergebnissen meiner Untersuchung, dass eine Fragestellung nach Zellveränderungen chemischer Art so lange als nicht gerechtfertigt aufgefasst werden muss, als über durch physikalische Factoren bedingte Zellveränderungen noch keine völlige Klarheit herrscht.[2])

ANHANG.

I. Mensch.[3])

Tetanus.

Fall I (älterer Mann) Alkoholhärtung.

Die Zellen der Vorderhörner besitzen normale Contouren, die Granula sind intact und in normaler Weise angeordnet, der Kern ist

[1]) Vergl. auch die ähnliche Bemerkung *Kempner* und *Pollak's* bei Botulismus.

[2]) Dass selbstverständlich von diesem Gesichtspunkte aus Untersuchungen über die Wirkung der Antixoxine nicht berechtigt erscheinen, liegt klar zu Tage.

[3]) Bei den einzelnen der hier beschriebenen Fälle, die ohne besondere Auswahl, wie es eben die Obductionsverhältnisse ergaben, kurz beschrieben werden, wurde die umfangreiche Literatur, in welcher sich die verschiedensten, zum Theil einander widersprechendsten Angaben finden, weggelassen, wegen der Kürze sowohl, als auch weil der Hauptzweck dabei war, zu zeigen, wie wenig und Unzuverlässiges die *Nissl*'sche Methode auch hier zu leisten vermag.

Digitized by Google
Original from UNIVERSITY OF CALIFORNIA
Generated on 2019-07-09 19:47 GMT / http://hdl.handle.net/2027/uc1.b3743166
Public Domain in the United States, Google-digitized / http://www.hathitrust.org/access_use#pd-us-google

erhalten, scharf contourirt, das Kernkörperchen intensiv blaugefärbt: an den Zellen fällt ein enormer Pigmentreichthum auf. Das Pigment ist hellgelb, in Form einer grossen, in manchen Zellen beinahe den dritten Theil des Zellvolumens einnehmenden Vacuole angeordnet; in manchen Zellen ist diese Vacuole farblos, von feinnetziger Structur, als ob daraus das Pigment verschwunden wäre, in einzelnen Zellen ist an Stelle des Pigments eine homogene Substanz getreten, die sich in metachromatischer Weise röthlich gefärbt hat.

Fall II (junger Mann) Alkohol- und Formolhärtung.

Sowohl bei Alkohol- als auch bei Formolhärtung weisen die meisten Zellen des Vorderhornes, speciell des Hals- und Lendenmarkes durchaus normale Verhältnisse auf.

Im Brustmark finden sich neben ebenfalls meist normal aussehenden Zellen auch solche, wo neben noch theilweise erhaltenen Granulis, die regelmässig angeordnet sind, ein einigermassen feinkörniger Zerfall der chromatischen Substanz sich eingestellt hat. Bei diesen Zellen ist auch um den übrigens völlig normalen Kern herum eine Zone, die schwächer und diffuser gefärbt ist. Die Begrenzung des Kerns ist eine durchaus scharfe, die Grösse des Kernkörperchens unterliegt vielfachen Verschiedenheiten.

Zwischen dem Aussehen der Granula bei Alkohol- und Formolhärtung ist kein bedeutender Unterschied, nur scheinen manchmal die Formolgranula plumper zu sein.

Ein Fall von menschlicher Tollwuth (23jähriger Mann). Formolhärtung.

Die allermeisten Zellen bieten normalen Habitus, Pigment ist nur in wenigen Zellen vorhanden. Einzelne Zellen, jedoch nur sehr wenige, besitzen etwas gedunsenen Zellleib, die *Nissl*'schen Körperchen sind nicht deutlich abgrenzbar und scheinen grösstentheils miteinander durch Ausläufer verschmolzen zu sein, so dass eine Art vacuolären Typus resultirt; diese Zellen enthalten auch einen Pigmentblock.

Kern und Kernkörperchen sind nicht verändert.

Ein Fall von Myelitis transversa subacuta (ältere Frau). Formolhärtung.

Die meisten der grossen Vorderhornzellen der erkrankten Partie, die untersucht wurde, zeigten intacte *Nissl*'sche Körperchen, intacten runden, scharf contourirten Kern und intensiv gefärbte Kernkörperchen.

Daneben finden sich solche Zellen, die reichlich hellgelbes Pigment enthalten, so dass nur noch vereinzelte, gut geformte *Nissl*'sche Elemente an der Peripherie erhalten sind.

Digitized by Google
Original from UNIVERSITY OF CALIFORNIA
Generated on 2019-07-09 19:47 GMT / http://hdl.handle.net/2027/uc1.b3743166
Public Domain in the United States, Google-digitized / http://www.hathitrust.org/access_use#pd-us-google

Endlich finden sich in den Vorderhörnern, und zwar gegen den basalen Theil derselben zu gelegen, für jeden Schnitt etwa eine bis zwei grössere Zellen, denen die *Nissl*'schen Körperchen fehlen, deren Grundsubstanz feinwabig aussieht und diffus hellblau gefärbt ist. Die Kerne sind hier zum Theil eckig und am Rande des Protoplasmas zu sehen.

Derartige Zellen finden sich beinahe durchgehends in den Hinterhörnern.

Ein Fall von vorgeschrittener Tabes bei einem Diabetiker an dem vor Monaten wegen Gangrän ein Bein amputirt worden war.

Formolhärtung: Im Vorderhorn finden sich beinahe durchwegs normale Zellen, die reichlich Pigment enthalten (älterer Mann): einzelne Zellen, namentlich im Lendenmark, sehen etwas voluminöser aus (convexe Contouren), die Granula sind zerfallen. Andeutungen von normalen finden sich noch hie und da am Rande. Ueberall ist der Kern und Kernkörperchen erhalten; letzteres zeigt mehrere (circa vier) Vacuolen.

Alkoholhärtung: Im Brustmarke zu allermeist normale Zellen mit Pigment. Im Lendenmark hauptsächlich auf einer Seite gegen die Basis des Vorderhorns geschwellte Zellen mit staubförmigen Granulis und theilweise randständigem Kern.

In einem zweiten Fall von Tabes incipiens fanden sich durchwegs normale Verhältnisse in den Vorderhornzellen.

Perniciöse Anämie (Alkohol- und Formolhärtung): Bei den allermeisten Zellen normale Verhältnisse. Bei einzelnen in der Mitte statt der Granula eine diffus blaugefärbte, feinwabige Substanz, am Rande noch erhaltene Granula. Bei einzelnen gar keine Granula mehr, sondern einzig die beschriebene feinwabige, diffus gefärbte Substanz. Ziemlich viel Pigment, so dass sich manchmal nicht mit Sicherheit entscheiden lässt, ob diese feinwabige Substanz einem Pigmentfleck entspricht.

Kern und Kernkörperchen bieten keine Veränderungen.

Von drei untersuchten Fällen von Phosphorvergiftung war nur in einem Falle bei Alkoholhärtung eine leichte Auflösung der Granula um den Kern herum zu constatiren. Alles übrige zeigte sowohl bei Alkohol- als auch bei Formolhärtung völlig normale Verhältnisse.

Drei Rückenmarke von Phthisikern ferner, die drei Stunden, zwei und drei Tage nach dem Tode untersucht wurden, zeigten an den Ganglienzellen durchaus keine wahrnehmbaren, postmortalen Veränderungen.

Digitized by Google
Original from UNIVERSITY OF CALIFORNIA
Generated on 2019-07-09 19:47 GMT / http://hdl.handle.net/2027/uc1.b3743166
Public Domain in the United States, Google-digitized / http://www.hathitrust.org/access_use#pd-us-google

Weiters seien zwei Fälle von multipler Sklerose blos erwähnt, da in beiden an den untersuchten Partien gerade die graue Substanz verschont war, die beide bis auf einzelne Lendenmarkszellen des einen Falles, der auf Grund eines hochgradigsten Sacraldecubitus septisch verstorben war, welche etwas voluminöser erschienen, deren Granula nur am Rande erhalten waren, deren Kern an den Rand gedrückt, scharf contourirt erschien, während die Mitte wabig vacuolisirt aussah und diffus blau gefärbt war, durchwegs normale Verhältnisse darboten.

Endlich sei noch ein Fall erwähnt, in dem es sich um eine Verbrennung ersten und zweiten Grades gehandelt hatte, der der junge Mann nach circa zwei Tagen erlegen war. Es konnte an den Vorderhornzellen nicht die mindeste Abnormität constatirt werden.

II. Untersuchung des Pferdemarkes

von drei Pferden, von denen zwei zu wiederholten Malen Diphtherietoxin, eines Typhusgift erhalten hatte.

Sie waren alle nach dem Auftreten einer schweren Leberblutung eingegangen.

Diphtheriepferd Nr. I.

Kern und Kernkörperchen gut erhalten. Die Anordnung der Granula ist nur zum Theil eine streifige, sehr viele Zellen enthalten die Granula vollständig ungeordnet. Bei Alkoholhärtung erscheinen die Granula wie vergrössert und abgerundet, bei Formol sind dieselben schärfer contourirt, gezackter. Im Uebrigen sind sie jedoch durchwegs erhalten und ziemlich gleich dicht in der ganzen Zelle angeordnet.

Diphtheriepferd Nr. II.

Beinahe durchwegs sowohl bei Alkohol- als auch Formolhärtung der streifige Typus mit schön erhaltenen Granulis.

Bei Zellen, die derartig angeschnitten sind, dass ein dickerer Theil des Zellleibs über dem Kern erscheint, sieht es so aus, als ob Granulaverdichtung um denselben bestände, welche Trugbilder durch andere Zellen ihre Correction erfahren, wo nur ein dünner Schnitt Zellleib sich über dem Kern befindet und von einer derartigen centralen Granulaverdichtung nichts zu sehen ist.

Kern hell, gross, rund, Kernkörperchen rund, intensiv gefärbt, ohne Vacuolen.

Typhuspferd.

Sowohl bei Alkohol- als Formolhärtung zeigen die Vorderhornzellen vielfach den streifigen Bau. Etwas hellgelbes Pigment in manchen Zellen.

Digitized by Google
Original from UNIVERSITY OF CALIFORNIA
Generated on 2019-07-09 19:47 GMT / http://hdl.handle.net/2027/uc1.b3743166
Public Domain in the United States, Google-digitized / http://www.hathitrust.org/access_use#pd-us-google

Sonst alles Uebrige ohne sichtbare Veränderung.

Rückenmarkszellen eines mit Arsen chronisch vergifteten Pferdes hatte *Dexler* (Arbeiten aus dem Institute für Anatomie und Physiologie des Centralnervensystems, 1897) Gelegenheit zu untersuchen.

Er gibt als die häufigste Veränderung durch das ganze Rückenmark eine partielle Homogenisirung der Körnchenhaufen und vermehrte Färbbarkeit der Zwischensubstanz an. Im Lendenmark findet er nebst vielen normalen Zellen solche, die eine eigenthümliche Tüpfelung zeigen (schwach gefärbte Zellpartien). Bei einigen wenigen ist eine auffällige, perinucleäre Verdichtung der *Nissl*'schen Elemente vorhanden.

Meinem hochverehrten Lehrer, Herrn Profesor *Paltauf*, danke ich bestens sowohl für das Interesse, das er meiner Arbeit entgegenbrachte, als auch für die vielen Anregungen, die er mir während der Ausführung dieser Untersuchungen zutheil werden liess. Ebenso gebührt der herzlichste Dank meinem lieben Freunde, Herrn phil. Dr. *Hans Przibram*, dessen künstlerischer Hand die Abbildungen entstammen.

Tafelerklärung.

Figur 1. Normale Zelle. Alkoholhärtung.
» 2. » » Formolhärtung.
» 3. Zelle aus dem Vorderhorn. Chronische Tetanusvergiftung. Alkoholhärtung.
» 4. Zelle aus dem Vorderhorn. Chronische Tetanusvergiftung. Formolhärtung.
» 5. Zelle aus dem Vorderhorn. Zweitägige Diphtherievergiftung. Alkoholhärtung.
» 6. Zelle aus dem Vorderhorn. Zweitägige Diphtherievergiftung. Formolhärtung.
» 7. Zelle aus dem Vorderhorn. Strassenwuth. Formolhärtung.
» 8. » » » » » Alkoholhärtung.
» 9. » » » » Chronischer Botulismus. Alkoholhärt.
» 10. » » » » 12stündiger » »
» 11. » » » » Chronischer » Formolhärtung.
» 12. » » » » 6stündiger » »

Digitized by Google
Original from UNIVERSITY OF CALIFORNIA
Generated on 2019-07-09 19:47 GMT / http://hdl.handle.net/2027/uc1.b3743166
Public Domain in the United States, Google-digitized / http://www.hathitrust.org/access_use#pd-us-google

Erfahrungen über die Infection bei der Tuberculose.[1])

Von

Doc. Dr. Hans Hammer,

Prosector der mährischen Landes-Krankenanstalt in Brünn.

Erst die Entdeckung des Tuberkelbacillus durch *Robert Koch* ermöglichte uns, die Tuberculose von anderen, in ihrem makroskopischen und selbst auch mikroskopischen Aussehen verwandten Processen scharf zu trennen. Wenn auch für gewöhnlich die der Tuberculose in vorwiegendem Masse zukommende regressive Metamorphose der Verkäsung und das Auftreten von typischen Riesenzellen im histologischen Bilde dem geübten Pathologen die Diagnose auf Tuberculose stellen lässt, so haben wir doch in dem allerdings oft nicht leicht zu erbringenden Tuberkelbacillennachweis in dem erkrankten Gewebe die beweiskräftigste Stütze unserer Diagnose. Dieselbe wird auch dann schon möglich, wenn der Erkrankungsprocess noch nicht soweit gediehen ist, dass das geschilderte typische histologische Bild zur Ausbildung gekommen ist. Zudem gibt es auch andere pathologische Processe, speciell die Lues, die gelegentlich ein verwandtes Aussehen im mikroskopischen Bilde zeigen kann. Eine weitere Sicherung der Diagnose Tuberculose können wir durch die Heranziehung des Thierexperimentes erhalten, wobei sich besonders das Meerschweinchen als ein für Tuberculose sehr empfängliches Versuchsthier erwiesen hat. Mit diesen werthvollen Hilfsmitteln der Untersuchung ausgestattet, konnte man erfolgreich an das Studium der Infectionswege bei der Tuberculose herantreten, und hat dasselbe eine Reihe wichtiger Thatsachen zu Tage gefördert, die uns nicht nur einen besseren Einblick in den Gang der Infection bei der Tuberculose geliefert haben, sondern uns auch zu der Hoffnung berechtigen, dass wir bei gewissenhafter Beachtung der

[1]) Nach einem im Zweigvereine »Brünn« des Centralvereines deutscher Aerzte in Mähren am 19. Jänner 1900 gehaltenen Vortrage.

Digitized by Google

Original from
UNIVERSITY OF CALIFORNIA

Generated on 2019-07-09 19:47 GMT / http://hdl.handle.net/2027/uc1.b3743166
Public Domain in the United States, Google-digitized / http://www.hathitrust.org/access_use#pd-us-google

gewonnenen Forschungsergebnisse in der Prophylaxe der Tuberculose Erfolge werden erzielen können. An eine Prophylaxe einer Erkrankung lässt sich überhaupt erst dann denken, wenn die Wege der Infection bei derselben bekannt sind.

Bei der Tuberculose stand nun eine Zeit lang die Annahme der congenitalen Natur der Erkrankung in dem Vordergrunde, und müssen wir *Baumgarten* als den Hauptvertreter dieser Richtung ansehen.

Immer und immer wieder werden Fälle in der Literatur mitgetheilt, welche diese Annahme stützen sollen. Die Zahl derselben ist allerdings verschwindend klein gegen das Heer der Erkrankungen an Tuberculose, die die congenitale Natur derselben wenig wahrscheinlich erscheinen lassen. Es drängt vielmehr Alles zu der Annahme, dass die Tuberculose eine acquirirte Erkrankung ist und dass die Wege, durch welche der Tuberkelbacillus in den menschlichen Körper einzudringen vermag, recht verschiedene sein können.

In erster Linie sind es die Lungen, welche die Eingangspforte für den Krankheitserreger der Tuberculose abgeben, sowie die Lungen überhaupt dasjenige Organ sind, welches vorwiegend von der Erkrankung befallen wird. Nur im kindlichen Organismus gibt es eine scheinbare Ausnahme. Tuberculose der Lungen gehört im Säuglingsalter zu den selteneren Vorkommnissen, während viel regelmässiger die Tuberculose der Lymphdrüsen, und zwar speciell die Tuberculose der peribronchialen Lymphdrüsen im frühen Kindesalter angetroffen wird. Aber für diese müssen wir die Lungen gleichfalls als Eingangspforte verantwortlich machen. *Cornet*[1]) meint, dass lediglich die relative Grösse der Lymphgefässe und der Lymphräume bei Kindern die Ursache davon sei, dass die Tuberkelbacillen so bald in den Lymphstrom gelangen und sich in den Lymphdrüsen als den natürlichen Filtervorrichtungen des Lymphstromes festsetzen; doch glaube ich, dass der rege Lymphstrom des kindlichen Organismus überhaupt und die Raschheit der Lymphbewegung auch wesentlich mitwirken, dass die Tuberkelbacillen, die durch die Athmungsluft eingebracht werden, aus den Lungen rasch fortgeschwemmt werden, so dass sie gar keine Zeit finden, ihre deletären Wirkungen in den Lungen zu entfalten. In den peribronchialen Lymphdrüsen, für welche die Lungen das Wurzelgebiet abgeben, werden sie zurückgehalten und finden Zeit zur Auslösung der Erkrankung. Die Tuberkelbacillen passiren ebenso, wie andere Fremdkörper, Tusche, Kohlenstaub etc., auch die vollkommen intacte Schleimhaut der Respirationswege. Für den späteren Ausbruch

[1]) »Die Tuberculose.« Nothnagel's specielle Pathologie und Therapie. Bd. XIV.

Digitized by Google
Original from UNIVERSITY OF CALIFORNIA
Generated on 2019-07-09 19:47 GMT / http://hdl.handle.net/2027/uc1.b3743166
Public Domain in the United States, Google-digitized / http://www.hathitrust.org/access_use#pd-us-google

einer Lungentuberculose sind die Bacillen, die bis zu den peribronchialen Lymphdrüsen gelangt sind, meiner Meinung nach ganz ohne Bedeutung, nur jene wenigen Fälle ausgenommen, wo die tuberculöse Erkrankung der Lymphdrüsen sich so weit ausbreitet, dass der Process per contiguitatem auf die Lungen fortschreitet. Viel bedeutungsvoller werden dagegen die in den Lymphdrüsen deponirten Krankheitserreger für eine eventuell im weiteren Verlaufe sich einstellende Miliartuberculose des Körpers, oder für die so häufig sich entwickelnde Meningitis tuberculosa. Die im späteren Alter regelmässig mit der Tuberculose der peribronchialen Lymphdrüsen vergesellschaftete Lungentuberculose erklärt sich ganz ungezwungen aus der Annahme, dass die Individuen, die schon in den frühesten Stadien ihres Lebens in die Lage kommen, eine Tuberculose der peribronchialen Lymphdrüsen zu acquiriren, auch in den späteren Perioden ihres Lebens fortdauernd meist derselben Infectionsquelle in ihrer tuberculösen Umgebung ausgesetzt bleiben, welche dazu führt, dass der Krankheitsprocess in einer Zeit, wo der Lymphstrom nicht mehr so lebhaft ist, oder wo derselbe durch immer wieder neu hinzugeführtes Material mit Tuberkelbacillen überschwemmt wird, auch in den Lungen, eventuell im Anschlusse an kleine Läsionen und Defecte in den Respirationswegen, wie es *Birch-Hirschfeld*[1]) anzunehmen scheint, zur Ausbildung kommt. Uebrigens sind auch Fälle von Tuberculose der Lungen in den ersten Epochen des Säuglingsalters bekannt geworden. So berichtet *Wassermann*[2]) über einen interessanten Fall von Lungentuberculose bei einem 10 Wochen alten Knaben, der, von ganz gesunden Eltern abstammend, sich seine Erkrankung nach der Anamnese dadurch geholt hatte, dass er einmal in seinem Leben für acht Tage mit einem Manne aus der Verwandtschaft zusammengewesen war, der tuberkelbacillenhaltigen Auswurf entleert hatte. Einen nahezu ganz analogen Fall konnte ich in dem nicht allzugrossen Kindermaterial der Prosectur der Brünner Krankenanstalt beobachten, den ich wegen des Interesses, das derartige Fälle beanspruchen müssen, hier wiedergeben möchte.

Der Fall betrifft ein drei Monate altes Mädchen, das am 9. November 1899 mit der Diagnose Inanition von der dermatologischen Abtheilung des Primarius *Spietschka* zur Obduction kam. Der Befund war folgender:

Der Körper 60 *cm* lang, 3500 *g* schwer, normal entwickelt, schlecht genährt. Die allgemeine Decke blass und gerunzelt mit blassvioletten Todtenflecken auf der Rückseite. Die weichen Schädeldecken blass, das

[1]) Deutsches Archiv für klinische Medicin. Bd. LXIV.

[2]) Zeitschrift für Hygiene und Infectionskrankheiten. 1894, Bd. XVIII.

Digitized by Google
Original from UNIVERSITY OF CALIFORNIA
Generated on 2019-07-09 19:47 GMT / http://hdl.handle.net/2027/uc1.b3743166
Public Domain in the United States, Google-digitized / http://www.hathitrust.org/access_use#pd-us-google

Schädeldach von gewöhnlicher Grösse, die Knochen fest, die Fontanellen der Norm entsprechend offen. Im Durasack ziemlich viel blutiges Transsudat, das Gehirn und die Hirnhäute 500 *g* schwer, stark hyperämisch. Die Sinus durae matris strotzend mit Blut gefüllt.

Die Schleimhaut der Halsorgane blass, die Schilddrüse klein, die Thymus sehr klein. Die linke Lunge im ganzen Unterlappen frisch entzündlich verdichtet, luftleer, von braunrother Farbe auf dem Durchschnitte, an den Randpartien Stellen beginnender Verkäsung. Rechts in der Lunge ein den hinteren Abschnitten des Oberlappens angehöriger, etwa walnussgrosser, derber, auf dem Durchschnitte weitgehend verkäster, luftleerer Knoten. Die peribronchialen Lymphdrüsen durchwegs klein, kaum erbsengross, jedoch total verkäst. Das Herz normal gebaut. Die Schleimhaut des Oesophagus blass. In der Bauchhöhle kein abnormer Inhalt, die Leber gross und derb, ihr Gewebe blass. Die Milz nicht sonderlich gross, weich, in ihr bis hirsekorngrosse, käsige Knötchen eingelagert. Die beiden Nieren gelockert, das Nierenbecken und die Calices an beiden Nieren erweitert, die Schleimhaut injicirt. In den Calices beider Nieren kleine bis linsengrosse Concremente. Die Ureteren nicht erweitert. Die Harnblase von mittlerer Grösse, die Schleimhaut derselben blass. Das Genitale zeigt normale Entwicklung. Der Magen ist ziemlich gross, leer, seine Schleimhaut von gewöhnlichem Blutgehalte. Im Darm befindet sich eigelbgefärbter, flüssiger Inhalt. Die Schleimhaut des Darmes durchwegs blass, frei von Ulcerationen. Die mesenteriellen Lymphdrüsen sämmtlich auffallend klein.

In Ausstrichpräparaten von den verkästen Partien der Lungen finden sich mikroskopisch massenhaft Tuberkelbacillen.

Die histologische Untersuchung der Lungen, welche nach vorheriger Härtung in Alkohol und Einbettung in Celloidin in der gewöhnlich üblichen Weise durchgeführt wurde, ergab ausgebreitete Verkäsung der infiltrirten Lungenpartien. In den Schnitten konnten daselbst zahlreiche Tuberkelbacillen, welche nach der Methode von *Ziehl-Neelsen* gefärbt wurden, nachgewiesen werden.

An den Nieren wurde mikroskopisch kein pathologischer Befund constatirt.

Die nachträglich erhobene Anamnese des Falles, für welche ich der dermatologischen Abtheilung unseres Krankenhauses zu grossem Danke verpflichtet bin, lieferte nachstehende interessante Daten zu Tage.

Die Mutter des Kindes ist gesund und kräftig und stand wegen einer syphilitischen Initial-Sclerose am linken Auge in Spitalsbehandlung. Auch der Vater des unehelichen Kindes ist vollkommen gesund, kräftig und frei von hereditärer Belastung. Die Mutter war bis vor ihrer Erkrankung Amme und gab ihr eigenes Kind zu einer Frau in Pflege, welche mit einem Lungenleiden angeblich schon sieben Jahre krank und bettlägerig war. Zu dieser Frau, der Schwägerin der Mutter, kam das Kind circa vier Wochen alt, in ganz gesundem, blühendem

Digitized by Google
Original from UNIVERSITY OF CALIFORNIA
Generated on 2019-07-09 19:47 GMT / http://hdl.handle.net/2027/uc1.b3743166
Public Domain in the United States, Google-digitized / http://www.hathitrust.org/access_use#pd-us-google

Zustand, und schon nach 14 Tagen zeigten sich bei dem Kinde die ersten Zeichen der Erkrankung und des Verfalles. Bezüglich der Pflegefrau liess sich noch eruiren, dass dieselbe seit acht Jahren verheirathet und seit sieben Jahren lungenkrank sei; dabei hat die Frau siebenmal geboren, davon starben die ersten sechs Kinder sämmtlich unter einem Jahr, das letzte Kind ist $3^1/_2$ Jahre alt und angeblich seit der Geburt kränklich. Der Mann der Frau (Bruder der Mutter) ist ganz gesund. Ferner wird angegeben, dass die Pflegefrau das Kind sehr lieb gewonnen hatte, es sehr zärtlich behandelt und häufig geküsst hatte.

Wir sehen also in dem geschilderten Falle, dass sich ähnlich wie in dem citirten Falle von *Wassermann*[1]) in einem Zeitraume von acht Wochen eine tödtlich verlaufende tuberculöse Infection der Lungen entwickelt hatte, und zwar, wie die Anamnese in beiden Fällen mit aller Bestimmtheit zum Ausdruck bringt, als acquirirte Erkrankung dadurch, dass die betreffenden Individuen, selbst von in Bezug auf Tuberculose ganz gesunden Eltern abstammend, in eine Umgebung gebracht wurden, wo sie die Tuberculose zu acquiriren in die Lage kamen. In beiden Fällen sind zweifellos die Lungen die Eingangspforte für das Virus gewesen, was dem gewöhnlichen Infectionsmodus zu entsprechen scheint. Unter 447 Sectionen, die Kinder bis zum zehnten Lebensjahre betrafen und in der Zeit vom Juni 1894 bis Mai 1899 hierorts ausgeführt wurden, konnte 147mal der Befund von Tuberculose erhoben werden. In 82 Fällen war die Tuberculose die directe Todesursache. In allen Fällen war Tuberculose der peribronchialen Lymphdrüsen zu constatiren, was für diese Fälle das Eindringen der Tuberkelbacillen vom Respirationstractus aus sehr wahrscheinlich macht. Für die Annahme einer anderen Eingangspforte, oder für die Annahme der congenitalen Uebertragung der Erkrankung liessen sich keinerlei Anhaltspunkte gewinnen.

Auch in der Literatur sind die Fälle, wo die congenitale Natur der vorgefundenen Tuberculose sicher begründet erscheint, nur spärlich gesät. So kann *Wassermann*[2]) in seiner Zusammenstellung nur den Fall von *Schmorl* und *Birch-Hirschfeld*[3]) und den Fall von *Rindfleisch*[4]) als Fälle sicherer congenitalen Uebertragung von Tuberculose gelten lassen. Ferner wäre etwa noch die Beobachtung von *Bugge*[5]) anzuführen, der bei einem 30 Stunden post partum verstorbenen

[1]) l. c.

[2]) l. c.

[3]) Ziegler's Beiträge zur pathologischen Anatomie. Bd. IX.

[4]) Verhandlungen der Gesellschaft deutscher Naturforscher und Aerzte in Bremen, II. Theil.

[5]) Ziegler's Beiträge zur pathologischen Anatomie. Bd. XIX.

Digitized by Google
Original from UNIVERSITY OF CALIFORNIA
Generated on 2019-07-09 19:47 GMT / http://hdl.handle.net/2027/uc1.b3743166
Public Domain in the United States, Google-digitized / http://www.hathitrust.org/access_use#pd-us-google

Kinde in dem Nabelvenenblut, sowie in einem mikroskopischen Schnitte von der Leber desselben Falles Tuberkelbacillen in einem Blutgefässe nachweisen und durch Ueberimpfungen von Blut auf Meerschweinchen experimentell Tuberculose bei den Thieren erzeugen konnte. Das Kind wurde von einer 39jährigen, schwer tuberculösen, mit Phthisis pulmonum behafteten Mutter, die selbst vier Tage post partum gestorben war, geboren.

Gar nicht beweisend ist der Fall von *Henke.*[1]) Derselbe verimpfte ein erbsengrosses Stück einer Bronchialdrüse eines vier Tage nach der Geburt verstorbenen Kindes einer tuberculösen Mutter unter die Haut eines Meerschweinchens und erhielt 37 Tage nach der Infection bei dem getödteten Thiere den Befund von localer Tuberculose mit positivem Tuberkelbacillennachweis. *Henke* legt seinem Falle aus dem Grunde besondere Bedeutung bei, weil durch ihn »mit grosser Wahrscheinlichkeit« der Beweis erbracht worden sei, dass auch bei chronischer Lungentuberculose der Mutter Tuberkelbacillen auf das Kind übergehen können, und zwar, wie *Henke* glaubt, auf dem Wege der Blutbahn durch die Placenta, ohne dass letztere selbst zu erkranken braucht. Nun wird diese Schlussfolgerung durch die Ueberlegung hinfällig, dass der Zeitraum von vier Tagen sicherlich genügt hat — solange hat das in Rede stehende Kind gelebt — dass Tuberkelbacillen durch die Respirationsorgane aufgenommen werden konnten, die von dem lebhaften Lymphstrome der kindlichen Lungen fortgeschwemmt und in den Bronchialdrüsen abgefangen wurden, wo sie dann gefunden werden konnten. Dagegen war die angeführte Zeit zu kurz, als dass in den Lymphdrüsen der Krankheitsprocess schon zu makroskopisch oder auch nur mikroskopisch sichtbaren Veränderungen hätte führen können. Wir brauchen also für die Erklärung des Befundes im Falle von *Henke* gar nicht die wenig wahrscheinliche Annahme, dass die Tuberkelbacillen auf dem Wege des placentaren Kreislaufes von der Mutter auf das Kind übergegangen sind. Wenn man bedenkt, dass acht Wochen und weniger genügen, um deletäre Erkrankungen von Lungentuberculose zur vollen Entwicklung zu bringen, dann wird man andererseits auch zugeben müssen, dass der Zeitraum von vier Tagen hinreichend ist, dass Tuberkelbacillen, die von den Lungen eingeathmet wurden, auf ihrem Transporte bis zu den Bronchialdrüsen gelangt sein können.

Viel grösser ist schon die Zahl der Fälle von angeborener Tuberculose, die in der Thiermedicin bekannt worden sind. *Lungwitz*[2]),

[1]) Arbeiten aus dem pathologischen Institut zu Tübingen. Bd. II, Heft 2.

[2]) Citirt in Baumgarten's Jahresbericht. 1894, S. 749.

Digitized by Google
Original from UNIVERSITY OF CALIFORNIA
Generated on 2019-07-09 19:47 GMT / http://hdl.handle.net/2027/uc1.b3743166
Public Domain in the United States, Google-digitized / http://www.hathitrust.org/access_use#pd-us-google

Nocard[1]), *Chauveau*[1]), *Marchal*[1]), *Lohof*[2]), *Klepp*[2]) und Andere berichten darüber. Allen diesen Fällen gemeinsam ist, dass die ersten und oft ausschliesslichen Erkrankungsherde in der Leber und in den Lymphdrüsen in der Porta hepatis sitzen, was auf die Uebertragung des Virus durch den placentaren Kreislauf hinweist. Nun scheint aber auch die Tuberculose des Uterus und der Placenta beim Rinde viel häufiger zu sein, als beim Menschen.

Wenn damit das Vorkommen von congenitaler Tuberculose beim Rinde ausser Zweifel steht, und wir dieselbe auch für die wenigen angeführten, in der Literatur hinterlegten Fälle beim Menschen gelten lassen wollen, so müssen wir doch entgegen der Anschauung von *Baumgarten* dieses Vorkommniss als das seltenere hinstellen, während die unvergleichlich grössere Zahl von Tuberculosen schon im kindlichen Alter durch Ausseninfection acquirirt werden.

Unter dem Kinderleichenmaterial, das ich überblicke, konnte ich noch in drei weiteren Fällen Tuberculose der Lunge, selbst mit Lungenphthise bei Säuglingen constatiren, so bei einem 5monatlichen Knaben, der am 18. Februar 1896 obducirt wurde, bei einem 5monatlichen Knaben am 8. Jänner 1898 und einem 4monatlichen Mädchen am 14. März 1898. Leider waren bei diesen drei Fällen keine für den Gang der Infection brauchbare anamnestische Daten zu erlangen.

Eine zweite, recht häufige Eingangspforte für den Tuberkelbacillus in den menschlichen Körper scheint der Darmtractus zu sein. Auch hier scheinen die Krankheitserreger die ganz intacte Darmwand passiren zu können und gelangen in die mesenterialen Lymphdrüsen, in welchen sie dann die tuberculöse Erkrankung der letzteren bedingen. Der so häufige Befund von tuberculöser Erkrankung der mesenterialen Lymphdrüsen bei fehlender Darmerkrankung liesse sich anders wohl nur schwer erklären. Das tuberculöse Material wird dem Darm durch die Nahrung zugeführt, wobei die Milch von tuberculösen Kühen, wie wir vermuthen, ein Haupttransportmittel abzugeben scheint. Fälle von reiner Ernährungstuberculose werden wohl deswegen so selten angetroffen, weil die Erkrankung als solche nie so rasch zum Tode führt, als dass nicht im Körper auch andere Dépôts von Tuberculose gleichzeitig vorgefunden werden, die dann die reine Natur der Infection vom Digestionstractus aus etwas verwischen. Wie empfänglich der Darmtractus für die tuberculöse Infection ist, beweist der nahezu

[1]) Citirt in Baumgarten's Jahresbericht. 1895, S. 738.
[2]) Ibidem. 1897, S. 600.

Digitized by Google
Original from UNIVERSITY OF CALIFORNIA
Generated on 2019-07-09 19:47 GMT / http://hdl.handle.net/2027/uc1.b3743166
Public Domain in the United States, Google-digitized / http://www.hathitrust.org/access_use#pd-us-google

regelmässige Befund von tuberculösen Darmulcerationen bei Fällen von halbwegs vorgeschrittener Lungentuberculose, deren Entstehen durch Verschlucken von tuberculösem Sputum wohl ausser Zweifel steht.

Unter den in der Zeit vom Juni 1894 bis Mai 1899 in der hiesigen Prosectur ausgeführten 3378 Obductionen gab es 721 Fälle, bei denen Tuberculose der Hauptbefund war. Darunter sind jedoch Jahrgänge, wo selbst bis 50% der an Tuberculose verstorbenen Individuen nicht zur Obduction gelangten.

Unter dieser immerhin grossen Zahl von Fällen glaube ich nachstehenden Fall als einen Fall von Ernährungstuberculose bei einem erwachsenen Individuum auffassen zu können.

Der Fall betraf eine 24jährige Magd, die am 14. Februar 1899 von der internen Abtheilung des Primarius *Brenner* mit der Diagnose Tuberculosis pulmonum zur Section kam.

Der Sectionsbefund lautete wie folgt:

Der Körper auffallend klein, von schwächlichem Knochenbau, stark abgemagert. Die allgemeinen Hautdecken hochgradig anämisch, mit blassvioletten Todtenflecken auf der Rückseite. Die weichen Schädeldecken sehr blass, Schädeldach von gewöhnlichen Dimensionen, die Knochen dünn, diplochältig. Die Dura schlaff, in ihrem Sinus spärliche, frische Gerinnsel. Das Gehirn mit den weichen Hirnhäuten 1100 *g* schwer, anämisch und stark feucht.

Die Schleimhaut der Halsorgane blass, die Schilddrüse normal gross, blutleer, die oberflächlichen Halsdrüsen beiderseits intumescirt und theilweise verkäst. In beiden Pleuraräumen geringe Mengen seröser Flüssigkeit angesammelt, beide Lungen an der Spitze leicht fixirt, an der Pleura visceralis beider Lungen, besonders links in Gruppen gestellte, miliare Knötchen, die Pleura beiderseits verdickt. Das Lungengewebe frei, lufthaltig, frei von Knötcheneinlagerung. Die peribronchialen Lymphdrüsen stark geschwollen und verkäst. Im Pericardium circa $^1/_2$ *l* klarer Flüssigkeit angesammelt, das Pericardium zeigt zahlreiche miliare, in Gruppen gestellte Knötchen. Das Herz klein, schlaff, der Klappenapparat nicht krankhaft verändert, die Intima aortae zart.

In der Bauchhöhle kein abnormer Inhalt. Die Milz erscheint etwas vergrössert, ihre Kapsel stellenweise getrübt und verdickt, arm an Pulpa. Die Leber gewöhnlich gross, blutarm, an ihrer Oberfläche einzelne, miliare graue Knötchen, in der Gallenblase spärliche dünnflüssige, gelblichgrüne Galle. Beide Nieren von gewöhnlicher Grösse, ihre Kapsel leicht adhärent, die Nieren embryonal gelappt, blutreich, von gut erhaltener Zeichnung auf dem Durchschnitte, an der Oberfläche beider Nieren miliare Knötchen abgelagert. Die Harnblase gut contrahirt, enthält geringe Mengen klaren Harns, ihre Schleimhaut blass und gefaltet. Der Uterus sehr klein, von infantiler Form, sein Gewebe blass und zähe. Die Vagina kurz und eng, die Ovarien klein und blass. Der Magen erscheint etwas ausgedehnt, seine Schleimhaut blass. Der Dünn- und Dickdarm gebläht, die Schleimhaut des Dünndarmes stark injicirt und verdickt, besonders die im unteren

Digitized by Google
Original from UNIVERSITY OF CALIFORNIA
Generated on 2019-07-09 19:47 GMT / http://hdl.handle.net/2027/uc1.b3743166
Public Domain in the United States, Google-digitized / http://www.hathitrust.org/access_use#pd-us-google

Ileum. Das Coecum stark gebläht, seine Schleimhaut stark injicirt, beim Uebergang ins Colon ascendens ist das Darmlumen etwa bis auf Fingerdicke stenosirt, die Stenose erstreckt sich in der Längenausdehnung auf circa 8 *cm*. Die Darmwand ist daselbst auf $^1/_2$—1 *cm* verdickt. An der Schleimhaut sitzt ein ringförmiges, die ganze Circumferenz einnehmendes Geschwür mit infiltrirten, unregelmässigen Rändern und Knötchen im Grunde. Die Schleimhaut des übrigen Dickdarmes stark injicirt. Das Peritoneum parietale zeigt eine Aussaat von gelblichen, in Gruppen gestellten Knötchen. Die mesenterialen, dem Coecum zugehörigen Lymphdrüsen erscheinen stark verkäst. Die retroperitonealen Lymphdrüsen sind zu einem mächtigen Convolut zum Theile intumescirter, zum Theile verkäster Drüsen zusammengebacken. Das Pankreas blass.

In dem geschilderten Falle war die tuberculöse Ulceration im Coecum die am weitesten gediehene Erkrankung, ohne dass gleichzeitig eine Lungenaffection dagewesen wäre, die für den Import des tuberculösen Materials in den Digestionstract hätte verantwortlich gemacht werden können. Es musste daher die Infection des Darmtractes auf einem anderen Wege zu Stande gekommen sein und da liegt die Annahme einer Infection durch Einfuhr von inficirter Nahrung auf der Hand. Es soll gar nicht entschieden werden, ob in dem vorliegenden Falle die Darmaffection allein für alle die anderen Producte tuberculöser Natur, die in der Leiche gefunden worden waren, verantwortlich gemacht werden kann, oder ob neben der Infection vom Darmtractus aus auch noch auf anderem Wege, etwa durch die Lungen, ausserdem tuberculöses Material in den Körper gelangt ist. Jedenfalls muss das Ulcus im Darm als eine Erkrankung für sich angesprochen werden, und kann die Infection nach dem Geschilderten nur vom Darme selbst aus erfolgt sein.[1])

[1]) Schon nach Abschluss der Arbeit kam ich in die Lage, nachstehenden Fall zu obduciren, dessen reine Natur als Darminfection ausser allem Zweifel steht.

Der Fall bezieht sich auf ein 36jähriges weibliches Individuum (Ortsarme), welches am 6. Februar 1900 von der internen Abtheilung des Primarius *Brenner* zur Section kam. Der Befund war folgender:

Körper mittelgross, von schlechtem Ernährungszustand. Die allgemeine Decke blass mit blassvioletten Todtenflecken auf der Rückseite. An den unteren Extremitäten Oedeme. Die weichen Schädeldecken blass, das Schädeldach klein, die Knochen dünn. Das Gehirn 1100 *gr* schwer, anämisch, stark durchfeuchtet. Die Schleimhaut der Halsorgane blass, die Schilddrüse vergrössert, colloid entartet. Die rechte Lunge frei, voluminös, allenthalben lufthältig, die linke Lunge leicht angewachsen, sonst von der gleichen Beschaffenheit wie die rechte. In den Lungen nichts von Tuberculose. Die peribronchialen Lymphdrüsen normal gross, nicht verkäst. Das Herz klein und schlaff, der Klappenapparat durchwegs zart. Im Abdomen circa 2 *l* klarer gelblicher Flüssigkeit, die Leber leicht ikterisch, das Gewebe etwas fetthältig, die Zeichnung verwischt, das Organ 1100 *gr* schwer. Die Milz klein und

Digitized by Google
Original from UNIVERSITY OF CALIFORNIA
Generated on 2019-07-09 19:47 GMT / http://hdl.handle.net/2027/uc1.b3743166
Public Domain in the United States, Google-digitized / http://www.hathitrust.org/access_use#pd-us-google

Die Fälle von isolirter tuberculöser Erkrankung des uropoëtischen Systems, die nicht zu den häufigen Vorkommnissen zu zählen sind, lassen bezüglich ihrer Entstehung eine doppelte Deutung zu. Entweder kann es sich um eine Infection von der Urethra oder Blase aus und um eine weitere ascendirende Erkrankung des uropoëtischen Systems handeln, oder aber es kann der auf irgend einem anderen Wege von den Körper und die Blutbahn gelangte Krankheitskeim in den Nieren deponirt werden und dort den Anstoss zu einer Art Secretionstuberculose abgeben.

Die zwei Fälle von isolirter tuberculöser Erkrankung des uropoëtischen Systems eigener Beobachtung lassen zwar bezüglich des Infectionsmodus keinen bestimmten Schluss zu, dürften jedoch als immerhin seltenere Vorkommnisse von Interesse sein. Der erste wurde am 1. April 1896 secirt und betraf ein 22jähriges männliches Individium von der chirurgischen Abtheilung des Herrn Primarius *Katholický*. Der Obductionsbefund war folgender:

Körper mittelgross, schwächlich gebaut, hochgradig mager. Die allgemeine Decke blass mit spärlichen blassvioletten Todtenflecken auf der Rückseite. Ueber dem Os sacrum ein überguldengrosser, oberflächlicher Decubitus, die Haut an den Trochanteren livid verfärbt. Am Rücken links von der Wirbelsäule, entsprechend ungefähr den letzten Brustwirbeln eine circa 8 *cm* lange, lineare auf mehrere Centimeter klaffende Incision. Weiche Schädeldecken blass, das Schädeldach klein, die Knochen dünn. In den Sinus durae matris spärliche, frische Gerinnsel. Das Gehirn sammt den weichen Hirnhäuten 1200 *g* schwer, das Gehirn und die Hirnhäute hoch-

---

pulpaarm. Die Nieren klein, ihre Kapsel leicht abziehbar, an der Oberfläche beider Nieren Reste von embryonaler Lappung. In den Randpartien der linken Niere ein anämischer Infarct. Das Genitale normal, die Harnblase stark contrahirt. Der Magen mässig ausgedehnt, mit eigelbem, breiigem Inhalte gefüllt. Der Dünndarm mässig ausgedehnt und gleichfalls mit eigelbem, breiigem Inhalte angefüllt. An der Schleimhaut des Ileums zahlreiche, quergestellte Geschwüre mit unregelmässigen, unterminirten Rändern und zahlreichen Knötchen im Grunde. Entsprechend den Geschwüren auf der Darmserosa zahlreiche Knötchen abgelagert. Einzelne dieser Geschwüre umfassen die ganze Circumferenz des Darmes und erweist sich der Darm an diesen Stellen leicht strictirt. Zwei Dünndarmschlingen erscheinen miteinander innig verwachsen und sitzen an der Verwachsungsstelle beider Darmabschnitte tiefgehende, gleichgeartete Geschwüre. Der Dickdarm von mittlerer Ausdehnung, im Coecum ein überhandtellergrosses, circuläres Geschwür mit zahlreichen Knötchen im Grunde. Die mesenterialen Lymphdrüsen sind vergrössert bis haselnussgross von gelbgrauer Farbe auf dem Durchschnitte. Im Centrum erscheinen dieselben verkäst. Die übrigen Lymphdrüsen des Körpers, speciell die Lymphdrüsen am Halse, weder vergrössert noch verkäst.

Histologische Schnitte von den Geschwürsflächen des Darmes und von den mesenterialen Lymphdrüsen zeigen mikroskopisch zahlreiche Miliartuberkel mit Riesenzellen.

Digitized by Google Original from UNIVERSITY OF CALIFORNIA
Generated on 2019-07-09 19:50 GMT / http://hdl.handle.net/2027/uc1.b3743166
Public Domain in the United States, Google-digitized / http://www.hathitrust.org/access_use#pd-us-google

gradig anämisch. Die Schleimhaut der Halsorgane sehr blass. Die rechte Lunge frei, lufthaltig, die linke Lunge nach hinten verdrängt, luftleer. Die Pleura visceralis und parietalis dieser Seite schwartig verdickt mit käsigem Eiter bedeckt. In den hintersten Abschnitten communicirt der linke Pleurarum durch eine weite, in die Nierengegend führende Lücke im Zwerchfell mit dem Retroperitoneum, in welcher Gegend die eingangs erwähnte Incisionswunde gelagert erscheint.

Das Herz klein, schlecht contrahirt. Eine peribronchiale Lymphdrüse etwa nussgross, verkäst und verkalkt. In der Bauchhöhle etwas klare Flüssigkeit angesammelt. Die Leber, die Milz und die rechte Niere von gewöhnlicher Grösse, blass, etwas stärker glänzend. Die linke Niere ist mächtig vergrössert, die Nebenniere dieser Seite vollständig verkäst. Die Niere erscheint längs ihres Beckens und der Calices hochgradig verkäst, auch im obereu Drittel des linken Ureters käsige Veränderung der Schleimhaut. Die Harnblase contrahirt in ihr einige Tropfen Harns. Am Scheitel der Blase ein hellergrosses, mit käsigem Grunde versehenes Geschwür. Der Uterus und die Adnexa normal. Der Magen und der Darm mässig ausgedehnt, die Schleimhaut des ganzen Darmtractus hochgradig anämisch.

Bei der mikroskopischen Untersuchung zeigte die linke Niere entzündliche Infiltration mit weitgehender Verkäsung.

Der zweite Fall bezieht sich auf das Musealpräparat Nr. 423 der hiesigen Sammlung das bei der sanitätspolizeilichen Obduction eines 18jährigen männlichen Individuums am 10. September 1898 gewonnen wurde.

Das Individium wurde eines Morgens todt im Bett aufgefunden, ohne dass bekannt gewesen wäre, dass es über Krankheitserscheinungen geklagt hätte oder in ärztlicher Behandlung gestanden wäre.

Der Sectionsbefund lautete:

Körper ziemlich lang, kräftig gebaut und mässig genährt. Die allgemeine Decke, sowie die sichtbaren Schleimhäute sehr blass mit blassvioletten Todtenflecken auf der Rückseite. Aeusserlich an der Leiche keine Zeichen einer Verletzung. Am Schädel und seinem Inhalte nichts Abnormes. Das Gehirn sehr trocken. Die Schleimhaut der Halsorgane von mässigem Blutgehalte, die Lungen leicht angewachsen, lufthältig, stark feucht. In der linken Lungenspitze einzelne Knötchen abgelagert. Die peribronchialen Lymphdrüsen verkäst. Das Herz normal gross, schlaff, die Klappen nicht verändert, das Herzfleisch von fahler Farbe. In der Bauchhöhle kein abnormer Inhalt. Die Leber gross, mässig blutreich. Die Milz unbedeutend vergrössert, von mittlerem Blutgehalte. Die linke Niere beträchtlich vergrössert, durchsetzt von einer grossen Anzahl punkt- und streifenförmiger Käseherde; ausserdem in der Niere bis kleinapfelgrosse, mit trübem Harne gefüllte Hohlräume. Das Nierenbecken, die Calices und der Ureter der linken Seite beträchtlich erweitert, die Wandungen stark verdickt, von käsigem Aussehen. Rechts die Niere gleichfalls, aber viel weniger vergrössert, auch in ihr einzelne und in Gruppen gestellte

Digitized by Google
Original from UNIVERSITY OF CALIFORNIA
Generated on 2019-07-09 19:50 GMT / http://hdl.handle.net/2027/uc1.b3743166
Public Domain in the United States, Google-digitized / http://www.hathitrust.org/access_use#pd-us-google

Knötchen. Der Harnleiter rechts ebenfalls ausgedehnt. Die Harnblase mässig ausgedehnt, die Schleimhaut geröthet, von einzelnen punktförmigen Knötchen durchsetzt. Die Schleimhaut der Harnröhre blass. Die Hoden klein, von mittlerem Blutgehalte, frei von Ulcerationen.

Mikroskopisch zeigten Schnitte vom linken Ureter und von den Rindenpartien der linken Niere zahlreiche Miliartuberkeln in den verschiedensten Stadien der Entwicklung.

Auch das Genitale ist gelegentlich die Eingangspforte für das tuberculöse Virus. Ich habe dabei nicht jene Fälle von Genitaltuberculose im Auge, die sich bei hochgradig phthisischen Individuen sowohl beim männlichen, als auch weiblichen Geschlechte nicht so selten vorfindet, wie man sich früher vorgestellt hatte, sondern ich meine jene Fälle, bei denen die Genitaltuberculose die einzige isolirte Erkrankung ist, oder wo wenigstens die Localisation und die zeitliche Folge der im Körper gefundenen Krankheitsherde die Annahme rechtfertigen, dass die Krankheitserreger auf dem Wege des Genitaltractus in den Körper gelangt sind. Hiebei scheint die Uebertragung der Krankheit durch den Coitus eine Hauptrolle zu spielen. Gewöhnlich ist in solchen Fällen die Tuberculose des Genitales beim Manne oder bei der Frau für die Infection verantwortlich zu machen. Aber schon *Cornet* erwähnt, dass es auch Fälle gibt, wo die tuberculöse Erkrankung der Genitalien eines der cohabitirenden Theile nicht die unbedingte Vorbedingung für das Zustandekommen der Infection des anderen Theiles sein muss.

Es kommt vielmehr eine solche bei phthisischen Personen auch dadurch zu Stande, dass die Genitalien zum Zwecke des besseren Exercirens des Coitus vor demselben mit Speichel eingerieben werden, eine Sitte, die wie *Cornet* durch Zufall erfahren konnte, auch in besseren Kreisen weit verbreitet sein soll.

Die gleiche Aetiologie konnte durch die nachträglich ergänzte Anamnese eines Falles von Genitaltuberculose, welchen ich am 3. October 1899 zu seciren Gelegenheit hatte und den ich als einen solchen seltenen Fall von primärer Genitaltuberculose auffassen möchte, erhoben werden.

Der Fall betraf eine 25jährige verheiratete Fabriksarbeiterin von der internen Abtheilung des Primarius *Brenner*, welche einer tuberculösen Meningitis im Spitale erlegen war. Nach der Anamnese, welche ich der gütigen Vermittlung der Abtheilung des Herrn Primarius *Brenner* verdanke, stammte die Frau selbst aus ganz gesunder Familie und war seit circa vier Jahren verheiratet, ohne je geboren zu haben. Ihr Mann leidet an einer Spitzeninfiltration der Lungen, ein

Digitized by Google
Original from UNIVERSITY OF CALIFORNIA
Generated on 2019-07-09 19:47 GMT / http://hdl.handle.net/2027/uc1.b3743166
Public Domain in the United States, Google-digitized / http://www.hathitrust.org/access_use#pd-us-google

Bruder desselben hat eine Caries cubiti und eine Schwester ist scrophulös. Diese drei Geschwister sind die einzigen Ueberlebenden von zwölf Geschwistern. Nach den Angaben des Mannes war bei der Frau nur im ersten Jahre der Ehe die Libido sexualis lebhaft, später soll sie stark nachgelassen haben. Die Menstruation war nach der Angabe des Mannes bei der Frau regelmässig, stets aber mit grossen Schmerzen verbunden. Circa seit einem Jahre klagte die Frau beim Coitus immer über Schmerzen. Der Mann gibt an, dass er des Oefteren seinen Penis zum Zwecke des besseren Exercirens des Coitus mit Speichel eingerieben habe. Eine Hodenerkrankung besteht bei dem Manne nicht. Im Harne des Mannes konnten Tuberkelbacillen nicht gefunden werden.

Bei der Obduction fand sich eine über fast sämmtliche Organe ausgebreitete Miliartuberculose. Als einziges älteres tuberculöses Dépôt fand sich im Körper nur eine beiderseitige tuberculöse Erkrankung der Tuben.

Der Sectionsbefund lautete:

Der Körper klein, von kräftigem Knochenbau, gut genährt. Auf der Rückseite blassviolette Todtenflecke. Die weichen Schädeldecken blass, das Schädeldach von gewöhnlichen Dimensionen, die Knochen von geringer Dicke. In den Sinus durae matris frische Gerinnsel. Das Gehirn und die Gehirnhäute 1450 *g* schwer, die inneren Meningen blutreich, über dem Oberwurm des Kleinhirns, sowie in der linken Sylvi'schen Furche nicht allzu weitgediehene sulzige Infiltration der Meningen, das Gehirn normal configurirt, von normalem Blutgehalte. Die Schilddrüse klein. Die Schleimhaut der Halsorgane von gewöhnlichem Blutgehalte. Die Tonsillen nicht vergrössert, in den Krypten derselben trockene, gelbliche Pfröpfe. Die rechte Lunge wenig, die linke der ganzen Ausdehnung nach angewachsen. Beide Lungen lufthaltig, das Gewebe beider Lungen durchsetzt von einer Unzahl miliarer käsiger Knötchen. Auf der Pleura, besonders links, zahlreiche Knötchen abgelagert. Das Herz klein, der Klappenapparat unverändert, das Herzfleisch blass.

In der Bauchhöhle kein abnormer Inhalt, die Leber an das Zwerchfell abnorm fixirt, klein, von zahlreichen Knötchen durchsetzt. Die Milz gleichfalls abnorm verwachsen, von normaler Grösse, in ihr miliare Knötchen abgelagert. Beide Nieren gross, blutreich, in ihrem Gewebe zahlreiche Knötchen. Die Ureteren normal weit, nicht krankhaft. Die Harnblase ausgedehnt, die Schleimhäute hyperämisch. Die Vagina wenig gerunzelt, vom Hymen noch Reste erhalten, in der Vagina keine Ulcerationen. Der Uterus gewöhnlich gross, etwas derber, die Schleimhaut injicirt, in der Uterushöhle leicht blutig tingirter Schleim. Beide Tuben ampullär verschlossen, die Ampullen ausgedehnt mit dickem käsigen Eiter angefüllt, die Tubenwand verdickt, stellenweise von käsigem Aussehen. Der Isthmus der rechten Tuba knotig verdickt, das Lumen der Tuba daselbst mit käsigem Inhalte ausgefüllt, die Tubenwand stark verdickt, von käsigem Aussehen auf dem Durchschnitte. Die Ovarien normal gross, gekerbt, von zahlreichen Follikeln durchsetzt. Im linken Ovarium ein fast erbsen-

Digitized by Google
Original from UNIVERSITY OF CALIFORNIA
Generated on 2019-07-09 19:48 GMT / http://hdl.handle.net/2027/uc1.b3743166
Public Domain in the United States, Google-digitized / http://www.hathitrust.org/access_use#pd-us-google

grosses Corpus luteum spurium, in den Ovarien selbst keine Käseherde. Die Schleimhaut des Rectums injicirt. Der Magen mässig, der Darm wenig ausgedehnt, die Schleimhaut des Magens leicht gallig gefärbt, verdickt, die Schleimhaut des Darmes blass. Am Peritoneum allenthalben Knötchen abgelagert. Die mesenterialen Lymphdrüsen nicht krankhaft verändert. Die Lymphdrüsen an der Vorderfläche der Wirbelsäule im Verhältniss zu den anderen vergrössert, jedoch frei von Verkäsung.

Die mikroskopische Untersuchung der Tuben liess eine Erweiterung des Lumens erkennen, das mit käsigen Massen angefüllt erschien. Die Tubenwand selbst war verdickt partiell verkalkt, die Schleimhaut grösstentheils verkäst. In den Käsemassen konnten allerdings nur spärliche Tuberkelbacillen nachgewiesen werden.

Recht häufig endlich ist das äussere Integument, die Haut, die Eingangspforte für die Tuberculose. In diese Gruppe zu zählen ist nachstehender Fall, den ich zum Schlusse hier noch anführen möchte.

Am 8. März 1899 wurde von der chirurgischen Abtheilung des Directors *Nedopil* der im Metacarpophalangealgelenke enucleirte vierte Finger der rechten Hand eines 52jährigen Fabriksarbeiters zur Untersuchung eingeschickt. Der Finger war in toto verdickt und zeigte auf dem Durchschnitte fungöses Gewebe, welches auch den Knochen durchsetzt hatte. Der Knochen war ganz weich und setzte dem schneidenden Messer gar keinen Widerstand entgegen. Mikroskopisch liess sich in der kranken Haut und im Unterhautzellgewebe herdweise Entzündung nachweisen, und gelang es, in den Entzündungsherden Tuberkelbacillen aufzufinden.

Nach der Krankengeschichte dauerte der Process sieben Wochen und hat sich unmittelbar im Anschluss an eine Verletzung mit einem Nagel entwickelt. Die Stichwunde sass am Endgliede des enucleirten Fingers.

Generated on 2019-07-09 19:47 GMT / http://hdl.handle.net/2027/uc1.b3743166
Public Domain in the United States, Google-digitized / http://www.hathitrust.org/access_use#pd-us-google
Digitized by Google
Original from UNIVERSITY OF CALIFORNIA

(Aus der Prosectur der k. k. Krankenanstalt Rudolfstiftung in Wien [Prosector: Prof. Dr. R. Paltauf].)

Beitrag zur Kenntniss der sogenannten Geschwülste des Nervus acusticus.

Von

Dr. Carl Sternberg,

suppl. Prosectursadjunct.

(Hiezu Tafel VII.)

Als Tumoren des N. acusticus sind eine geringe Anzahl meist Fibrosarcom, seltener Gliofibrom benannter Geschwülste beschrieben, die mit dem N. acusticus nicht selten nur in einziger Verbindung stehen, durch ihren typischen Sitz in der hinteren Schädelgrube, an der hinteren Fläche der Pyramide, mit Einbettung in die vordere Peripherie des Kleinhirns und die seitliche Fläche der *Varol*'schen Brücke eine gewisse Aufmerksamkeit zu erregen im Stande sind und eine systematische Untersuchung ihrer histologischen Natur fordern, namentlich in der Richtung, ob dieselbe nicht einen Anhaltspunkt für ihre Genese, respective eine Erklärung gerade dieses Sitzes bieten könnte.

So unternahm ich es, mehrere derartige Geschwülste, welche im pathologisch-histologischen Institute vom derzeitigen Leiter vor Jahren gesammelt worden waren, und zwei in der hiesigen Prosectur vorgekommene Fälle einer zusammenhängenden Untersuchung zu unterziehen.

Fall I (Sammlung des pathologisch-histologischen Institutes.[1])

Kleinhirn sammt der Basalhälfte des Grosshirns in Alkohol gehärtet. An der rechten Seite der Brücke liegt eine etwa kleinhühnereigrosse Geschwulst, welche sich in den vorderen Theil der Brücke tief einbettet, dieselbe auch verdrängend, das Kleinhirn nach rück-

[1]) Vergl. später Seite 181.

Digitized by Google

Original from UNIVERSITY OF CALIFORNIA

Generated on 2019-07-09 19:47 GMT / http://hdl.handle.net/2027/uc1.b3743166
Public Domain in the United States, Google-digitized / http://www.hathitrust.org/access_use#pd-us-google

wärts verschiebt und sich in der Gegend der Flocke so in den vorderen horizontalen Sulcus des Kleinhirns einschiebt, dass sie dem stark gezerrten und blossgelegten Pedunculus cerebelli ad pontem aufliegt: durch die Verdrängung des vorderen Theiles der Brücke ist auch der Pedunculus cerebri gezerrt und freigelegt. Der grösste Durchmesser in der Richtung vom seitlichen Rande des Kleinhirns zur Einpflanzung des gezerrten und blossliegenden Pedunculus beträgt 6 *cm*, die darauf Senkrechte noch am Alkoholpräparat 4—4·5 *cm*. Die Geschwulst besitzt eine höckerige Oberfläche, ist von einer mit den Meningen (Arachnoidea) am Kleinhirn zusammenhängenden bindegewebigen Membran überzogen; der Nervus facialis-acusticus sowie am vorderen Drittel der N. trigeminus sind sehr stark ausgezogen und gespannt, letzterer, von der Brücke ausgerissen, haftet an einem Stück Dura; auch das Ganglion Gasseri am Präparat vorhanden.

Die mikroskopische Untersuchung (Haemalaun-Eosinfärbung) zeigt theils locker gefügte, theils dichtere Antheile (vgl. Tafel VI, Fig. 1), was durch den Unterschied der Färbung in den einzelnen Theilen schon bei oberflächlicher Durchsicht der Präparate auffällt. In diesen Antheilen finden sich in eine netzig-fädige Grundsubstanz eingelagert neben körnig-krümligen, geronnener Oedemflüssigkeit entsprechenden Massen reichlich runde oder ovale, im Allgemeinen mit Hämalaun dunkel gefärbte Kerne von der Grösse der Lymphocytenkerne, sowie etwas grössere, ovale, blässer tingirte Zellkerne mit deutlichen Kernkörperchen. In der Umgebung dieser Kerne ist oft kein Protoplasma oder nur ein ganz schmaler Saum erkennbar, während andere solche Zellkerne ein breites, mit Eosin blassrosa gefärbtes, oft mehrfach verzweigtes und zart verästeltes Protoplasma besitzen (vgl. Tafel VI, Fig. 2). Dadurch, dass solche Protoplasmaausläufer mehrfach unter einander zusammenhängen, entsteht eben die erwähnte netzig-fädige Grundsubstanz. In diesen Antheilen des Tumors finden sich ferner auch Züge eines streifigen Gewebes, das die früher erwähnten dichteren Partien, die vorzugsweise in den peripheren Antheilen des Tumors zu sehen sind, ganz ausschliesslich zusammensetzt. Dasselbe besteht aus langen, spindeligen Zellen mit grossen spindelförmigen Kernen; dadurch, dass eine grössere Zahl von Zellen parallel zu einander angeordnet ist und concentrische Schichtung aufweist, entstehen Bündel, die einander nach verschiedenen Richtungen durchflechten. Vorzugsweise in den ersterwähnten Antheilen des Tumors, vereinzelt aber auch in den dichteren Partien finden sich Zellen mit einem runden, oft excentrisch gelegenen, intensiv mit Hämalaun sich färbenden und zahlreiche Kernkörperchen aufweisenden Kern, der von

Digitized by Google
Original from UNIVERSITY OF CALIFORNIA
Generated on 2019-07-09 19:47 GMT / http://hdl.handle.net/2027/uc1.b3743166
Public Domain in the United States, Google-digitized / http://www.hathitrust.org/access_use#pd-us-google

einem breiten Protoplasmamantel umgeben ist. Diese Zellen entsprechen sowohl ihrer Form und Grösse nach als auch in ihrem färberischen Verhalten (gegenüber der *Unna*'schen Methode mit polychromem Methylenblau) den sogenannten Plasmazellen. — Allenthalben finden sich in dem Tumor grössere Hohlräume, die zum geringeren Theile Blutgefässe, zum weitaus grössten Theile aber beträchtlich erweiterte Lymphräume darstellen. In der Umgebung der Blutgefässe, deren Wand oft recht stark verdickt und ab und zu wie hyalin erscheint, sieht man nicht selten Anhäufungen von Pigment führenden Zellen, das eine deutliche Eisenreaction gibt. — Bei Färbungen nach *Weigert-Pal* lassen sich im Innern des Tumors keine Nervenfasern nachweisen, wohl aber vereinzelte markhaltige Nervenfasern in der den Tumor umschliessenden Kapsel.

Fall II (Sammlung des pathologisch-histologischen Institutes). Obducirt am 6. September 1888 im pathologisch-anatomischen Institute.

T. S., 28 Jahre, Magd, aufgenommen 19. Jänner 1888. Klinik *Nothnagel*, Z. 93b, Prot.-Nr. 775. Gestorben 6. September 1888.

Patientin soll vorher nie krank gewesen sein; erst vor einem Monate — angeblich im Anschlusse an eine Erkältung — bemerkte sie, dass sie zeitweilig nicht sehe; in der letzten Zeit soll sich das Sehvermögen wesentlich verschlechtert haben, so dass sie auf dem linken Auge vollkommen blind ist, auf dem rechten einen schwachen Schein hat. Ebenfalls seit etwa einem Monate besteht starke Schwerhörigkeit, namentlich rechterseits. Die Untersuchung ergab beiderseitige Stauungspapille und eine rechtsseitige Schwerhörigkeit, später völlige Taubheit des rechten Ohres. Im weiteren Verlaufe der Erkrankung traten heftige Kopfschmerzen, verschiedene Sensibilitätsstörungen auf, während rechterseits vollkommene Taubheit, linkerseits hochgradige Schwerhörigkeit bestand.

Aus dem Obductionsbefund ergibt sich:

Schädeldach 17 *cm* lang, 15 *cm* im biparietalen, 12 *cm* im frontalen Durchmesser breit, von gewöhnlicher Dicke, ziemlich compact, die Innenfläche, etwas röthlich, zeigt zu beiden Seiten der Mittellinie am Stirnbein tiefe grubige Absumptionen. Harte Hirnhaut stark gespannt, zu beiden Seiten des Sinus falcif. major, entsprechend dem Stirnbein, halberbsengrosse, grauröthliche, weiche, knötchenartige Bildungen, die die Dura durchsetzen, in der Rinde eingelagert. Bei Herausnehmen des Gehirnes verbreitet sich auf einmal starker Acetongeruch. Nach Durchschneidung des Tentoriums der rechten Seite wölbt sich eine lappig-höckerige Geschwulst vor, über die der 5., 6., 7., 9., 10. Nerv stark gespannt und gezerrt sind. Diese Geschwulst von Hühnereigrösse einer, wie erwähnt, lappigen Oberfläche, aus zwei, durch eine tiefe Kerbe getheilten Partien bestehend, ist dem Kleinhirn oberhalb der

Digitized by Google
Original from UNIVERSITY OF CALIFORNIA
Generated on 2019-07-09 19:47 GMT / http://hdl.handle.net/2027/uc1.b3743166
Public Domain in the United States, Google-digitized / http://www.hathitrust.org/access_use#pd-us-google

Flocke in den Sulcus eingelagert, comprimirt hochgradig die Pedunculi cerebelli ad pontem und macht eine tiefe, fast die ganze Ponshälfte betreffende Impression. Auch erscheinen die Crura cerebelli ad medullam oblongatam mit dem Corpus restiforme der rechten Seite sehr stark abgeplattet. Die Geschwulst ist fast vollständig ausschälbar, reicht mit einem konischen Zapfen in den Meatus auditorius internus; die Oberfläche ist sehr stark vascularisirt, von grauröthlich-weissem, stellenweise gallertartigem Aussehen, am Durchschnitt ziemlich faserig und wechseln graurothe und weissliche Herde mit gallertigen, grauen ab. Die Schnittfläche ziemlich vascularisirt, auch von Blutaustretungen gesprenkelt. An ihrem hinteren Rande geht die Geschwulst in eine gelblich gefärbte, comprimirte, von Hämorrhagien durchsetzte Hirnsubstanz über, die der Flocke angehört. Der 12. Nerv, Oliven und Pyramiden wenig verändert; Hirnsubstanz weich, feucht, mässig blutreich, die Corticalis und die basalen Ganglien graugelb. Die Ventrikeln sehr stark erweitert, Ependym etwas verdickt. In den basalen Sinussen locker geronnenes und flüssiges Blut.

Die mikroskopische Untersuchung dieses Tumors ergibt genau die gleichen Verhältnisse, wie sie früher geschildert wurden, wenngleich derselbe im allgemeinen einen etwas dichteren Aufbau zu haben scheint als die eben beschriebene Geschwulst. Auch hier findet sich in den lockeren, heller gefärbt erscheinenden Antheilen eine fädignetzige Grundsubstanz, in die zahlreiche kleine runde, mit Hämalaun intensiv blau gefärbte, anscheinend freie Kerne eingelagert sind, während andere solche Kerne Zellen mit grossem, bisweilen sogar sehr grossem und mehrfach verästeltem Protoplasmaleibe angehören, dessen Ausläufer oft untereinander zusammenhängen und so ein zartes Netzwerk bilden. Stellenweise finden sich auch in diesem Tumor Zellen von dem Charakter der Plasmazellen, wie sie früher beschrieben wurden. Die dichteren Antheile des Tumors bestehen auch hier aus einem streifigen Gewebe, das sich aus langen Spindelzellen mit grossem, spindelförmigem Kerne zusammensetzt. Namentlich an zerrissenen Stellen des Präparates zeigt sich deutlich, wie dieses streifige Gewebe lediglich aus einzelnen Zellen aufgebaut ist, die ein langes, sich immer mehr verschmälerndes und in einen dünnen Faden endigendes Protoplasma besitzen. Diese Zellen sind auch hier wieder zu Bündeln angeordnet und die Bündeln selbst mehrfach durcheinander verflochten. Die concentrische Schichtung ist allenthalben sehr deutlich. Sehr zahlreich finden sich grössere Hohlräume, die durchwegs beträchtlich erweiterte und mit Blut gefüllte Venen darstellen. In der Umgebung derselben sieht man sehr reichlich Zellen, die mit einem goldgelben, deutliche

Digitized by Google Original from UNIVERSITY OF CALIFORNIA
Generated on 2019-07-09 19:48 GMT / http://hdl.handle.net/2027/uc1.b3743166
Public Domain in the United States, Google-digitized / http://www.hathitrust.org/access_use#pd-us-google

Eisenreaction gebenden Pigmente angefüllt sind. Unregelmässig vertheilt finden sich ferner in der Geschwulst kleine, runde oder auch unregelmässig gestaltete Kalkkörperchen. An seiner Peripherie ist der Tumor von einer derbfaserigen Kapsel umschlossen. An einzelnen Stellen derselben sind in den nach *Weigert-Pal* gefärbten Schnitten markhaltige Nervenfasern erkennbar, während dieselben im Inneren des Tumors nicht nachweisbar sind.

Fall III stammt von einer 35jährigen Frau, die auf der Abtheilung Prim. *Redtenbacher's* in Beobachtung stand und am 14. December 1890 im pathologisch-anatomischen Institute obducirt worden war. Die klinische Diagnose lautete in diesem Falle: Tumor ad pontem; nähere Aufzeichnungen standen mir leider nicht zur Verfügung.

Bezüglich Grösse, Lagerung, Verhältnisse zur Umgebung erinnert die Geschwulst in diesem Falle sehr an die im vorausgegangenen beschriebenen Fälle, so dass darüber nichts auszuführen wäre. Histologisch ist sie aber insoferne verschieden, als dieselbe, an verschiedenen Stellen untersucht, vielfach sich kreuzende Züge eines feinst streifigen Gewebes enthält, das dichtem Gliagewebe entsprechen würde: dazwischen kommen auch Züge eines wellig-faserigen Bindegewebes vor. Leider war die Geschwulst zu lange in *Müller*'scher Flüssigkeit gelegen, so dass die Kerntinction nur ganz vereinzelt gelang, daher Zellen und dementsprechend auch Zellkörper nur vereinzelt dargestellt erscheinen und über den Zellreichthum z. B. sich gar kein sicherer Anhaltspunkt mehr gewinnen liess. Soviel sich aber ausnehmen liess, wäre die Geschwulst den härteren Formen der Gliome zuzurechnen und könnte für das in Bündeln darin vorkommende faserige Bindegewebe die Combination »Gliofibrom« gebraucht werden.

Fall IV (k. k. Krankenanstalt Rudolfstiftung). J. K., 68 Jahre, Köchin, aufgenommen am 20. Juli 1894 auf Saal 33 (Abtheilung Prof. *Kraus*), gestorben am 8. September 1894.

Patientin gab an, seit vier Wochen krank zu sein, immer starke Kopfschmerzen in der rechten Stirngegend zu haben, auch sei das Sehvermögen — namentlich am rechten Auge — in der letzten Zeit schlechter geworden. Bei der Aufnahme in das Spital litt Patientin an starkem Erbrechen, heftigen Kopfschmerzen und konnte weder stehen noch gehen; das Beklopfen der rechten Stirngegend war sehr schmerzhaft, die Pupillenreaction auf Lichteinfall träge. Im Verlaufe der weiteren Beobachtung verschwand das Erbrechen, Symptome einer intracraniellen Drucksteigerung traten nicht auf. In der linken Stirngegend bestanden heftige Kopfschmerzen; wenn Patientin sich aufsetzte, trat starkes Schwindelgefühl auf. Die Untersuchung des Augenhintergrundes war durch Maculae corneae sehr erschwert, doch konnte linkerseits eine Chorioretinitis nachgewiesen

Digitized by Google
Original from UNIVERSITY OF CALIFORNIA
Generated on 2019-07-09 19:48 GMT / http://hdl.handle.net/2027/uc1.b3743166
Public Domain in the United States, Google-digitized / http://www.hathitrust.org/access_use#pd-us-google

werden; ob eine Stauungspapille bestand, war nicht mit Sicherheit zu entscheiden.

Aus dem Obductionsbefunde (Obduction am 8. September 1894) ergibt sich:

An der Hirnbasis zwischen Pons und der linken Kleinhirnhälfte findet sich ein etwa walnussgrosser, höckeriger, derber, von den weichen Hirnhäuten überkleideter Tumor, der den Pons, die vordere Fläche der linken Kleinhirnhemisphäre und den linken Brückenarm abplattet. Der Tumor steht mit der Substanz des Kleinhirnes und der Brücke in keiner festen Verbindung. Ein dünner Fortsatz desselben erstreckt sich in den Porus acusticus internus und haftet fest in demselben. Durch den an die Oberfläche der Geschwulst hinziehenden Nervus acusticus steht dieselbe mit dem Gehirne im Zusammenhang. Auf dem Durchschnitt zeigt der Tumor eine grauweisse Farbe, lappigen Bau; sein Gewebe ist von zahlreichen kleineren Blutungen durchsetzt.

Bei der mikroskopischen Untersuchung erweist sich der Tumor grösstentheils zusammengesetzt aus einem nach den verschiedensten Richtungen sich durchflechtenden, meist ziemlich dichten, stellenweise aber locker gefügten streifigen Gewebe, das aus langen, unter einander parallel angeordneten Spindelzellen mit schlanken, spindelförmigen Kernen besteht. In den eben erwähnten, lockeren Partien finden sich, wie in den beiden ersten Fällen, in eine fädig-netzige Grundsubstanz eingelagert feinkörnig-krümlige Massen und zahlreiche kleine, runde, mit Hämalaun intensiv blau gefärbte Kerne, die entweder kein Protoplasma zu haben scheinen oder aber Zellen mit reichlichem, mehrfach verästeltem Protoplasma angehören. Es sind also dieselben Zellen, die in Fall I und II beschrieben wurden. Die Blutgefässe des Tumors sind durchwegs stark erweitert und mit Blut gefüllt, ihre Wandung oft recht beträchtlich verdickt und hyalin. In der Umgebung der Gefässe, doch auch an anderen Stellen der Geschwulst finden sich, oft ziemlich reichlich, Zellen, die ein goldgelbes, bisweilen eine schwache, aber deutliche Eisenreaction gebendes Pigment enthalten. — Bei Färbung nach *Weigert-Pal* lassen sich markhaltige Nervenfasern im Inneren des Tumors nicht nachweisen.

Der in das Felsenbein sich hinein erstreckende Fortsatz der Geschwulst zeigt genau die gleiche Zusammensetzung wie diese selbst, nur ist hier die Anordnung der einzelnen, das Gewebe zusammensetzenden Bündel eine mehr regelmässige und unter einander gleich gerichtete und sind die Bündel nicht so wirr verflochten wie in der

Digitized by Google
Original from UNIVERSITY OF CALIFORNIA
Generated on 2019-07-09 19:48 GMT / http://hdl.handle.net/2027/uc1.b3743166
Public Domain in the United States, Google-digitized / http://www.hathitrust.org/access_use#pd-us-google

übrigen Geschwulst. Auch erscheint dieser Antheil etwas kernreicher, ohne dass aber eine atypische Kernwucherung nachweisbar wäre.

Fall V (k. k. Krankenanstalt Rudolfstiftung). J. S., 19 Jahre, Praktikant, aufgenommen am 26. December 1893 auf Saal 20 (Abtheilung Primarius *Bamberger*), gestorben am 7. September 1894.

Vor einem Jahre soll Patient von einer Leiter von der Höhe eines Stockwerkes niedergestürzt sein, wonach er zehn Minuten bewusstlos war. Nachdem er sein Bewusstsein wieder erlangt hatte, wurde er von seiner Umgebung darauf aufmerksam gemacht, dass sein Mund schief stehe. Seit diesem Sturze ist Patient am linken Ohr taub; er hat damals nicht erbrochen. Als Kind hatte Patient eine schwere Rhachitis durchgemacht, lernte erst mit sechs Jahren gehen und ging immer ziemlich breitspurig. Bei anhaltender Beschäftigung, z. B. Schreiben, bekommt er heftige Schüttelbewegungen; bei dem Aufstehen aus dem Bette oder Steigen auf die Leiter klagt er über Schwindelgefühl. Patient hört linkerseits die Uhr nur beim Auflegen auf das Ohr, doch waren organische Veränderungen am linken Ohr nicht nachweisbar. Links war die Nasolabialfalte deutlicher ausgeprägt wie rechts, der linke Mundwinkel war etwas nach links verzogen. Die Sensibilität war überall intact. Im Verlaufe der weiteren Beobachtung traten Erbrechen, Sensibilitätsstörungen, Herabsetzung der motorischen Kraft in den oberen und unteren Extremitäten, Einschränkung der Augenbewegungen und weitere Verschlimmerung des Gehörvermögens auf. Bei dem Herausstrecken der Zunge wich dieselbe nach rechts ab; die Augenbewegungen wurden immer mehr und mehr behindert, schliesslich traten auch Schlingbeschwerden auf.

Aus dem Obductionsprotokoll (Obduction am 8. September 1894) ergibt sich: In der hinteren Schädelgrube und zwar am vorderen Pole der Kleinhirnhemisphären findet sich rechts und links je ein Tumor, von denen der rechte etwa kleinapfelgross, der linke pflaumengross ist. Beide Tumoren haben eine unregelmässig gestaltete, aber glatte Oberfläche, hängen mit der Dura mater an der hinteren Fläche der Felsenbeinpyramide fest zusammen und zwar linkerseits unmittelbar hinter dem Porus acusticus internus, während rechts ein Fortsatz des Tumors in den Porus acusticus selbst hineinreicht. Die Brücke ist durch die beschriebenen Tumoren von beiden Seiten comprimirt und stark in die Länge gezogen, auf der rechten Seite stärker als links. Die Medulla oblongata, deren Meningen an der basalen Fläche stark pigmentirt sind, ist kurz und dick und an ihrer rechten Seite durch einen in den Wirbelcanal hineinreichenden, anscheinend mit der Dura zusammenhängenden, kirschengrossen Tumor etwas eingedrückt. Auf dem Durchschnitte bestehen die beschriebenen Tumoren aus vielfach verschlungenen Faserzügen, dazwischen finden sich graugläuzende Stellen. In dem Tumor der linken Seite, der auf dem Durchschnitte deutlich eine Zusammensetzung aus mehreren kleineren

Digitized by Google
Original from UNIVERSITY OF CALIFORNIA
Generated on 2019-07-09 19:48 GMT / http://hdl.handle.net/2027/uc1.b3743166
Public Domain in the United States, Google-digitized / http://www.hathitrust.org/access_use#pd-us-google

Tumoren erkennen lässt, finden sich auch vereinzelte Hämorrhagien und ältere Pigmentflecke. Die Untersuchung der basalen Hirnnerven ergibt, dass der Facialis und Acusticus beiderseits stark in die Länge gezogen und abgeplattet sind. An dem Nervus oculomotorius der rechten Seite, knapp peripher von seinem Ursprunge, findet sich eine etwa linsengrosse, aber fest anzufühlende, grauweisse Anschwellung, ebenso mehrere ähnliche am Trochlearis der linken Seite. Nach Abpräparirung der harten Hirnhaut zeigt sich, dass von den beschriebenen Tumoren der linksseitige an der oben erwähnten Stelle am Knochen adhärent ist, während der rechtsseitige mit seinem Stiele im Porus acusticus internus verschwindet. Der aus dem Wirbelcanal entspringende Tumor gehört nur der Dura an.

Zur mikroskopischen Untersuchung kamen Stücke aus den beiden grösseren Tumoren zu beiden Seiten des Pons, aus dem Tumor an der rechten Seite der Medulla oblongata, ferner der im Verlaufe des rechten Oculomotorius gelegene, sowie ein im Sectionsprotokoll nicht erwähnter, im Verlauf eines aus der Cauda equina austretenden Nerven befindlicher Tumor.

Bei der mikroskopischen Untersuchung erweisen sich die beiden grösseren Tumoren zusammengesetzt aus nach den verschiedensten Richtungen sich durchflechtenden Zügen eines streifigen Gewebes. Die einzelnen Bündel desselben bestehen aus untereinander parallel gelagerten oder concentrisch um Gefässe geschichteten, langen Spindelzellen mit spindelförmigen Kernen. Im Allgemeinen ist das Gefüge der Tumoren ein ziemlich dichtes, nur stellenweise sind sie aufgelockert und ist gerade an solchen Stellen ihr Aufbau aus einzelnen Spindelzellen sehr schön sichtbar, während nirgends gewöhnliche Bindegewebsbalken, die stellenweise vorgetäuscht werden, nachweisbar sind. Ausser den beschriebenen spindelförmigen Kernen finden sich nun hier auch reichlich verschieden gestaltete, sehr grosse, theils runde oder ovale, theils klumpige oder schollige, bisweilen ganz blass, meist aber sehr intensiv dunkelblau bis blauschwarz gefärbte und dann keinerlei Structur mehr erkennen lassende Kerne. Oft sind diese Kerne ganz unregelmässig gestaltet, und hat es den Anschein, als würde ein solcher Kern in atypischer Kerntheilung begriffen sein, doch konnte mangels geeigneter Fixirung und Conservirung diesen Verhältnissen nicht näher nachgegangen werden. Die Blutgefässe der Tumoren zeigen fast allenthalben eine starke Erweiterung; in ihrer Umgebung finden sich oft Zellen, die mit einem goldgelben Pigmente angefüllt sind, das wohl Blutpigment sein dürfte, aber keine Eisenreaction gibt. Oberflächlich

Digitized by Google
Original from UNIVERSITY OF CALIFORNIA
Generated on 2019-07-09 19:48 GMT / http://hdl.handle.net/2027/uc1.b3743166
Public Domain in the United States, Google-digitized / http://www.hathitrust.org/access_use#pd-us-google

werden die Tumoren von einer derben Kapsel umschlossen. Nervenfasern sind nach der *Weigert-Pal*'schen Methode nicht darstellbar.

Beide Tumoren zeigen histologisch das gleiche Bild, nur finden sich in dem rechtsseitigen Tumor die auffallend grossen, klumpigen Zellkerne in noch grösserer Zahl als in dem linksseitigen Tumor.

Der im Verlaufe des Oculomotorius gelegene kleine Tumor zeigt bei histologischer Untersuchung denselben Aufbau wie die beiden grösseren Tumoren; an Längsschnitten, die den Eintritt des Nerven in die Geschwulst darstellen, sieht man, dass die Grenze zwischen diesem und dem Tumor keine scharfe ist, sondern dass derselbe in den Nerven derart eingelagert ist, dass seine Fasern ihn wie eine Kapsel umschliessen, wobei einzelne Nervenfäserchen an der Peripherie der Geschwulst allenthalben in dieselbe eintreten und sich noch ziemlich weit in seinem Inneren nachweisen lassen. Besonders bei der Färbung nach *Weigert-Pal* sieht man in den peripheren Lagen des Tumors zahlreiche kleine, markhaltige Nervenfasern von Geschwulstgewebe umgeben; vereinzelt sind dieselben auch in den centralen Antheilen der Geschwulst sichtbar.

Genau die gleichen Verhältnisse zeigt die in dem Verlaufe eines der Cauda equina angehörigen Nerven gelegene Geschwulst. Auch diese zeigt den gleichen Aufbau wie die übrigen Tumoren und erscheint nur etwas zellreicher. Auch hier finden sich, wenngleich bei Weitem nicht so reichlich wie in den Tumoren der N. acustici, Zellkerne, die durch ihre Grösse und unregelmässige Gestalt sich von den übrigen unterscheiden. Ferner findet sich hier stellenweise, und zwar vorzugsweise in den peripheren Antheilen des Tumors, hyaline Degeneration, wodurch kernarme, ziemlich breite Strassen zwischen den wohlerhaltenen Tumorpartien entstehen. Das Verhältniss der Geschwulst zum Nerven ist das gleiche wie bei dem Tumor des Oculomotorius, in dem sich auch hier mit Hilfe der *Weigert-Pal*'schen Methode einzelne Nervenfasern in den peripheren Antheilen des Tumors nachweisen lassen.

Die neben der Medulla oblongata gelegene Geschwulst zeigt in einzelnen Höckern dasselbe Bild wie die übrigen Tumoren, während der grössere Antheil derselben aus einem homogenen, parallel geschichteten, mit Eosin intensiv roth gefärbten, nur spärliche (meist Capillaren entsprechende) Kerne einschliessenden Gewebe besteht. Unter dem meningealen Ueberzug des Tumors finden sich zahlreiche runde, oft eine deutliche Schichtung aufweisende und meist mit Eosin intensiv roth gefärbte Gebilde (Corpuscula amylacea).

Digitized by Google
Original from UNIVERSITY OF CALIFORNIA
Generated on 2019-07-09 19:48 GMT / http://hdl.handle.net/2027/uc1.b3743166
Public Domain in the United States, Google-digitized / http://www.hathitrust.org/access_use#pd-us-google

Uebersehen wir kurz die beschriebenen Fälle, so entsprechen dieselben, wie aus der noch anzuführenden Literatur hervorgeht, vollständig jenen eigenthümlichen Tumorbildungen im Winkel zwischen Kleinhirn und Brücke, welche mit dem N. acusticus bald direct, bald durch ihr Einwachsen in den Porus meatus auditorii int. in Verbindung stehen und in ihrer Entwicklung von demselben abgeleitet werden. Fall V erklärt sich allerdings in anderer Weise sofort selbst: 1. durch die Beiderseitigkeit und überhaupt Mehrfachheit der Geschwülste, von denen ausserdem noch bemerkt wird, dass sie mit der Dura mater an der hinteren Fläche der Felsenbeinpyramide fest zusammenhängen; 2. durch die histologische Zusammensetzung, welche vollständig mit der der sarcomatösen Duraltumoren übereinstimmt, an deren scheinbar spindeligen Zellen hauptsächlich in Zügen angeordnete endotheliale Elemente betheiligt sind. Das Vorkommen grosser atypischer, gelappter Kerne in dem beschriebenen Falle würde auch histologisch für eine maligne Variation sprechen, was mit der bereits erwähnten Multiplicität in voller Congruenz steht.

Die Fälle I, II und IV verhalten sich ganz überstimmend: Bis kleinhühnereigrosse, oberflächlich höckerige Tumoren, welche weder mit der Dura noch mit dem Gehirne in festerer Verbindung stehen, entweder von einem Theil der Meningen überkleidet oder von einer bindegewebigen, mit den Meningen zusammenhängenden Hülle umgeben sind, sich in das Kleinhirn in der Gegend der Flocke und in die seitliche Brückenfläche mehr oder weniger tief einbetten, diese Gebilde verdrängen und comprimiren; entsprechend ihrer Lage sind der Facialis und Acusticus über dieselben sehr gespannt, verdünnt, bei grösseren Geschwülsten (Fall I) desgleichen auch der Trigeminus; der Acusticus erscheint ganz an die Geschwulst angepresst und in dieselbe eingebettet. Histologisch besitzen dieselben eine übereinstimmende Zusammensetzung aus zwei wohl als verschieden zu bezeichnenden Gewebsarten; die eine bildet jene Züge dichteren Gewebes, spindelförmige Zellen, die, parallel gelagert, in concentrischer Anordnung die Gefässe umgeben, eine Gewebsform, die Duraltumoren eigenthümlich ist; die andere ist gegeben durch jenes Gewebe einer feinkörnig-netzigen Grundsubstanz mit eingelagerten runden Kernen, deren Protoplasma nicht oder kaum zu erkennen ist, unter denen sich aber stellenweise, anscheinend in Folge einer ödematösen Durchtränkung oder Erweichung, Zellen mit feinst verästeltem und anastomosirendem Protoplasma erkennen lassen, Eigenschaften, welche dem Gliagewebe zukommen. Wir haben somit in den drei Fällen Mischgeschwülste vor uns, die sich untereinander nur durch die Vertheilung der beiden Gewebsarten

Digitized by Google
Original from UNIVERSITY OF CALIFORNIA
Generated on 2019-07-09 19:48 GMT / http://hdl.handle.net/2027/uc1.b3743166
Public Domain in the United States, Google-digitized / http://www.hathitrust.org/access_use#pd-us-google

unterscheiden, wobei im Falle I das gliöse Gewebe am reichlichsten, im Falle II das spindelzellig-faserige Gewebe stärker entwickelt ist.

Die Tumoren sind ferner ausgezeichnet durch weite Blutgefässe und Lymphgefässe, welch letztere besonders im Falle I stark entwickelt waren; bei den weiten, manchmal dünnwandigen Gefässen treten Blutungen auf, als deren Residuen sich pigmentirte Zellen und freies Pigment finden: das Pigment gibt die Eisenreaction. Im Falle II fanden sich auch Kalkconcretionen, wie sie in den Duralgeschwülsten vorkommen und auch in dem derartige Geschwülste darstellenden Falle V reichlicher vorkamen.

Fall III nimmt eine etwas aparte Stellung ein, indem die Geschwulst, welche sonst in Lage und Form den besprochenen ziemlich analog ist, aus dichterem Gliagewebe, in Zügen angeordnet, vermengt mit fibrillärem Bindegewebe besteht: ihm fehlen die weiten Bluträume, die Erweiterungen der Lymphgefässe, auch das wechselnde Aussehen, welches die anderen an verschiedenen Stellen, ja selbst im selben Schnitte zeigen; vielleicht hängt der Mangel der Gefäss- und Lymphgefässektasien mit dem dichteren Gewebe zusammen.

Bevor wir auf die Deutung der Geschwülste, auf ihren Ursprung und ihre Entwicklung, ihre Beziehungen zum N. acusticus eingehen, sei es gestattet, Rückschau in der bisherigen Literatur zu halten; dieselbe ist nicht reichhaltig und namentlich der gut histologisch untersuchten Fälle sind nur wenige.

In neuerer Zeit sind zwei einschlägige Mittheilungen (von *Krepuska* und von *Anton*) erschienen. In dem Falle *Krepuska*'s handelte es sich um einen in der rechten Hälfte des Kleinhirns sitzenden, aus derselben leicht ausschälbaren, kindsfaustgrossen Tumor, dessen vorderer Theil mit dem hinteren Theil des rechten Felsenbeines innig zusammenhing. Das Chiasma, der Tractus opticus (insbesondere nach rechts), sowie der rechte Oculomotorius, Trochlearis und Abducens waren stark abgeplattet. Der rechte Acusticus und Facialis sind beim Ausgang der Medulla oblongata sichtbar, um dann zwischen den Lappen des Tumors zu verschwinden; der Facialis ist bei der Eintrittsstelle in das Felsenbein ober dem Tumor, in ein dünnes Band umgewandelt, wieder auffindbar, der Acusticus hingegen nicht. Der Tumor drang auch durch den inneren Gehörgang in das Felsenbein und trat durch das Foramen jugulare entlang der Vene und den Nerven aus der Schädelhöhle heraus.

Mikroskopisch bestand der Tumor aus einem aus Spindelzellen sich zusammensetzenden, theils fasciculären, theils in wirbelartiger

Digitized by Google
Original from UNIVERSITY OF CALIFORNIA
Generated on 2019-07-09 19:48 GMT / http://hdl.handle.net/2027/uc1.b3743166
Public Domain in the United States, Google-digitized / http://www.hathitrust.org/access_use#pd-us-google

Anordnung befindlichen, alle Eigenschaften eines Fibrom zeigenden Gewebe und aus einer »eigenthümlichen, bei schwächerer Vergrösserung homogenen, bei stärkerer Vergrösserung feinkörnigen und mit den meisten gewöhnlichen Färbemitteln kaum färbbaren Grund-, beziehungsweise Intercellularsubstanz, in welcher ziemlich grosse (4—6mal grössere als die Lymphoidzellen), lebhaft färbbare Rundzellen zerstreut sind. Zellencontouren, sowie das den Zellkern umgrenzende Plasma kann man nicht unterscheiden.« Dieses Gewebe fasst *Krepuska* als Gliagewebe auf; in beiden Arten von Grundgeweben fanden sich die verschiedensten Formen von Degenerationen. »Ferner sind auffallend hauptsächlich in den Gliomtheilen die hochgradige Durchtränkung mit rothen Blutkörperchen, ferner Blutextravasaten, sogar bluterfüllte grosse Cysten.« Fast in jedem Theile der Geschwulst, namentlich aber in deren proximalen Antheilen, fanden sich markhaltige Nervenfasern. *Krepuska* glaubt, dass sich die Geschwulst aus dem Innern des Nerven heraus, und zwar aus dem Endoneurium, entwickelt habe, beobachtete aber an degenerirten Nervenfasern, dass die an Stelle des Achsencylinders säulenartig ausgebildeten Plasmaklumpen direct in das gliaartige Gewebe der Geschwulst aufgiengen. Es war somit sein Tumor nur aus Formelementen aufgebaut, die gleichzeitig auch die Bestandtheile der Nerven bildeten. Er bezeichnet seinen Tumor als Gliofibrom, macht aber keine scharfe Grenze zwischen diesem Namen und der Bezeichnung Gliosarkom.

Wilh. Anton theilt zwei einschlägige Beobachtungen mit; in der ersten einen Fall, bei dem es zu Lebzeiten nach vorausgegangenen Kopfschmerzen zu einer rasch auftretenden Erblindung beider Augen (Neuritis opt.) gekommen war; es bestand ferner rechtsseitige Taubheit und Facialisparese. Bei der Obduction fand sich »auf der rechten unteren Seite des Gehirns zwischen Pons und Kleinhirn ein fast hühnereigrosser, im Durchschnitte fast 4 *cm* langer und 3 *cm* breiter, leicht höckeriger Tumor eingelagert, der eine ziemlich weiche, etwas ungleichmässige Consistenz aufweist und zu einer Verdrängung der rechten Kleinhirnhemisphäre nach hinten und oben geführt hat. Die Medulla oblongata erscheint ein wenig nach links verschoben.« Der Trigeminus, Facialis und Acusticus zogen an der Unterfläche des Tumors über diesen hinweg, die beiden letztgenannten Nerven waren in die Geschwulst selbst eingebettet und bis zum Meatus auditorius internus von der Aftermasse begleitet, dabei stark abgeplattet und grösstentheils destruirt. Auf dem Durchschnitt zeigte der Tumor eine grauröthliche Farbe und war von einzelnen Blutungen durchsetzt. Die histologische Untersuchung ergab, dass der Tumor aus einem

Digitized by Google Original from UNIVERSITY OF CALIFORNIA
Generated on 2019-07-09 19:48 GMT / http://hdl.handle.net/2027/uc1.b3743166
Public Domain in the United States, Google-digitized / http://www.hathitrust.org/access_use#pd-us-google

unregelmässig dichtgefaserten, gegen den Rand hin etwas verdichteten Bindegewebe bestand, das ausserordentlich reich an runden und spindelförmigen Zellen war. Des Weiteren fanden sich zahlreiche, mit rothen Blutkörperchen prall gefüllte Hohlräume, die an einer Stelle des Tumors im Innern desselben ein haselnussgrosses, cavernöses Angiom bildeten. Die an den Tumor angrenzenden Fasern des Facialis und Acusticus strahlten unter gleichzeitigem Verlust ihres Markes in die Geschwulstmasse ein, woraus *Anton* auf die Entstehung des Tumors aus dem Bindegewebe der Nerven schliesst.

In dem zweiten Falle, der nur in Kürze mitgetheilt wird und ein zufälliger Befund war, handelt es sich um einen nussgrossen, rundlichen, leicht höckerigen, bis zum Porus acusticus internus reichenden, mit dem linken Nervus acusticus innig zusammenhängenden, gefässarmen Tumor, der mikroskopisch aus einem unregelmässig sich durchflechtenden Bindegewebe besteht. An der Peripherie des Tumors finden sich degenerirte, markhaltige Nervenfasern, die auch in das Gewebe der Geschwulst selbst eintraten.

Verfasser erklärt beide Fälle als »zellenreiche Fibrome, sogenannte Fibrosarkome, deren Entwicklung von den Nervenscheiden des Acusticus und theilweise auch des Facialis ausging«.

In der älteren Literatur liegen bereits mehrere Beobachtungen von Acusticustumoren vor; soweit mir die betreffenden Arbeiten im Originale zugänglich waren, ist der erste einwandsfreie Fall der *Förster's* (1862). Der Fall *Fleischmann's*, der von einzelnen Autoren auch zu den Acusticustumoren gezählt wird, kann wohl unberücksichtigt bleiben. Verfasser gibt bloss an, im Ramus cochleae N. acustici innerhalb des Meatus auditorius internus »zwei ziemlich grosse gangliöse Anschwellungen, die fast den ganzen inneren Gehörgang ausfüllten«, gefunden zu haben.

Ebenso kann von *Voltolini's* Fall abgesehen werden, da in demselben nur der Sectionsbefund des Gehörorgans mitgetheilt wird und auf Grund desselben ein Sarkom des Acusticus angenommen wurde.

Ein genauerer Befund liegt, wie erwähnt, erst in dem Falle *Förster's* vor.

In demselben fand sich linkerseits zwischen dem verlängerten Mark und dem Felsenbein eine ganseigrosse, scharf umschriebene, flache, höckerige, in der Brücke und dem verlängerten Mark eine tiefe Grube hervorbringende Geschwulst, welche die Brücke derart comprimirte und verschob, dass der Boden des vierten Ventrikels stark gehoben erschien. Der Meatus auditorius internus war stark erweitert und reichte ein Zapfen des Tumors in denselben hinein.

Digitized by Google
Original from UNIVERSITY OF CALIFORNIA
Generated on 2019-07-09 19:48 GMT / http://hdl.handle.net/2027/uc1.b3743166
Public Domain in the United States, Google-digitized / http://www.hathitrust.org/access_use#pd-us-google

Der Acusticus wurde unmittelbar nach seinem Austritt aus der Hirnsubstanz vom Tumor aufgenommen, so dass an dieser Seite gar keine Spur von dem Nerven zu sehen war. Auch die übrigen Hirnnerven waren stark comprimirt. Die Schnittfläche der Geschwulst zeigte »eine grauröthliche, fleischig-faserige Substanz mit zerstreuten, weissen, festeren und vielen dunkelrothen Stellen.« Ueber den mikroskopischen Aufbau der Geschwulst gibt Verfasser nur an: »Die feine Structur war die einer sogenannten Faserneryengeschwulst mit zahlreichen, weiten, vielfach ampullenartig erweiterten Gefässen«. In einem zweiten Falle verhielt sich der Tumor vollkommen gleich, nur schickte er keinen Zapfen in den Meatus auditorius internus hinein.

Wenige Jahre später (1867) berichtete *Brückner* über einen genau untersuchten Fall, einer 28jährigen Frau, die vor 15 Jahren einen schweren Fall auf den Hinterkopf erlitt. Nach 3 Jahren trat Unsicherheit im Gang und auch in den Händen auf. Seit 4 Jahren Abnahme das Hörvermögens am linken Ohr — chronischer Mittelohrkatarrh — und Schwindelanfälle. Später Taubheit, vor $1^1/_2$ Jahren Abweichung des linken Auges nach Aussen; zunehmende Schwäche der unteren Extremitäten, Nachschleppen des linken Fusses. Heftige Anfälle von Kopfschmerzen, die stets am Hinterkopfe beginnen. Linke Wange kühler als die rechte. In den letzten 8 Tagen Benommenheit. Die Diagnose wurde auf Tumor in der Schädelhöhle in der Nähe des linken Acusticus mit Affection des 6.—10. linken Hirnnerven gestellt. Es fand sich bei der Obduction unter dem linken Kleinhirn neben der Medulla oblongata und dem Pons eine hühnereigrosse, knotige, nirgends mit dem Gehirn verwachsene, Pons und Medulla stark comprimirende Geschwulst von festweicher Consistenz. Auf dem Durchschnitt zeigte dieselbe eine helleigelbe Farbe und schien von derberen und weicheren Schichten durchzogen; »hin und wieder zeigten sich auf der Oberfläche undeutliche, cystenähnliche Gruppen, deren linsengrosse, scheinbare Bläschen keine Flüssigkeit, sondern eine festere, elastische Masse enthielten«. Der linke Nervus acusticus war überhaupt nicht mehr nachweisbar, so dass Verfasser glaubt, derselbe müsse völlig zu Grunde gegangen sein; die übrigen Hirnnerven vom 6.—10. glichen dünnen Fädchen und waren nur mit Mühe als Nerven zu erkennen.

Die mikroskopische Untersuchung ergab, dass »die derberen Schichten des Tumors aus einem hie und da zwar verfilzten, grösstentheils aber in parallel angeordneten Zügen verlaufenden faserigen Stroma bestanden, welchem eine grosse Zahl von homogenen, theils runden, theils ovalen Kernen eingelagert war, während die weicheren

Digitized by Google Original from UNIVERSITY OF CALIFORNIA
Generated on 2019-07-09 19:50 GMT / http://hdl.handle.net/2027/uc1.b3743166 Public Domain in the United States, Google-digitized / http://www.hathitrust.org/access_use#pd-us-google

Schichten ausgedehnte, an den Rändern auf die Kerne beschränkte, weiter nach innen zu aber auf die übrigen Bestandtheile des Tumors ausgebreitete Fettmetamorphose erkennen liessen. In diesen weicheren Abschnitten fanden sich hie und da kleine, zum Theile ältere Extravasatherde«. Verfasser fasst seinen Fall daher als Gliom des Acusticus auf.

Boettcher beschreibt einen Fall, bei welchem nach länger bestehendem Kopfschmerz plötzlich Blindheit am linken Auge und Taubheit am linken Ohre, dann Lähmung der linken Gesichtshälfte und Schwäche der linken Körperseite, endlich auch Erblindung am rechten Auge aufgetreten waren und unter Coma der Tod eintrat.

Die Obduction ergab ausser einem Hydrocephalus chron. ein blasiges Vortreten des Tuber cinereum (worauf die Erblindung zurückgeführt wird), ferner linkerseits zwischen Pons, Medulla und Kleinhirn eine zur Hälfte vom Hirn umschlossene, apfelgrosse, im allgemeinen kugelige, dabei aber etwas höckerige Geschwulst, die die genannten Hirntheile stark comprimirte. Facialis und Acusticus inseriren sich im vorderen Abschnitte der Geschwulst an der Innenseite derselben; der Trigeminus, Glossopharyngeus und Vagus erscheinen durch die Geschwulst comprimirt. Der Tumor setzt sich mittelst eines Fortsatzes in den Porus acusticus internus hinein fort; auf dem Durchschnitt zeigt er eine weissliche Färbung, fleischige Consistenz und geringen Blutgehalt. Mikroskopisch bestand die Geschwulst »aus einem Flechtwerk von Faserbündeln«; die peripheren Theile des Tumors waren kern- und gefässreicher als die centralen; bei Färbung mit Goldchlorid zeigten sich in den einzelnen Theilen der Geschwulst keine Unterschiede. Verfasser hält seinen Fall für ein Fibrosarkom.

Boettcher ist geneigt, den Hydrocephalus auf Compression des Aquaeductus durch den Tumor zurückzuführen, wofür auch die Erweiterung der drei Ventrikel sprechen würde.

Moos berichtet über folgenden Fall: 49järige Frau; plötzlich auftretende Anästhesie der linken Gesichtsseite, auch der Mundschleimhaut, Sehschwäche des linken Auges, später Schwindel, Abnahme des Gehörs, Parese des Facialis, Kopfschmerz, Diplopie, Ptosis, ataktische Bewegungen des linken Armes, schliesslich auch Deglutinationsbeschwerden.

Bei der Obduction fand sich an der Aussenseite des linken Porus acusticus internus eine wallnussgrosse, mit den Kleinhirnschenkeln zusammenhängende, den Pons, die Medulla oblongata und das linke Kleinhirn comprimirende Geschwulst, die an der einen Stelle derber und durchscheinend, an der anderen gallertig und

Digitized by Google
Original from UNIVERSITY OF CALIFORNIA
Generated on 2019-07-09 19:50 GMT / http://hdl.handle.net/2027/uc1.b3743166
Public Domain in the United States, Google-digitized / http://www.hathitrust.org/access_use#pd-us-google

schleimig erweicht erscheint. Der linke Nervus acusticus scheint mitten durch die Geschwulst zu verlaufen und in der Geschwulst selbst aufzugehen, dieser sowie der Nervus facialis sind eigenthümlich abgeplattet. Auch der Oculomotorius und der Trigeminus der linken Seite waren abgeplattet. Den Stiel der Geschwulst bildete der Nervus acusticus, der 2 *mm* weit in das Innere der Geschwulst sich verfolgen lässt, dann aber in der Gewebsmasse untergeht. »Mikroskopisch besteht die Geschwulst aus spindelförmigen Zellen und aus zahlreichen, relativ weiten Gefässen.« »Da, wo die Spindelzellen weniger dicht beisammen liegen, findet man die Zwischenräume ausgefüllt von meist runden, in der Regel einkernigen Zellen.« In der Umgebung der Blutgefässe zeigen die spindelförmigen Zellen durchwegs eine concentrische Anordnung. Die Gefässe sind weit und zahlreich; an einer Stelle bilden sie zahlreiche enge Netze mit starken Ektasien und strotzender Füllung; in der Umgebung derselben finden sich kleine Extravasate. Verfasser deutet den Fall als Spindelzellsarkom. Eine zweite Geschwulst fand sich im Porus acusticus internus; sie zeigte den gleichen Aufbau wie der zuerst beschriebene Tumor.

Klebs beschreibt in einer grösseren Arbeit über »die Geschwülste des nervösen Centralapparates« in der Gruppe der Neurogliome auch einen Tumor des Nervus acusticus. Es handelte sich um einen 25-jährigen Taglöhner, der seit 5 Jahren auf beiden Augen erblindet war. Im Verlaufe von sechs Monaten trat vollständige Taubheit auf dem rechten Ohre auf; achtzehn Monate nach der vollständigen Erblindung wurde Unsicherheit im Gange bemerkt, es bestanden Schwindelgefühl und dumpfer Kopfschmerz. Seit 6 Monaten war das Gehen unmöglich, indem der Boden rechts nicht gefühlt wurde.

Bei der Obduction fand sich eine gelbbraune, in der Gegend des rechten Meatus auditorius internus gelegene und in diesen sich hinein erstreckende Geschwulst, die das rechte Kleinhirn und die Medulla oblongata comprimirte und den Pons beinahe auf die Hälfte reducirte. Der Facialis war neben dem in die Geschwulst aufgegangenen Acusticus noch deutlich nachweisbar. Der Tumor war überhühnereigross, an der Oberfläche gelb, stellenweise gallertig, auf dem Durchschnitt zeigte er »eine stark vascularisirte, hämorrhagische Beschaffenheit« und war »von mit klarer Flüssigkeit gefüllten Cysten durchsetzt«. Auf einzelnen Partien der Schnittfläche bemerkte man sehnig glänzende, weissliche Partien, dazwischen gallertige und cystische.

Digitized by Google
Original from UNIVERSITY OF CALIFORNIA
Generated on 2019-07-09 19:48 GMT / http://hdl.handle.net/2027/uc1.b3743166
Public Domain in the United States, Google-digitized / http://www.hathitrust.org/access_use#pd-us-google

Mikroskopisch zeigte die Geschwulst denselben Aufbau wie ein vom Verfasser untersuchtes und an derselben Stelle beschriebenes Neurogliom des Trigeminus. Es stellte nämlich der Tumor »ein äusserst feinfaseriges Neurom mit bündelartiger Anordnung der Fasern dar«, welches weniger gefässreich als der Trigeminustumor war. Die cystischen Räume erwiesen sich als ektatische Lymphgefässe. Er bezeichnet den Tumor als Neuroglioma oder Neuroma fasciculare lymphangiectaticum nervi acustici dextri.

Fester theilt zwei einschlägige Beobachtungen mit. In dem einen Falle fand sich bei der Obduction eines 56jährigen Pfründners, der längere Zeit Gehörshallucinationen gehabt haben soll und unter den Erscheinungen einer chronischen Meningitis, Kopfschmerzen, Schwäche, Stumpfsinn, Tremoren und Hirnsymptomen verstorben war, linkerseits eine kirschengrosse, in das Kleinhirn eingebettete, mit demselben aber nicht zusammenhängende Geschwulst, die über dem Meatus auditorius internus sass und mit dem N. facialis und acusticus, nirgends aber mit der Dura mater in Verbindung stand; der Nervus acusticus war so innig mit dem Tumor verwachsen und in denselben aufgenommen, dass er schwer isolirt zu erkennen war und nach seinem Eintritt in den Porus acusticus nur ein dünnes, glattes, verfettetes Gebilde darstellte. Ein Theil des Tumors ragte in den Porus acusticus internus hinein. Die Geschwulst hatte eine weisslichgraue, ins Röthliche spielende Farbe und bestand bei histologischer Untersuchung »aus Bindegewebe und Gefässen nebst eingestreuten sandigen Massen«. Im Bindegewebe fanden sich »zahlreiche, runde, polygonale oder sternförmige Zellen, ferner kleinere, den runden Bindegewebskörperchen ähnliche und grössere, den lymphatischen Elementen ähnliche Zellen sowie zahlreiche Kalkkörperchen«. Verfasser deutet die Geschwulst als Fibropsammom.

In einem zweiten Falle fand sich linkerseits auf dem Felsenbein eine kleine, mehr grauliche Geschwulst, die sich verschmälert in den Meatus auditorius internus fortsetzte und Facialis und Acusticus so in sich aufnahm, dass dieselben nicht mehr als isolirte Gebilde zu erkennen waren. Mikroskopisch ergab sich derselbe Befund wie in dem erstbeschriebenen Falle.

Der Fall *Stevens'* betrifft ein 17jähriges Mädchen, das linkerseits das Gehör vollkommen verloren hatte, während rechterseits das Hörvermögen beträchtlich vermindert war. Ausserdem bestanden eine Stauungspapille, eine Lähmung beider Recti externi, heftige Kopfschmerzen in der Stirne und Hinterhauptgegend sowie ein Gefühl ungewöhnlicher Schwere im rechten Arm und Bein. Die Taubheit auf

Digitized by Google
Original from UNIVERSITY OF CALIFORNIA
Generated on 2019-07-09 19:48 GMT / http://hdl.handle.net/2027/uc1.b3743166
Public Domain in the United States, Google-digitized / http://www.hathitrust.org/access_use#pd-us-google

dem linken Ohre wurde seit einem Jahre bemerkt, dürfte aber wahrscheinlich viel länger bestanden haben; seit zwei Jahren bestand eine Unsicherheit im Gange; in den letzten Jahren wurde eine Verminderung der geistigen Fähigkeiten beobachtet.

Bei der Obduction fand sich in der linken hinteren Schädelgrube ein die Hälfte derselben ausfüllender Tumor, der das Kleinhirn auf die Hälfte seines Umfanges reducirte; von dem Tumor ging ein Strang in den Meatus auditorius internus hinein. Die Geschwulst hatte eine nahezu kugelförmige Gestalt mit knotigen Erhabenheiten. in der Rindensubstanz eine hellgraue, im Inneren eine gelblichrothe Farbe und war oberflächlich mit einer dünnen Faserkapsel überzogen. Mikroskopisch zeigte sie eine dichtfaserige Structur mit unregelmässiger, ziemlich feiner Streifung und war von vielen dünnwandigen Gefässen durchzogen; hie und da fanden sich auch Blutergüsse. Der erwähnte Anhang der Geschwulst erwies sich bei mikroskopischer Untersuchung als Nerv. Verfasser deutet seinen Fall als Sarkom des Acusticus.

Es sei hier auch der Fall *Bürkner's* erwähnt, bei dem es sich um einen 36jährigen Taglöhner handelte, der seit einem halben Jahr blind war und über zunehmende Schwäche in den Beinen, heftigen Schwindel und Kopfschmerzen klagte. Bei der Untersuchung des Patienten fand sich beiderseitige Stauungspapille und beginnende Opticusatrophie. Ausserdem waren der rechte Trigeminus und rechte Facialis paretisch, der rechte Acusticus (vollständige rechtsseitige Taubheit bei vollkommen negativem Befunde am rechten Ohr) gelähmt. Geringe Arhythmie und Herzklopfen wurden auf Störungen im Gebiet des Vagus, auffallende Schwerbeweglichkeit des Kopfes auf Parese des Accessorius, die verlangsamte und scandirende Sprache auf eine Affection des Hypoglossus und abnorme Geschmacksempfindungen auf Mitbetheiligung bezogen. — Bei der Obduction fand sich rechterseits am Pons eine von der Dura mater leicht zu trennende, mit dem Facialis und Acusticus, die in den Tumor zu verlaufen schienen, in den Meatus auditorius internus sich hineinziehende, die rechte Hälfte des Pons fast ganz zerstörende und den Trigeminus platt drückende Geschwulst fand. Dieselbe hatte »eine unregelmässig höckerige Oberfläche, elastische Consistenz, graugelbe Farbe, ist im Centrum gallertig. Schleimgewebe ähnlich, nach der Peripherie weiss mit kleinen braunen Partien und vereinzelten rothen, hämorrhagischen Stellen. Aus der Tiefe des Längsdurchschnittes sieht man weisse Streifen nach der Oberfläche hinziehen, die an Nervenfasern erinnern«. Ueber die mikroskopische Untersuchung wird nur in Kürze berichtet, dass sich der Tumor hiebei als Rundzellensarkom erwies.

Digitized by Google
Original from UNIVERSITY OF CALIFORNIA
Generated on 2019-07-09 19:48 GMT / http://hdl.handle.net/2027/uc1.b3743166
Public Domain in the United States, Google-digitized / http://www.hathitrust.org/access_use#pd-us-google

Der Fall *Gomperz* betrifft ein 35jähriges Weib; dasselbe litt anfänglich an Schwindel und rechtsseitigen Kopfschmerzen. Bei der Aufnahme auf die Klinik *Nothnagel* bemerkte man eine leichte Parese des Facialis und der motorischen Portion des Trigeminus, Lähmung der sensiblen Portion, fast vollständiges Erlöschen des Hörvermögens: unter Zunahme der Erscheinungen und Entwicklung einer vollkommenen Facialislähmung trat unter Somnolenz der Tod ein.

Da es nach der Beschreibung der Verhältnisse sehr wahrscheinlich ist, dass es sich um den von mir als Fall I beschriebenen Fall handelt, so führe ich den ausführlichen Befund *Kundrat's* an, wie er von *Gomperz* wiedergegeben ist: In der rechten hinteren Schädelgrube und zwar im vorderen und oberen Antheile ein dem Kleinhirn aufsitzender Tumor, der an der Seite des Clivus, dem Meatus auditorius internus leicht durch vascularisirte Bindegewebszüge adhärent, daselbst angepresst ist; der etwa kleinhühnereigrosse, auch eiförmig geformte Tumor liegt mit seiner Längsachse beiläufig in einer von ausserhalb des Flockenstieles zur vorderen Mitte des Pons gedachten Linie,[1]) ist tief in letzteren eingepresst, so dass die rechte Brückenhälfte völlig verdrängt ist, in geringerem Grade der Anfangstheil der Medulla; auch das Kleinhirn, in das er ebenfalls tief eingebettet ist, ist stark nach hinten und unten verdrängt; der Quintus stark über die vordere in den Pons sich einzwängende Partie gespannt, zum Theil noch weiss, der Facialis und Acusticus jedoch über die mediale Seite enorm gespannt und verlängert, völlig grau. Auch der rechte Abducens über die mediale Fläche gespannt und verlängert, sein Kerngebiet tief eingedrückt. Wie schon erwähnt liegt der Tumor in den Meningen, die verdickt, mit vascularisirten Pseudomembranen besetzt sind und steht nirgends mit einem Hirntheil oder einem Nerven in Verbindung. *Gomperz* gibt als Resultat der mikroskopischen Untersuchung Fibrosarkom an.

Sharkey, dessen Mittheilung mir leider nicht im Original zugänglich war, berichtet über einen Tumor, der im Stamm des N. acusticus in dem Winkel zwischen Cerebellum und Pons, letzteren stark comprimirend, gelegen war.

Habermann fand in einem Falle im inneren Gehörgang eine nahezu das ganze Lumen desselben einnehmende Geschwulst, welche

[1]) Leider war die Signatur am Glase des Falles I verloren gegangen; dass bei der Beschreibung desselben die Geschwulst mehr seitlich, nicht mehr so an die Brücke angedrückt beschrieben ist, daher dort die Längsachse gegen die Einstrahlung des Bindearmes sieht, ist auf Rechnung des Auseinanderfallens bei der Conservirung zu schieben.

Digitized by Google
Original from UNIVERSITY OF CALIFORNIA
Generated on 2019-07-09 19:48 GMT / http://hdl.handle.net/2027/uc1.b3743166
Public Domain in the United States, Google-digitized / http://www.hathitrust.org/access_use#pd-us-google

über denselben nicht herausragte, in den N. acusticus eingebettet war, oder richtiger seitlich in ihm sass und an mehreren Stellen zwischen die umgrenzenden Nervenfasern hineinwucherte. Mikroskopisch bestand sie aus Spindelzellen, die gegen die Peripherie weniger langgestreckt waren und mehr Rundzellen glichen. Nervenelemente waren nur dort nachzuweisen, wo die Geschwulst in den Nerven hineinwucherte. Verfasser erklärt den Tumor für ein Fibrom.

Die beiden letztangeführten Fälle haben wohl mit den ins Augenmerk gefassten Geschwülsten nichts zu thun; diese abgerechnet, wären bisher 14 Fälle sogenannter Acusticustumoren beschrieben. Rechnet man einen, den Fall *Gomperz* ab, welcher höchstwahrscheinlich, wie aus der Beschreibung hervorgeht, mit unserem Falle I identisch ist, so bleiben 13.

Wie diese kurze Literaturübersicht ergibt, haben wir auch hier eine ziemlich übereinstimmende Form von Geschwülsten vor uns; es wiederholen sich Form und Lage, Aussehen und mikroskopischer Befund. Die Tumoren sind von ovaler oder rundlicher Gestalt, von der Grösse einer Nuss, eines Taubeneies bis eines kleinen Apfels, haben eine leicht unebene bis höckerige Oberfläche, graugelbe oder grauröthliche Farbe, sind in typischer Weise in der hinteren Schädelgrube an der hinteren Fläche der Felsenbeinpyramide gelagert und betten sich in die seitliche Brückengegend, in die vordere Kleinhirnperipherie, in der Gegend der Flocke und eventuell in die Brückenarme des Kleinhirns ein, diese Theile verdrängend und comprimirend, so dass ein förmliches Bett für den Tumor gebildet wird, haben weder mit dem Gehirn noch mit der Dura oder dem Knochen einen Zusammenhang, sondern hängen meist nur mit dem Acusticus zusammen, der sich bis an ihre Oberfläche, manchmal auch ins Innere verfolgen, in einzelnen Fällen auch gar nicht mehr nachweisen lässt. Die Geschwülste sind theils von ziemlich harter Consistenz, seltener derb elastisch, theils stellenweise weicher mit gallertigen Antheilen, bestehen aus einem grauröthlichen oder mehr grauweissen und gelblichen Gewebe, in dem sich häufig mit frischen oder veränderten Blutgerinseln gefüllte Hohlräume, Cysten, finden.

Die histologische Zusammensetzung wird verschieden angegeben, in drei Fällen als gliomatös bezeichnet: von *Krepuska* als Gliofibroma, von *Brückner* als Gliom und von *Klebs* als Neurogliom, in den anderen Fällen bald als Spindelzellensarkom oder als Fibrosarkom, auch Fibropsammom gedeutet, *Foerster* bezeichnet seine Geschwulst als »Fasernervengeschwulst«. Diese histologischen Befunde sind theilweise sehr kurz, ohne eigentliche Beschreibung, andererseits hat man auch der Schwierigkeit der Diagnose zu gedenken, zumal ja auch in den theilweise

Digitized by Google Original from UNIVERSITY OF CALIFORNIA
Generated on 2019-07-09 19:49 GMT / http://hdl.handle.net/2027/uc1.b3743166
Public Domain in the United States, Google-digitized / http://www.hathitrust.org/access_use#pd-us-google

gliomatösen Geschwülsten Züge von spindelartigen Zellen vorkommen: legt man auf dieselben das Schwergewicht der Beobachtung, so ist die Diagnose auf »Spindelzellsarkom« oder »Fibrosarkom« bald gegeben. Es dürften somit aller Wahrscheinlichkeit nach noch einige der anders benannten Tumoren jenen Mischgeschwülsten zuzuzählen sein: dafür würde unter Anderen die makroskopische Geschwulstbeschreibung im Falle *Moos'* und im Falle *Brückner's* von »gallertigen« oder »schleimigen« Antheilen sprechen, welche Beschaffenheit des Gewebes weder typischen Spindelzell- noch Rundzell-Sarkomen zukommt. Im erstgenannten Falle wird allerdings die concentrische Anordnung der Spindelzellen um Gefässe angeführt, eine Anordnung, die den Duralsarkomen besonders eigen ist, sich aber auch in den beschriebenen Mischgeschwülsten findet, wie es auch die Abbildung zeigt; für das Vorhandensein von Duralsarkomen in diesen Fällen passt aber die Beschreibung »gallertiger« Antheile ebenfalls wenig, während gerade gliomatöse Antheile, namentlich durch Oedem verändert, ein solches Aussehen bieten. Bedenken wir dann den Fall *Gomperz*, der höchstwahrscheinlich mit unserem Falle I identisch ist, welcher auch als Fibrosarkom bezeichnet wurde, so erscheint es äusserst naheliegend, dass nur die überwiegend gliösen Geschwülste als solche bezeichnet wurden, während bei den anderen das Vorkommen der spindelzelligen und bindegewebigen Antheile zur Diagnose Spindelzell- oder Fibrosarkom führte, somit die beschriebene Geschwulstform die weitaus häufigere unter diesen Tumoren darstellen würde. Genaue Untersuchungen weiterer Fälle wird übrigens die Berechtigung dieser Vermuthung erweisen oder dieselbe abweisen.

Wie die Gliome des Gehirns oft durch weite Blut- und Lymphgefässe ausgezeichnet sind, wodurch es zu Blutungen, Circulationsstörungen u. dgl. kommt, womit eine plötzliche Grössenzunahme verbunden ist, die nicht so selten erst die Veranlassung gibt, dass bisher fast symptomenlos gebliebene Tumoren plötzlich schwere Störungen bedingen, so sehen wir es auch bei unseren Tumoren: der Verlust des Hörvermögens, ein constantes Symptom, wird, wie so häufig, nicht bemerkt; Kopfschmerzen, ab und zu Schwindelanfälle bilden die einzigen Erscheinungen, während bisweilen die schweren Erscheinungen, welche in anderen Fällen succesive dem Symptomencomplex ausmachen, wie Verlust des Sehvermögens, Facialis- und Trigeminusparese, ganz plötzlich auftreten (vgl. die Fälle von *Böttcher, Moos* und Fall I *W. Anton's*). Aller Wahrscheinlichkeit nach wachsen die Tumoren an sich langsam; sie usuriren hiebei nicht selten den Knochen, namentlich am Porus acusticus, wodurch derselbe erweitert wird.

Digitized by Google
Original from UNIVERSITY OF CALIFORNIA
Generated on 2019-07-09 19:49 GMT / http://hdl.handle.net/2027/uc1.b3743166
Public Domain in the United States, Google-digitized / http://www.hathitrust.org/access_use#pd-us-google

Ein kleinerer Theil der beschriebenen Geschwülste dürften Sarkome oder Fibrome sein, wie im Falle III und V, theilweise ausgegangen von der Dura mater; zu berücksichtigen wären in dieser Beziehung gewisse Verhältnisse, z. B. der Meningen, Verbindung mit der Dura u. dgl.; während jene Tumoren gemeinhin mit der Dura keine feste Verbindung haben, so waren dieselben im Falle V fest der hinteren Fläche der Felsenbeinpyramide aufgesessen; auch das Verhalten zu den zarten Häuten wäre zu berücksichtigen; in jenen als gliomatös erkannten Geschwülsten wird theils ein meningealer Ueberzug, theils eine mit den inneren Meningen zusammenhängende Kapsel beschrieben. Durale Geschwülste liegen zweifellos ausserhalb derselben. Da sich diese Art von Geschwülsten nicht weiter von den an anderen Orten der Schädelhöhle vorkommenden unterscheidet, in ihrem Ausgangspunkt ebenfalls klar ist, so haben diese Tumoren kein weiteres Interesse. Anders verhält es sich mit jenen gliomatösen Mischgeschwülsten.

Dieselben lassen sich von ihrer Umgebung, von der hinteren Fläche des Felsenbeins, mit der sie durch Pseudomembranen allenfalls verwachsen sind, leicht loslösen, aus der Grube des Kleinhirns, in die sie eingebettet waren, leicht ausheben, so dass sie, wie es fast in jeder Beschreibung wiederkehrt, nur mit dem Nervus acusticus in Verbindung stehen, derselbe sozusagen ihren Stiel bildet; so werden sie denn auch als Tumoren desselben bezeichnet; in einzelnen Fällen fehlt aber auch diese Verbindung und Facialis und Acusticus ziehen stark gespannt, dünn und grau über die Geschwulst hin (Fall I, II und IV, *Klebs*) oder verschwinden zwischen den oberflächlichen Läppchen *(Krepuska)*. In diesen Fällen wäre die Entwicklung aus dem N. acusticus sofort abzuweisen, es muss aber andererseits die Möglichkeit zugegeben werden, dass auch in den anderen Fällen die Verbindung mit diesem Nerven keine genetische sein müsse, sondern secundär entstanden sein kann. Auch die gliomatöse Natur der Tumoren spricht nicht für einen Ursprung aus Nervengewebe, viel eher von einem Gebilde des Centralorganes; es wäre naheliegend, in diesen Fällen an das Kleinhirn, speciell an die Gegend zwischen Flocke und Brücke zu denken, denn diese ist so ziemlich am genauesten die Gegend des Ursprunges dieser Tumoren. Es fehlt aber kein Gebilde, auch nicht am Kleinhirn, woher entwickeln sie sich also? Unwillkürlich drängt sich der Gedanke auf, dass irgendein Keimgewebe, ein Gewebsrest, die Materie der Geschwülste wäre, umsomehr als wir an anderen Nerven (mit Ausnahme des Trigeminus, siehe später) in einer anderen Gegend derartige intracranielle Tumoren nicht kennen.

Digitized by Google
Original from UNIVERSITY OF CALIFORNIA
Generated on 2019-07-09 19:49 GMT / http://hdl.handle.net/2027/uc1.b3743166
Public Domain in the United States, Google-digitized / http://www.hathitrust.org/access_use#pd-us-google

Eine solche embryonale Anlage würde sich nun in der Entwicklung der dorsalen Hirnnerven finden: nach übereinstimmenden Angaben entwickeln sich dieselben aus einer sogenannten Nervenleiste, welche sich bereits zu der Zeit bildet, wo die Hirnplatte noch nicht ganz zum Rohr geschlossen ist, und zwar jederseits an der Umschlagstelle in das Hornblatt; aus dieser Nervenleiste entspringen Trigeminus, Acusticus, Facialis, Glossopharyngeus und Vagus, während alle übrigen Hirnnerven sich ausser Zusammenhang mit der Nervenleiste als einzelne Auswüchse der Hirnblasen entwickeln. Erst später rücken jene dorsalen Hirnnerven mit ihren Ursprüngen an der Seitenwand der Hirnblasen weiter nach der Basis herab. Da diese Nervenleiste sich bereits sehr früh anlegt, zu einer Zeit, wo die Differenzirung der Gewebe noch nicht ausgebildet ist, so könnten sich aus Resten derselben gliöses Gewebe und Bindegewebe (auch durales) entwickeln. Solche Gewebsreste könnten subarachnoidal (wie die Acusticuswurzel) oder an einem Nerven (Acusticus) gelagert bleiben. Es ist nicht uninteressant, dass *Klebs* einen gliomatösen Tumor am Trigeminus beobachtet hat, von ganz derselben Beschaffenheit wie der hier citirte, bei dem ausnahmsweise der Facialis in der Geschwulst aufgegangen war, während der Acusticus nachzuweisen war.

Diese Annahme würde ausser der histologischen Beschaffenheit (Mischgeschwulst), auch den typischen Sitz und die Beziehung zum Nervus acusticus erklären; die gliomatöse Mischgeschwulst könnte sich aus oder in dem Nerven entwickeln, wenn derselbe eben aus seiner ersten Entwicklung nicht differenzirtes Keimgewebe enthalten hat, oder dieselbe kommt subarachnoidal zur Entwicklung; zwischen Flocke und Brücke ist gerade die Acusticuswurzel angelagert; sie ist auch gegenüber dem Facialisstamm lockerer und weicher (portio mollis paris VII der alten Anatomen) und so mehr dazu disponirt, bei der Spannung und Einlagerung zwischen Höcker der Geschwulst bei allmäligem Wachsthum der letzteren eingeschlossen zu werden; es kann hiebei auch eine Auffaserung statthaben, die dann jene Bilder gibt, die von manchen Autoren als ein Beweis für die Geschwulstentwicklung aus dem Nerven angeführt werden. Auf diese Weise entsteht auch das Verhältniss, dass der Nerv in der Geschwulst »inserirt«, wie sich *Böttcher* ausdrückt; einer primären vom Neurilemm ausgehenden Nervengeschwulst geht doch immer eine spindelige Auftreibung des Nerven voraus.

Aus diesen Untersuchungen ergäbe sich mithin, dass die sogenannten Tumoren des N. acusticus häufig Mischgeschwülste gliomatöser Natur (Gliofibrome) sind, welche ihre Entwicklung höchst-

Digitized by Google
Original from UNIVERSITY OF CALIFORNIA
Generated on 2019-07-09 19:49 GMT / http://hdl.handle.net/2027/uc1.b3743166
Public Domain in the United States, Google-digitized / http://www.hathitrust.org/access_use#pd-us-google

wahrscheinlich aus embryonalen Gewebsresten im Gebiet der dorsalen Gehirnnerven nehmen; sie können mit dem N. acusticus in Verbindung stehen, es kann aber auch jeglicher Zusammenhang mit Nerven fehlen, was eben von dem Ort ihrer Entstehung abhängt.

Literaturverzeichniss.

Anton, Beitrag zur Casuistik der Acusticustumoren. (Zwei Fälle von Fibrosarkom des N. acusticus.) Arch. f. Ohrenheilkunde, Bd. XLI, S. 116, 1896.

Boettcher, Ueber die Veränderungen der Netzhaut und des Labyrinthes in einem Falle von Fibrosarkom des N. acusticus. Arch. f. Augen- und Ohrenheilkunde, Bd. II, 2. Abth., S. 87, 1871.

Brückner, Ein Fall von Tumor in der Schädelhöhle. Berl. klin. Wochenschr., S. 303, 1867.

Bürkner, Drei Fälle von tödtlich verlaufenen Ohrleiden, nebst Beiträgen zur pathologischen Anatomie des Gehörorganes. Arch. f. Ohrenheilkunde, Bd. XIX, S. 245, 1883. (Fall IV.)

Fester, Zur Casuistik der Psammome am Centralnervenapparat. Berl. klin. Wochenschr., S. 97, 1878. (Fall II und III.)

Fleischmann, Das Vorkommen wandelbarer Ganglien am N. accessorius Willisii bei Stotternden. Hufeland's Journ. d. praktischen Heilk., Bd. I, S. 113, 1840. (Fall II.

Foerster, Mittheilungen aus der pathologisch-anatomischen Anstalt zu Würzburg. Würzburger medicin. Zeitschr., Bd. III, S. 193, 1862. (Fall IV.)

Gomperz, Beiträge zur pathologischen Anatomie des Ohres. Arch. f. Ohrenheilkunde, Bd. XXX, S. 216. (Fall II.)

Habermann, Ueber Nervenatrophie im inneren Ohre. Zeitschr. f. Heilkunde, Bd. XII, S. 357, 1891. (Fall V und VI.)

Klebs, Beiträge zur Geschwulstlehre. II. Die Geschwülste des nervösen Centralapparates. Vierteljahrsschrift f. d. prakt. Heilkunde, Bd. CXXXIII, S. 1, 1877. (Fall XII.)

Krepuska, Ein Fall von Gliofibrom des Acusticus. Ungarisches Arch. f. Medicin, Bd. II, S. 326, 1894.

Moos, Ein Fall von Sarkom des linken Gehörnerven mit fettiger Metamorphose und theilweisem Untergang des Corti'schen Organes. Arch. f. Augen- und Ohrenheilkunde, Bd. IV, S. 179, 1874.

Sharkey, A fatal case of tumour of the left auditory nerv. Brain, April 1888, ref. Fortschritte der Medicin, Nr. 14, 1888.

Sterens, Ein Fall von Gehörnervengeschwulst in der Kleinhirngrube. Zeitschr. f. Ohrenheilkunde, Bd. VIII, S. 290, 1879.

Voltolini, Sectionen von Schwerhörigen. Virch. Arch, Bd. XXII, S. 110. (Fall II.)

Tafelerklärung.

Fig. 1. Vergrösserung 1 : 70.

Schnitt durch den Tumor von Fall I. Zwischen dichten, theilweise aus concentrisch geschichteten Zellen bestehenden Antheilen ein aus Gliagewebe bestehender Herd; Erweiterung der Lymph- und Blutgefässe.

Fig. 2. Vergrösserung 1 : 500.

Ein Theil des aus Gliagewebe bestehenden Herdes aus Fig. 1 bei stärkerer Vergrösserung; Gliazellen mit reich verästeltem Protoplasma, deren Ausläufer ein zartes Netz bilden.

Digitized by Google
Original from UNIVERSITY OF CALIFORNIA
Generated on 2019-07-09 19:50 GMT / http://hdl.handle.net/2027/uc1.b3743166
Public Domain in the United States, Google-digitized / http://www.hathitrust.org/access_use#pd-us-google

(Aus Prof. Chiari's pathologisch-anatomischem Institute an der deutschen Universität in Prag.)

Ueber Haematocele pelvis bei Hyperaemia mechanica universalis und ihre Folgezustände.

Von

Dr. Richard Sauter
aus München.

Beinahe fünf Decennien sind es, dass *Nélaton*[1]) die bis dahin sowohl in klinischer als in anatomischer Hinsicht nur wenig gekannten Blutergüsse in die Cavitäten des Beckenperitoneums näher charakterisirte. Er war es zuerst, der dieselben mit dem Namen »Haematocele« bezeichnete und, je nachdem die intraperitoneale Hämorrhagie zu einer Blutansammlung in der Excavatio vesico-uterina oder in der Excavatio recto-uterina führte, von einer Haematocele ante-, respective retrouterina sprach, wobei er allerdings diese Nomenclatur nur auf die im Gefolge der Menstruation auftretenden Blutungen in das Cavum Douglasi angewandt wissen wollte.

In der Folgezeit ist über die fragliche Erkrankung eine sehr reichhaltige Literatur entstanden, welche die von *Nélaton* angegebene Bezeichnung generalisirte, und ohne Rücksicht auf die Aetiologie dieselbe überhaupt auf Hämorrhagien in die Excavatio ante- et retrouterina ausdehnte.

Die Quellen dieser Blutungen können sehr verschiedene sein. Zunächst ist es erklärlich, dass Hämorrhagien in den *Douglas*'schen Raum sehr leicht zu Stande kommen, wenn zur menstruellen Congestion besondere Momente, z. B. Heben schwerer Lasten, stürmischer Beischlaf etc. hinzutreten, welche jene über das normale Mass zu steigern geeignet sind.

Ausserhalb der Menstruation kann eine solche Blutung, wie allenthalben angegeben wird, durch Berstung von ovariellen Blut-

[1]) Des tumeurs sang. du pelvis. Gazette des Hôpitaux. 1851, Nr. 16.

Digitized by Google
Original from UNIVERSITY OF CALIFORNIA
Generated on 2019-07-09 19:50 GMT / http://hdl.handle.net/2027/uc1.b3743166
Public Domain in the United States, Google-digitized / http://www.hathitrust.org/access_use#pd-us-google

cysten oder von Varicositäten im Ligamentum latum, ferner durch Ruptur der schwangeren Tube oder durch Tubenabort bedingt sein, und gerade das letztere Moment ist nach der Ansicht der weitaus grössten Zahl aller Autoren wohl die häufigste und zugleich die einzige Ursache für beträchtlichere Hämatokelen.

Eine weitere Möglichkeit zur Entstehung fraglicher Erkrankung ist die von *Virchow*[1]) beschriebene Pelveoperitonitis haemorrhagica, worunter er Blutungen aus den Gefässen neugebildeter perimetritischer Membranen innerhalb des Beckenperitoneums versteht.

Ferner sind noch die verschiedenen Fälle von hämorrhagischer Diathese, so bei Typhus, Variola, Scarlatina etc. zu erwähnen, in welchen sich mitunter spontane Blutungen des Peritoneums entwickeln.

Endlich sind in der Aetiologie der Hämatokelen noch Herzfehler, Lungenemphysem, überhaupt Erkrankungen, welche zu allgemeiner venöser Stauung im Körper führen, zu nennen. Und gerade die Thatsache des häufigen Vorkommens von Hämorrhagien in das Cavum Douglasii bei Individuen, die an den letztgenannten Affectionen leiden, scheint noch nicht genügende Würdigung gefunden zu haben, zumal von klinischer Seite, indem, wie aus der einschlägigen Literatur hervorgeht, die Gynäkologen sich beinahe auschliesslich mit den durch Tubengravidität bedingten Hämatokelen befassen. Und doch dürfte gerade die erwähnte Kategorie von Hämatokelen, die aus Venostase resultiren, durch ihre Folgezustände für den Genitalapparat nicht ganz ohne Bedeutung sein.

Ich möchte mir deshalb erlauben, auf diese Art von Hämatokelen im Folgenden die Aufmerksamkeit hinzulenken und meine anatomischen Erfahrungen darüber mitzutheilen.

In Betreff der Häufigkeit des Vorkommnisses solcher Hämatokelen bei an allgemeiner Venostase leidenden Individuen ergibt eine bezügliche Statistik, die ich während meines vierteljährigen Aufenthaltes in Prag in der Zeit vom 20. November 1899 bis Ende Februar 1900 an dem Materiale des dortigen k. k. deutschen pathologischen Institutes anlegen konnte, dass solche Hämatokelen keineswegs selten sind.

Bei vierzehn Individuen weiblichen Geschlechtes, welche in dieser Zeit bei der Obduction den Befund einer Hyperaemia mechanica in höherem Grade darboten, waren in nicht weniger als sieben Fällen Hämorrhagien in das Cavum Douglasii, respective deren Folgezustände, zu constatiren.

---

[1]) Die krankhaften Geschwülste. Bd. 1.

Digitized by Google
Original from UNIVERSITY OF CALIFORNIA
Generated on 2019-07-09 19:50 GMT / http://hdl.handle.net/2027/uc1.b3743166
Public Domain in the United States, Google-digitized / http://www.hathitrust.org/access_use#pd-us-google

Zunächst sei es mir gestattet, über diese sieben von mir beobachteten Fälle, zu deren Ergänzung ich zwei weitere, von früher her im Institute aufbewahrte Fälle beifügen will, im Einzelnen zu berichten.

Je nach dem anatomischen Befunde, welche die Hämorrhagien auf dem Beckenperitoneum darboten, theile ich die Fälle in drei verschiedene Gruppen ein.

I. Gruppe: Fälle, bei denen Thrombusmassen mit Bindegewebsneubildung und Pigmentation des Peritoneums zu sehen waren.

1. Fall. 45 Jahre altes Weib, wurde secirt am 24. December 1899.

Pathologisch-anatomische Diagnose: Endocarditis chronica ad valvulam mitralem cum stenosi ostii venosi sinistri et insufficientia valvulae mitralis. Dilatatio et hypertrophia cordis praecipue dimidii dextri. Thrombosis auriculae cordis dextrae. Embolia ramorum arteriae pulmonalis sinistrae. Hyperaemia mechanica universalis. Bronchitis suppurativa. Pneumonia circumscripta crouposo labi superioris utriusque in stadio hepatisationis rubrogriseae.

Makroskopischer Befund an den Beckenorganen: Vagina ohne Besonderheiten. Uterus von entsprechender Grösse. Die linke Tube ist etwa in ihrem inneren Drittel gegen den Uterus umgeklappt. Das umgeklappte Stück derselben ist mit der Facies medialis des linken Ovariums und dem linken Uterushorne ganz zart verwachsen. Ihr Ostium abdominale nicht verschlossen. Rechte Adnexa frei. Der Grund, sowie die ganze hintere Wand der Excavatio rectouterina sind mit zarten Bindegewebsmembranen bedeckt, welche zwischen Rectum einerseits und hinterer Wand des untersten Uterusabschnittes und obersten Vaginalabschnittes anderseits als Stränge ausgespannt sind. Auf und zwischen diesen Bindegewebsmembranen finden sich stellenweise — so in der rechten Bucht des Cavum Douglasii — bis 2 *mm* dicke thrombenartige Auflagerungen, welche sich leicht abschaben lassen.

Mikroskopischer Befund (der an zwei untersuchten Stellen der gleiche war): An der Innenfläche des Peritoneums ist ein sehr stark vascularisirtes Granulationsgewebe mit körnigem, braunem, eisenhaltigem Pigmente sichtbar. Vielfach ist dieses Granulationsgewebe zu Excrescenzen ausgewachsen. Auf dem Granulationsgewebe ist das Endothel oft gut erhalten. Ueberall sind reichliche Blutgerinnungsmassen aufgelagert; in diesen sind mehrfach klumpige homogene Massen, die nicht mehr die *Weigert*'sche Fibrinreaction geben, zu sehen.

Der Genitalapparat zeigte also in diesem Falle mit Ausnahme einer sehr zarten Adhärenz des linken umgeklappten Tubenstückes an die Facies medialis ovarii sinistri und an das linke Uterushorn keine Erkrankung. Diese Adhärenz war sehr leicht zu lösen und war offenbar noch jüngeren Datums als die übrigen, auch nicht alten peritonealen Veränderungen im Cavum Douglasii. So musste hier, wo

Digitized by Google
Original from UNIVERSITY OF CALIFORNIA
Generated on 2019-07-09 19:50 GMT / http://hdl.handle.net/2027/uc1.b3743166
Public Domain in the United States, Google-digitized / http://www.hathitrust.org/access_use#pd-us-google

eine Genitalaffection für die »Perimetritis adhaesiva« als Ursache nicht herangezogen werden konnte, die Wahrscheinlichkeit ins Auge gefasst werden, dass es intraperitoneale Hämorrhagien gewesen waren, die das ursächliche Moment für die perimetritischen Adhäsionen gebildet hatten. Diese Annahme hatte eine sehr grosse Stütze schon in dem makroskopischen Befunde erhalten, welcher sehr zahlreiche, leicht abschabbare thrombotische Auflagerungen zwischen den Membranen erkennen liess, und hatte sich vollauf bestätigt auf Grund der mikroskopischen Ergebnisse. Von dem durch die Auflagerungen von Thrombusmassen entzündlich erkrankten Peritoneum aus hatte sich ein stark vascularisirtes, Hämatosiderin enthaltendes Bindegewebe gebildet, welches die betheiligten Peritonealpartien in Form von Neomembranen überzogen hatte, welch letztere sich zwischen Uterus und Rectum als Stränge ausspannten. So hatten also bei diesem Individuum offenbar häufig sich wiederholende intraperitoneale Blutungen zu ausgedehnten Adhäsionsbildungen im Cavum Douglasii geführt oder, mit anderen Worten, das Bild einer chronischen Adhäsivperimetritis erzeugt.

2. Fall. 32 Jahre altes Weib, wurde am 21. December 1899 secirt.

Pathologisch-anatomische Diagnose: Endocarditis chronica ad valvulam mitralem cum stenosi et insufficientia. Incrassatio valvulae tricuspidalis. Concretio cordis cum pericardio. Hypertrophia cordis totalis. Hyperaemia mechanica universalis et Hydrops universalis.

Makroskopischer Befund an den Beckenorganen: Vaginalschleimhaut gerunzelt. Uterus von entsprechender Grösse und etwas derberer Consistenz. Adnexa frei. Tubenschleimhaut beiderseits stark hyperämisch. An der linken vorderen Wand des Cavum Douglasii ist eine in schräger Richtung von oben innen nach unten aussen verlaufende, circa 2·5 *cm* lange, 2 *cm* breite dunkelrothe Verfärbung des Peritoneums (*a*), auf der sich zarte, leicht abhebbare Auflagerungen befinden. Im Grunde der Excavatio rectouterina ist rechts von der Mittellinie das Peritoneum ebenfalls in einer Ausdehnung von 2 *cm* Länge und $1\frac{1}{2}$ *cm* Breite stark roth verfärbt (*b*); auf dieser Stelle sind dickere klumpige Auflagerungen sichtbar.

Mikroskopischer Befund von Stelle *a*: An der Innenfläche des Peritoneums ist eine Schichte stark vascularisirten Bindegewebes, welches stellenweise papilläre Fortsätze aus Bindegewebe entsendet, zu sehen. Hie und da sind spärliche Blutgerinnungsmassen auf der Innenfläche angelagert. Stelle *b*: An der Innenfläche des Peritoneums ist auch hier ein stark vascularisirtes Granulationsgewebe zu sehen, dem stellenweise eine dickere Blutgerinnungsschichte aufliegt. Dieselbe besteht aus einem Fibrinnetze, in welches Leukocyten und Erytrocyten eingelagert sind. In *a* und *b* ist ziemlich reichlich körniges Pigment (Eisenreaction positiv) im Granulationsgewebe nachweisbar.

In diesem Falle, wo sowohl Uterus, wie seine Adnexa, abgesehen von einer starken Hyperämie der Tubenschleimhaut keine

Digitized by Google Original from UNIVERSITY OF CALIFORNIA
Generated on 2019-07-09 19:50 GMT / http://hdl.handle.net/2027/uc1.b3743166
Public Domain in the United States, Google-digitized / http://www.hathitrust.org/access_use#pd-us-google

pathologischen Affectionen aufwiesen, auch für Annahme früherer, an diesen Organen stattgehabter Entzündungsprocesse sich Anhaltspunkte absolut nicht finden liessen, musste ebenfalls eine Blutung in das Cavum Douglasii als das einzige ätiologische Moment angesprochen werden, welches die erwähnten Veränderungen an der Innenfläche des Peritoneums hier bewirkt hatte. Für diese Thatsache sprach entschieden auch der mikroskopische Befund. An allen angefertigten Schnitten waren zahlreiche Thrombusmassen zu sehen, welche dem in starker Entzündung befindlichen Peritoneum auflagen. Diese Entzündung hatte zu beträchtlichen Bindegewebswucherungen, welche sich makroskopisch an der einen Stelle, wie oben beschrieben ist, als zarte, an der anderen Stelle als klumpige Excrescenzen manifestirten, geführt. Gerade dieser Befund stellte wohl in unverkennbarer Weise gegenüber dem vorigen Falle ein früheres Stadium der Membran- und Strangbildung dar, und wir dürfen wohl bestimmt annehmen, dass, wenn bei längerer Lebensdauer des Individuums immer wieder neue Nachschübe solcher kleinerer Hämorrhagien erfolgt wären, diese Bindegewebsauswüchse die Serosa wie in dem vorigen Falle in Form von Neomembranen überzogen hätten.

3. (alter) Fall. 44 Jahre altes Weib, wurde am 7. December 1885 secirt.

Pathologisch-anatomische Diagnose: Insufficientia valvulae mitralis et valvularum aortae. Stenosis ostii venosi sinistri Hypertrophia excentrica cordis totius. Hyperaemia mechanica universalis. Hydrops universalis. Embolia cerebri, lienis renumque.

Makroskopischer Befund an den Beckenorganen: Die Vagina, der Uterus, sowie die Tuben und Ovarien ohne pathologische Veränderungen. Im Cavum Douglasii und in der Excavatio vesicouterina sind umschriebene, in ersterem bis 2 *mm*, in letzterer bis 1 *mm* dicke, ältere, festhaftende Thrombusmassen auf dem darunter verdickten Peritoneum sichtbar.

Mikroskopischer Befund: Unterhalb der Thrombusmassen und in dieselben hineinreichend sieht man entzündliche Veränderungen des Peritoneums mit Proliferation von Bindegewebe.

Eine Genitalaffection bestand in diesem Falle ebenfalls nicht, und war man somit wieder zu der Annahme berechtigt, dass es nur Hämorrhagien waren, welche, wie sich mikroskopisch zeigte, das Peritoneum in starke Entzündung versetzt hatten. Diese hatte zu Bindegewebsproliferation in Form einer Peritonealverdickung geführt, und stellte somit dieser dritte Fall ein noch jüngeres Stadium dar, als der zweite Fall.

II. Gruppe: Fälle, bei denen sich Pigmentation und Bindegewebsneubildung in Form von Verdickung des

Digitized by Google
Original from UNIVERSITY OF CALIFORNIA
Generated on 2019-07-09 19:50 GMT / http://hdl.handle.net/2027/uc1.b3743166
Public Domain in the United States, Google-digitized / http://www.hathitrust.org/access_use#pd-us-google

Peritoneums zeigte, ohne dass jedoch noch Thrombose nachweislich gewesen wäre.

4. Fall. 47 Jahre altes Weib, wurde am 20. November 1899 secirt.

Pathologisch-anatomische Diagnose: Emphysema pulmonum. Bronchitis catarrhalis chronica. Hypertrophia excentrica cordis ventriculi dextri. Hyperaemia mechanica universalis. Hydrops universalis. Fibromata renis sinistri. Prolapsus vaginae. Metritis chronica. Ulcus cruris utriusque varicosum.

Makroskopischer Befund an den Beckenorganen: Vordere und hintere Vaginalwand prolabirt. Uterus in seiner Wand etwas verdickt, derber. Adnexa frei. Am uterinen Ende des linken Ovariums befindet sich eine bohnengrosse seröse Cyste. Im Bereiche des Peritoneums vom Grunde des Cavum Douglasii ist rechts von der Mittellinie eine 2·6 *cm* lange, 1·4 *cm* breite, braun verfärbte Partie wahrnehmbar.

Mikroskopischer Befund: Das Peritoneum ist zu einem sehr reichlich vaskularisirten Granulationsgewebe verdickt. In demselben findet sich braunes, körniges Pigment (Eisenreaction positiv).

5. Fall. 27 Jahre altes Weib, wurde am 27. November 1899 secirt.

Pathologisch-anatomische Diagnose: Concretio cordis cum pericardio totalis e pericarditide. Residua pleuritidis bilateralia. Hyperaemia mechanica hepatis et lienis. Hydrothorax dexter et hydrops ascites. Tuberculosis obsoleta apicis pulmonis dextri et glandularum lymphaticarum bronchialium. Diverticulum tractionis oesophagi.

Makroskopischer Befund an den Beckenorganen: Genitalien sind dem Alter entsprechend, ohne Besonderheiten. Die Adnexa sind vollständig frei. Das Peritoneum des Cavum Douglasii ist diffus und leicht verdickt und bräunlich pigmentirt.

Mikroskopischer Befund: Schnitte vom Peritoneum zeigen an der Stelle desselben ein stark vascularisirtes Granulationsgewebe. In demselben ist nur hie und da feinkörniges, braunes eisenhaltiges Pigment zu sehen.

6. Fall. 30 Jahre altes Weib, wurde am 21. December 1899 secirt.

Pathologisch-anatomische Diagnose: Tuberculosis chronica pulmonum cum phthisi pulmonis dextri. Pleuritis suppurativa dextra circumscripta. Ulcera tuberculosa ilei. Endocarditis recentior ad valvulam mitralem. Infarctus multiplices lienis. Amyloidosis praecipue lienis. Steatosis hepatis et renum. Pachymeningitis chronica interna haemorrhagica. Ovaria accessoria ad ovarium sinistrum.

Makroskopischer Befund an den Beckenorganen: Vaginalschleimhaut blass, wenig gefaltet. Uterus entsprechend gross. Ovarien beiderseits ziemlich derb und etwas grösser als normal. Am inneren Pole des linken Ovariums finden sich drei erbsengrosse accessorische Ovarien. Tuben sind frei. Im Grunde des Cavum Douglasi sind zwei etwa 2 cm^2 grosse, röthlichgelb verfärbte Stellen des Peritoneums zu sehen; die eine Verfärbung liegt in der rechten Bucht, die andere 2 *cm* nach innen gegen die Mittellinie und erstreckt sich zur Hälfte auf die hintere Wand.

Digitized by Google
Original from UNIVERSITY OF CALIFORNIA
Generated on 2019-07-09 19:53 GMT / http://hdl.handle.net/2027/uc1.b3743166
Public Domain in the United States, Google-digitized / http://www.hathitrust.org/access_use#pd-us-google

Mikroskopischer Befund: Auf der Innenfläche des Peritoneums findet sich eine dünne Schichte von neugebildetem Bindegewebe, welches reich an grossen Zellen ist und ziemlich viele Blutgefässe enthält. In demselben ist spärliches, körniges, braunes, eisenhaltiges Pigment zu sehen.

7. (alter) Fall. 26 Jahre altes Weib, wurde am 5. Jänner 1885 secirt.

Pathologisch-anatomische Diagnose: Stenosis ostii venosi simistri eximia. Incrassatio valvulae tricuspidalis, valvularum aortae et arteriae pulmonalis. Hypertrophia excentrica ventriculi cordis dextri. Dilatatio activa atriorum. Hyperaemia mechanica et hydrops universalis. Glandulae suprarenales accessoriae (in ligamento lato uteri dextro et sinistro).

Makroskopischer Befund an den Beckenorganen: Vagina und Uterus zeigen keine Besonderheiten. Tuben sind frei. In den Ovarien sind frischere Haemorrhagien zu sehen. Das Peritoneum des Cavum Douglasii ist leicht aufgefilzt und mit mohnkorngrossen, glänzenden Kalkconcrementen versehen.

Mikroskopisch erweisen sich diese Concremente als scharf abgegrenzte kugelige und knollige, stark glänzende Gebilde, die in einem die Stelle des Peritoneums vertretenden, sehr gefässreichen Bindegewebe liegen.

In der soeben erwähnten zweiten Gruppe von Fällen, bei welchen von Seiten des Genitales keine besonderen pathologischen Veränderungen bestanden, hatten Hämorrhagien in das Cavum Douglasii nur zu Pigmentation und Verdickung des Peritoneums geführt. In dem letztbeschriebenen Falle waren ausserdem noch in dem verdickten Peritoneum schon makroskopisch deutlich erkennbare Kalkconcremente eingelagert. Die Thrombusmassen, welche auch mikroskopisch nirgends mehr nachweisbar gewesen waren, waren offenbar schon vollständig zur Resorption gelangt, beziehungsweise im letzten Falle Sitz kalkiger Incrustation geworden.

III. Gruppe: Fälle, bei denen sich auch wieder ohne Vorhandensein von Thrombusmassen Pigmentation und Bindegewebsneubildung aber nicht blos in Form von Verdickung des Peritoneums, sondern auch mit Bildung von zarten Membranen und Strängen zeigte.

8. Fall. 40 Jahre altes Weib, wurde am 6. December 1899 secirt.

Pathologisch-anatomische Diagnose: Morbus Brighti chronicus. Cicatrix cordis ventriculi sinistri. Hypertrophia cordis totalis. Vegetationes globulosae in ventriculo sinistro. Thrombosis venarum perivesicalium. Embolia arteriarum pulmonalium lobi inferioris sinistri. Infarctus haemorrhagicus lobi inferioris sinistri. Ureter duplex sinister. Cystides parovarii lateris utriusque. Decubitus ad os sacrum.

Makroskopischer Befund an den Beckenorganen: Vagina glatt, ohne Besonderheiten. Uterus etwas brüchig. Auf der hinteren Fläche seines Fundus und Corpus finden sich zahlreiche zarte bindegewebige

Digitized by Google
Original from UNIVERSITY OF CALIFORNIA
Generated on 2019-07-09 19:51 GMT / http://hdl.handle.net/2027/uc1.b3743166
Public Domain in the United States, Google-digitized / http://www.hathitrust.org/access_use#pd-us-google

Auflagerungen. Die Adnexa sind frei. Die Tubenschleimhaut ist beiderseits, namentlich gegen das abdominale Ende zu, stark hyperämisch. Am linken Ovarium zwischen den Lamellen der Ala vespertilionis ist eine nussgrosse seröse Cyste, an derselben Stelle rechts eine erbsengrosse solche Cyste zu sehen. In der Excavatio rectouterina ist das Peritoneum leicht verdickt, stellenweise bräunlich pigmentirt. An der rechten hinteren Wand dieser Excavation, unmittelbar oberhalb ihres Grundes, zeigt das Peritoneum eine kirschgrosse, circumscripte schwarze Verfärbung. Zwischen Rectum und hinterer Wand des obersten Vaginalabschnittes und untersten Uterusabschnittes finden sich zarte Bindegewebsmembranen neuer Bildung, die zum Theil als Stränge ausgespannt sind.

Mikroskopisch konnte hier nicht untersucht werden, da die Stücke bei der Auswässerung verloren gingen. Allein trotzdem mussten auch hier, wo ebenfalls eine Erankung des Uterus und seiner Adnexe nicht zu constatiren war, per analogiam mit den anderen Fällen entschieden Blutungen in das Cavum Douglasii als die Entstehungsursache dieser zarten Membran- und Strangbildungen auf dem pigmentirten Peritoneum angesehen werden.

9. Fall. 34 Jahre altes Weib, wurde secirt am 29. December 1899.

Pathologisch-anatomische Diagnose: Endarteriitis chronica deformans. Aneurysma sacciforme aortae sinus Valsalvae sinistri. Obliteratio ostii arteriae coronariae cordis sinistrae. Cicatrices myomalacicae ventriculi cordis sinistri. Hyperaemia mechanica et hydrops universalis. Thrombosis venarum perivesicalium et periuterinarum. Infarctus haemorrhagici pulmonum cum pleuritide fibrinosa sinistra.

Makroskopischer Befund an den Genitalorganen: Vaginalschleimhaut wenig gefaltet. Der Uterus ist von entsprechender Grösse. Seine vordere Wand, ebenso die obere Wand des Fundus sind mit festaufsitzenden membranösen Auflagerungen bedeckt. Die rechte Tube ist ungefähr in ihrer Mitte umgeklappt. Das umgeklappte Stück, um das Drei- bis Vierfache verdickt, mit der Facies medialis ovarii dextri und mit dem rechten Uterushorn verwachsen; ihr Ostium abdominale vollkommen verschlossen. Die linke Tube in ihrem ampullären Theil ebenfalls geknickt, das geknickte Stück mit der Facies medialis ovarii sinistri verwachsen. Ihr Ostium abdominale vollkommen durchgängig. Beide Ovarien mit ihrer Umgebung durch Bindgewebsmembranen verwachsen. In der Excavatio rectouterina zeigt sich die ganze hintere Wand des Uterus mit dem Rectum durch bindegewebige, in Form von Strängen ausgespannte Massen fest verwachsen. Nach Durchtrennung dieser Adhäsionen zeigt das Peritoneum im Grunde des Cavum Douglasii rechts von der Mittellinie eine etwa 4 cm^2 grosse, rostbraune Pigmentation, von der sich die eine Hälfte auf die vordere, die andere Hälfte auf die hintere Wand des Douglas'schen Raumes erstreckt.

Die mikroskopische Untersuchung, zu welcher die pigmentirte Stelle verwendet wurde, ergibt Folgendes: Das Peritoneum ist von dem Aussehen eines sehr reichlich vascularisirten Granulationsgewebes, in dem sich körniges, eisenhaltiges Pigment eingelagert findet. Das Endothel über dem Granulationsgewebe ist theilweise gut erhalten.

Was die Entstehungsursache der »Adhäsivperimetritis« in diesem Falle anlangt, so war dieselbe aller Wahrscheinlichkeit nach in einer

Digitized by Google
Original from UNIVERSITY OF CALIFORNIA
Generated on 2019-07-09 19:53 GMT / http://hdl.handle.net/2027/uc1.b3743166
Public Domain in the United States, Google-digitized / http://www.hathitrust.org/access_use#pd-us-google

seinerzeitigen entweder septischen oder gonorrhoischen Infection zu suchen, worauf auch die namentlich an den Tuben bestehenden Veränderungen hinwiesen. Wohl war im Grunde der Excavatio rectouterina eine über 4 cm^2 grosse, braune Pigmentation des Peritoneums zu sehen, die auf eine vorausgegangene Blutung hindeutete. Die Annahme aber, dass diese offenbar nicht sehr bedeutende Hämorrhagie allein im Stande gewesen wäre, durch ihren Reiz auf das Peritoneum solche Adhäsionen zu bewirken und die einzelnen Organe des Genitales durch so ausgedehnte Stränge und Membranen gegeneinander zu verzerren, hat keine besondere Wahrscheinlichkeit für sich, vielmehr muss hier ins Auge gefasst werden, dass es sich um eine Combination einer infectiösen, mit einer durch intraperitoneale Blutungen bewirkten Form von »Perimetritis chronica adhaesiva« handelte.

Dass es überhaupt bei Individuen, die an allgemeiner Venostase leiden, leicht zur Entstehung von Hämorrhagien in das Cavum peritonei kommt, ist dadurch zu erklären, dass der erhöhte Druck, unter den die Gefässe der Bauchhöhle gesetzt sind, zur Ruptur von kleineren Gefässen und damit zu kleineren oder grösseren Blutaustritten führt.

Dieses in die Bauchhöhle ergossene, frei bewegliche Blut, welchem Organe des Abdomens es entstammen mag, nimmt nach dem Gesetze der Schwere, oder wohl auch durch die Darmperistaltik dahin geschoben, seinen Weg in die Excavatio rectouterina, welche sowohl in horizontaler, wie in verticaler Körperhaltung den tiefsten Punkt des Bauchraumes darstellt. Selbst Ansammlungen von Blut zwischen Uterus und Blase können bei der Configuration dieser Excavation, deren Tiefe durch die Füllungszustände der Blase bedeutenden Schwankungen unterworfen ist, keine beträchtlicheren bleiben, indem sich das hier ansammelnde Blut sehr bald über den Uterus auch in den *Douglas*'schen Raum hinabsenken wird. Nicht mit Unrecht sagt *Weigert*,[1]) dass dieser Raum gewissermassen der Schlammfang des Peritonealsackes ist, in welchem feine moleculäre Massen, wie Tuberkelbacillen oder auch z. B. Krebszellen abgesetzt werden, zur Ruhe gelangen und die Giftwirkungen äussern können.

Auch ich hatte Gelegenheit, diese Thatsache an einigen Fällen zu constatiren.

In zwei Fällen von hochgradiger Darmtuberculose zeigten sich in der Excavatio rectouterina Eruptionen von kleinen, theilweise einzeln stehenden, theilweise confluirenden Knötchen, sowie zahlreiche

---

[1]) Deutsche medicinische Wochenschrift. 1883, Nr. 31 und 32: »Die Wege des Tuberkelgiftes zu den serösen Häuten.«

Digitized by Google
Original from UNIVERSITY OF CALIFORNIA
Generated on 2019-07-09 19:53 GMT / http://hdl.handle.net/2027/uc1.b3743166
Public Domain in the United States, Google-digitized / http://www.hathitrust.org/access_use#pd-us-google

bindegewebige Auflagerungen neuer Bildung, während an den übrigen Peritonealflächen, mit Ausnahme von Miliartuberkeln auf der über den Darmulcera liegenden Serosa, absolut keine Tuberculose nachzuweisen war.

Auch in einem Falle von Carcinoma gelatiniforme coli ascendentis war der ganze *Douglas*'sche Raum von der gallertigen Aftermasse ausgefüllt, während sonst auf dem Peritoneum nirgends Metastasen von Aftermasse sichtbar waren.

Die Schicksale der intraperitonealen Blutungen bestehen theils in Resorption, theils in »Organisation«. Ein grosser Theil des ergossenen Blutes wird gewiss rasch resorbirt. Die Resorption erfährt noch dadurch begünstigende Momente, dass der Darm durch seine peristaltischen Bewegungen das Blut auf grosse Peritonealflächen vertheilt. Der andere Theil des Blutes, welcher entweder wegen der Grösse der Hämorrhagie oder eventuell wegen der gerade durch Venostase im Abdomen bedingten mangelhaften Resorptionsfähigkeit von Seiten der Serosa nicht resorbirt werden kann, gelangt in das Cavum Douglasii und fällt dort denselben Schicksalen anheim, wie ein einfacher Thrombus in einem Gefässe. Dieser wird allmälig in Folge des Reizes, den er auf die Gefässwand ausübt, durch gefässhaltiges Bindegewebe ersetzt, i. e. »organisirt«. Dieses wandelt sich im Laufe der Zeit dann in schrumpfendes Narbengewebe um, welches entweder zu einer blossen Verdickung der Gefässwand, oder auch zur Bildung von das Lumen des Gefässes erfüllenden Bindegewebssträngen führen kann.

Denselben anatomischen Vorgang, wie an der Gefässwand, können wir nun a priori auch an der Serosa denken. Durch die locale Reizung seitens der Blutgerinnungsmasse wird zunächst eine Gewebsproliferation an der Innenfläche des Peritoneums erzeugt. Es entsteht dadurch, wie wir gesehen haben, ein stark vascularisirtes Granulationsgewebe, welches in die todte, aus Fibrin, Leukocyten und Erythrocyten bestehende Masse hineinwächst. Dieses junge gefässhaltige Bindegewebe, welches allmälig diese Blutmassen vollkommen substituirt, wandelt sich in Narbengewebe um und führt, wie bei der Gefässwand, zu blossen, gewöhnlich pigmentirten Verdickungen des Peritoneums oder zur Bildung von Membranen und Strängen, auf deren Entstehung im Anschlusse an Hämorrhagien nur noch vorhandenes Blutpigment hinweisen kann.

Ab und zu wird bekanntlich der Gefässthrombus ganz oder theilweise zu einer Kalkmasse umgewandelt, wie dies bei der Phlebolithiasis zu beobachten ist. Nun ist es sehr interessant, dass auch bei

Digitized by Google Original from UNIVERSITY OF CALIFORNIA
Generated on 2019-07-09 19:52 GMT / http://hdl.handle.net/2027/uc1.b3743166
Public Domain in the United States, Google-digitized / http://www.hathitrust.org/access_use#pd-us-google

der hier erwähnten parietalen Thrombose im Cavum Douglasii gleichfalls Kalkconcremente sich finden können, wie dies der unter Gruppe II zuletzt beschriebene Fall zeigt. Es ist diese Thatsache gewiss dazu angethan, die hier herangezogene Analogie mit der Gefässthrombose noch mehr zu bekräftigen.

In Anbetracht der in obigen Fällen geschilderten Befunde lässt sich wohl die These aufstellen, dass ein Bluterguss in das Cavum peritonei, respective in das Cavum Douglasii und auch in die Excavatio anteuterina gelegentlich die Ursache für eine sogenannte »Perimetritis chronica adhaesiva« abgeben kann. Diese Form von Adhäsivperimetritis, die mit primären Erkrankungen des Genitales nichts zu thun hat, ist also ätiologisch vollkommen verschieden von der gewöhnlichen, gewiss sehr viel häufigeren Form von chronischer Perimetritis, die durch Fortleitung einer in der Regel entweder puerperalen oder gonorrhoischen Affection des Uterus und seiner Adnexa entsteht.

Anatomisch ist allerdings diese im Anschluss an Hämorrhagien sich bildende Perimetritis nur in ihren früheren Entwicklungsphasen von der gewöhnlichen Form sicher zu differenziren. In späteren Stadien, wo in Folge häufiger Nachschübe von Blutungen der Uterus, wie seine Adnexa von Neomembranen überzogen sind, und wo bereits die einzelnen Organe des Beckens, darunter auch schon etwa die Adnexa durch zarte oder stärkere Stränge verbunden sind. wird die Differentialdiagnose in Bezug auf die Aetiologie natürlich grosse Schwierigkeiten bereiten und eine sichere Unterscheidung überhaupt nicht mehr ermöglichen.

In dieser Hinsicht möchte ich auf den in der dritten Gruppe zuletzt beschriebenen Fall hinweisen, wo ich bereits die Möglichkeit einer Combination dieser ätiologisch so grundverschiedenen Formen von Adhäsivperimetritis erwähnt habe. Man kann sich wohl leicht vorstellen, dass zu einer bereits bestehenden oder in der Entwicklung begriffenen ätiologisch gewöhnlichen Form der Perimetritis chronica adhaesiva eine Blutung in das Cavum Douglasii und damit deren Folgezustände sich hinzugesellen mögen. Allerdings ist die Frage, ob eine Vergesellschaftung dieser ätiologisch verschiedenen Formen im einzelnen Falle wirklich vorliegt, namentlich bei gleichzeitig bestehenden Affectionen des Genitales sehr schwer zu entscheiden, da Blutungen auch wieder aus den bereits vorhandenen perimetritischen Strängen und Membranen selbst, im Sinne *Virchow's,* entstehen können. Es würde sich eben dann bei solchen Hämorrhagien um ähnliche Verhältnisse, wie bei der primären Pachymeningitis interna

Digitized by Google
Original from UNIVERSITY OF CALIFORNIA
Generated on 2019-07-09 19:51 GMT / http://hdl.handle.net/2027/uc1.b3743166
Public Domain in the United States, Google-digitized / http://www.hathitrust.org/access_use#pd-us-google

haemorrhagica handeln. Man kann sich dieselben um so eher erklären, wenn man bedenkt, dass durch traumatische Einflüsse, z. B. durch forcirte bimanuelle Untersuchungen, Heben von schweren Lasten, stürmische Cohabitationen etc. solche Adhäsionen sehr leicht zerrissen und damit Blutungen grösseren oder geringeren Grades erzeugt werden können.

Die geschilderte Genese der Perimetritis chronica adhaesiva aus Blutungen bei Venostase, deren Analogon ich übrigens auch bei männlichen Individuen mit Venostase in der Excavatio vesico-rectalis des Oefteren zu sehen Gelegenheit hatte, ist bisher kaum beachtet worden, und doch hat diese Erkrankungsform des Beckenperitoneums wegen ihres häufigen Vorkommens beim Weibe nach meiner Ansicht eine sowohl theoretische, wie vielleicht auch praktische Bedeutung für die Gynäkologie. In allen Fällen von Membran- und Strangbildungen im Cavum Douglasii, in denen keine primäre Erkrankung des Uterus und seiner Adnexa zu constatiren ist, ist von dem Gynäkologen die Möglichkeit einer vorausgegangenen Blutung als Entstehungsursache der Adhäsionsbildungen ins Auge zu fassen, zumal bei Individuen, die an Lungen- oder Herzerkrankungen mit Venostase leiden und dadurch eher zu intraperitonealen Hämorrhagien disponirt sind. Die etwaige Affection des Uterus und seiner Adnexa ist dann natürlich nur eine secundäre, d. h. sie besteht in Adhäsionen, die nicht Folge einer primären Genitalerkrankung sind. Die klinische Feststellung eines so entwickelten Genitalleidens, die vielleicht wegen der einzuschlagenden therapeutischen Massnahmen in manchen Fällen von Wichtigkeit sein könnte, wird gewiss oft grosse Schwierigkeiten haben, da solche Blutungen zunächst vollständig symptomlos verlaufen können, und erst deren Folgezustände, die Adhäsionen, die Patientinnen veranlassen dürften, ärztliche Hilfe in Anspruch zu nehmen.

Diese Art der Genese von Adhäsionsbildungen im Bereiche des Peritoneums finde ich in der Literatur, soweit dieselbe mir zugänglich war, nur in der Mittheilung *Gersuny's*[1]) über »peritoneale Adhäsion und ihre Beziehungen zum weiblichen Genitale« erwähnt. Derselbe berichtet über 24 Fälle mit »typischer« peritonealer Adhäsion, worunter er einen bandförmigen Zügel versteht, welcher den Darm in der Gegend des Ueberganges des Colon descendens in die Flexura sigmoidea lateralwärts fixirt und seine Bewegung in der Richtung gegen die Medianlinie hindert, weil er kürzer ist als das Mesocolon.

[1]) Wiener klinische Wochenschrift. 1899, Nr. 22, pag. 601.

Digitized by Google
Original from UNIVERSITY OF CALIFORNIA
Generated on 2019-07-09 19:51 GMT / http://hdl.handle.net/2027/uc1.b3743166
Public Domain in the United States, Google-digitized / http://www.hathitrust.org/access_use#pd-us-google

Von diesen 24 Fällen fehlten *Gersuny* in 13 die Anhaltspunkte für eine ätiologische Aufklärung, und diese verhältnissmässig grosse Zahl betrachtet er als Stütze seiner Anschauung über die Entstehung mancher Adhäsionen aus ergossenem Blute. Die Vorgänge hiebei dachte er sich in der Weise, dass grössere Fibrinmengen nur zum Theil von der Serosa resorbirt, zum Theil aber, wie bei der »Organisation« des Gefässthrombus, allmälig durch Bindegewebe, das sie durchwächst, ersetzt werden, was die Entstehung von Adhäsionen ohne Entzündung erklären könne.

Am Schlusse dieser Arbeit erfülle ich die angenehme Pflicht, Herrn Hofrath Prof. Dr. *Chiari* für die gütige Ueberweisung des Themas, sowie für die liebenswürdige Unterstützung bei der Bearbeitung desselben meinen besten Dank auszusprechen.

Generated on 2019-07-09 19:51 GMT / http://hdl.handle.net/2027/uc1.b3743166
Public Domain in the United States, Google-digitized / http://www.hathitrust.org/access_use#pd-us-google
Digitized by Google
Original from
UNIVERSITY OF CALIFORNIA

(Aus dem pathologisch-anatomischen Institute in Wien.)

Casuistische Mittheilungen

von

Dr. Julius Bartel
in Wien.

(Hiezu Tafel VIII und IX.)

I.

Ein Fall von Cystadenoma papilliferum der Schweissdrüsenausführungsgänge mit Hypertrophie und Cystenbildung der Schweissdrüsen selbst.

Schon des Oefteren sind von verschiedenen Autoren von Schweissdrüsen ausgehende Adenombildungen beschrieben worden, doch fast ebenso oft wurden diese von anderer Seite — ich erinnere an den Fall *Lotzbeck,* der von *Virchow,* der auf die vielfachen Verwechslungen mit Angiomen hinwies, als Angiom erkannt wurde — als nicht zutreffend bezeichnet, oder die betreffenden Autoren konnten die sichere Abkunft der Bildungen von Schweissdrüsen nicht beweisen. Es ist daher nicht Wunder zu nehmen, wenn jeder derartige Fall mit grossem Skepticismus aufgenommen wird, welcher Skepticismus bis zur Annahme, es gebe überhaupt kein echtes Adenom der Schweissdrüsen, geht. *Unna* lässt unter all den veröffentlichten Fällen nur den von ihm als Syringadenom, i. e. Adenom der Knäueldrüsengänge, bezeichneten Fall *Petersen* gelten und stellt diesem Fall einen eigenen an die Seite. Was die weiteren Fälle anbelangt, so hat *Thierfelder* ebenfalls eine aus dem Markraum der Schädelkapsel hervorgewucherte Geschwulst beschrieben und diese als Schweissdrüsenadenom aufgefasst, doch erscheint hier der Beweis nicht erbracht, dass diese Geschwulst thatsächlich auch aus Schweissdrüsen hervorgegangen ist. Des Weiteren hat *Knauss* eine von ihm als Cylinderepitheliom bezeichnete Schweissdrüsengeschwulst mit Wucherung des Stroma nach Art des Spindelzellensarkoms beschrieben, in welchem Falle thatsächlich der Beweis der

Digitized by Google
Original from UNIVERSITY OF CALIFORNIA
Generated on 2019-07-09 19:51 GMT / http://hdl.handle.net/2027/uc1.b3743166
Public Domain in the United States, Google-digitized / http://www.hathitrust.org/access_use#pd-us-google

Herkunft aus Schweissdrüsen erbracht erscheint. Ob es sich in dem von *Hoggan* als typisches Adenom der Schweissdrüsen bezeichneten Fall — er beschreibt das allgemeine Bild beherrschende, grosse, solide Zellenmassen von gleichem Typus wie das Drüsenepithel, keine Aehnlichkeit mit Röhrchen oder Knäueln, ohne directen Zusammenhang mit Schweissdrüsen mit Einschluss unveränderter Drüsen in die Geschwulst sowie dilatirte Drüsenröhrchen, eingeschlossen von Epithel mit dem gleichen Typus wie das die Gänge auskleidende Epithel — auch um ein thatsächliches Adenom der Schweissdrüsen handelte, ist wohl sehr fraglich. *Waldeyer* hat nach seiner Angabe nur einmal ein Neoplasma von durchaus adenomartigem Charakter gesehen, ausgehend von den Schweissdrüsen, in welchem Fall die neugebildeten Gänge durchwegs normale Form hatten und die Ausführungsgänge in ganz gewöhnlicher Art mit der Oberfläche in Verbindung standen. Was *Förster* als von den Schweissdrüsen, Talgdrüsen und Haarbälgen ausgehende Adenome der Haut — Bildung von knospenartigen Sprossen und Schläuchen, die mit Zellen erfüllt sind, welche manchmal eine concentrische Schichtung zeigen — beschrieben, gehört nach dieser Beschreibung wohl eher in das Gebiet der Carcinome. Desgleichen ist der Fall *Darier* — mit der Oberfläche nicht in Verbindung stehende, solide Zapfen, hirsekorn- bis erbsengrosse Knötchen bildend, die von Schweissdrüsen ausgehen, wobei das Epithel, in Wucherung gerathen, nach Durchbruch der Membrana propria die Räume zwischen den Drüsen ausfüllt und ins Fettgewebe vordringt — wohl auch als Carcinom anzusehen.

Dem will ich nun meinen als »Cystadenoma papilliferum der Schweissdrüsenausführungsgänge mit Hypertrophie und Cystenbildung der Schweissdrüsen selbst« bezeichneten Fall, der einen von all den in der Literatur verzeichneten Fällen, soweit mir dieselben zugänglich waren, abweichenden Bau besitzt, folgen lassen, und glaube, in Folgendem den Beweis erbringen zu können, dass ich diese Diagnose mit vollem Rechte gestellt habe.

Der circa walnussgrosse Tumor wurde am 12. Juni 1899 von Herrn Prof. *Weinlechner*, Leiter der ersten chirurgischen Abtheilung im k. k. Allgemeinen Krankenhause in Wien, bei einem 55jährigen Mann entfernt. Die Geschwulst war angeboren und hatte ihren Sitz in der rechten Unterbauchgegend. Schon makroskopisch liess sich an der pilzförmig mit breitem Stiel aufsitzenden Geschwulst von hellgraubrauner Farbe ein exquisit papillärer Bau feststellen. Exulceration zeigte der weiche Tumor nicht. In der Subcutis sah man schon mit freiem Auge Cystchen, deren grösste Hanfkorngrösse er-

Digitized by Google
Original from UNIVERSITY OF CALIFORNIA
Generated on 2019-07-09 19:51 GMT / http://hdl.handle.net/2027/uc1.b3743166
Public Domain in the United States, Google-digitized / http://www.hathitrust.org/access_use#pd-us-google

reichten, die mit einer klaren, farblosen, etwas schleimigen Flüssigkeit gefüllt waren. Eine scharfe Abgrenzung konnte in der Tiefe nicht nachgewiesen werden.

Histologisch stellte ich an durch den ganzen Tumor wie durch dessen nächste Umgebung senkrecht zur Hautoberfläche bis ins subcutane Gewebe geführten Schnitten Folgendes fest: Bei der Betrachtung zunächst der umgebenden Hautpartien sieht man deutlich, wie mit Annäherung an den Tumor das Oberflächenepithel in breiter werdender Schicht breitere und längere Zapfen, zuweilen auch schmale und längere Epithelstränge in die Tiefe sendet und dem entsprechend auch der Papillarkörper eine Veränderung zeigt (Fig. 1 *a*). In der Cutis knapp unter dem Epithelbelage sind dichte Rundzellenfiltrate (Fig. 1 *b*), wie auch weiterhin im Bereiche des Tumors (Fig. 1 *c*) vorhanden. Verstreut finden sich auch sonst allenthalben bis ins subcutane Gewebe Wanderzellen in grosser Zahl. Die Endothelien der Lymphspalten sind deutlich geschwellt.

Das cutane Bindegewebe besteht aus breiten, welligen, vielfach homogenen und dann kernarmen Bündeln in der gewohnten Anordnung. Die recht spärlichen feinen Haarbälge und Talgdrüsen weisen keinerlei Veränderungen auf, desgleichen verhalten sich die Schweissdrüsen in der Tiefe (Fig. 2) normal. Indem ich, letztere im Auge behaltend, in den Bereich des Tumors rücke, finde ich, dass die einzelnen Knäueldrüsen, die jetzt auch an Zahl zugenommen haben, einen immer grösser werdenden Umfang aufweisen (Fig. 3) und schliesslich gegen die Norm ganz excessive Dimensionen annehmen (Fig. 4). Fürs erste zeigen die Drüsen gegenüber der Norm eine Verzweigung, des Weiteren — und dies ist die Hauptursache der Vergrösserung — wachsen einzelne Drüsencanäle zu ganz ungewöhnlich grossen cystischen Räumen an, die, zuweilen das ganze Gesichtsfeld ausfüllend, zu mehreren bei einander stehend, nur durch schmale, bindegewebige Zwischenwände getrennt sind (Fig. 1 *d*). Wo diese Zwischenwände breiter sind, sind in dieselben Drüsenschläuche wie kleinere cystische Räume eingeschlossen (Fig. 4 a_2, a_3), wie man sie desgleichen den grossen cystischen Räumen auch nach aussen angelagert findet (Fig. 1 *e*). Solche cystische Räume sowie Drüsengänge kleinen Calibers sind auch in dem pilzförmig über die Hautoberfläche vorragenden Tumorantheil anzutreffen (Fig. 1 *f*). Als Ausfüllungsmassen enthalten die cystischen Räume homogen erscheinende, mit Eosin sich nur zart roth färbende Massen, die an einzelnen Stellen sich auch gut mit Mucicarmin tingirt haben. Im nach *van Gieson* gefärbten Präparat zeigen die mit Mucicarmin stärker tingirten Stellen einen mehr braungelben Farbenton,

Digitized by Google Original from UNIVERSITY OF CALIFORNIA
Generated on 2019-07-09 19:51 GMT / http://hdl.handle.net/2027/uc1.b3743166
Public Domain in the United States, Google-digitized / http://www.hathitrust.org/access_use#pd-us-google

während die übrigen Massen hellgelb bis hellroth erscheinen. Die Hohlräume weisen zumeist eine mehr rundliche, ebenmässige Begrenzung auf; doch findet man gelegentlich ins Lumen vorragende bindegewebige Vorsprünge verschiedentlicher Gestalt und meist geringer Breite. In den kleineren cystischen Räumen trifft man neben der homogenen Ausfüllungsmasse auch nebst feinfädigen Gebilden kleine rundliche, tropfenartige Gebilde an, die mit Eosin eine blassrothe Färbung angenommen haben. Die Ausführungsgänge nun zeigen ein recht auffallendes Verhalten. In das weite Lumen derselben ragen breite, sich vielfach gabelnde, an ihren Enden meist abgerundete und sich eng aneinander drängende Bindegewebspapillen (Fig. 1 *g*, Fig. 5). In ihren reichen Verzweigungen, vielfach längs und quer getroffen, erinnern sie bei grober Betrachtung sehr an das bekannte Bild eines Cystadenoma papilliferum. Diese Bildungen machen den Haupttheil des über die Hautoberfläche sich erhebenden Tumorantheiles aus und erklären den makroskopisch exquisit papillären Bau dieses Tumorantheiles auf das Beste. Der übrige Theil des sichtbaren Tumors wird gebildet durch eine papillomartige Wucherung mit sehr schmalen, ausserordentlich reich verzweigten Papillen und mächtiger Epithellage (Fig. 1 *h*). In diesen peripher gelegenen Partien constatirte ich gleichfalls die Anwesenheit von an der Oberfläche ausmündenden Gängen, in deren Lumen sich ebenfalls bindegewebige Papillen, doch nicht in so reichlicher Zahl und nicht so reich verzweigt, wie früher beschrieben, vorwölben (Fig. 1 *i*). Einen Zusammenhang dieser Gänge mit den Knäueldrüsen in der Tiefe konnte ich nicht nachweisen. Nachdem ich damit an der Hand der Abbildungen die groben Verhältnisse geschildert, will ich, auf die Detailverhältnisse eingehend, zunächst die epithelialen Elemente einer näheren Prüfung unterziehen. Zunächst will ich noch feststellen, dass die drüsigen Bildungen in der Tiefe ihrer Genese nach sicher Schweissdrüsen sind, welche Thatsache man unbedingt feststellen kann und muss, wenn man von den noch normalen Schweissdrüsen der Umgebung des Tumors aus die allmälige Veränderung beim Vorrücken in den Bereich der Geschwulst, wie ich es im Vorhergegangenen beschrieben, scharf beobachtet und so die Uebergangsstufen zwischen den noch normalen Schweissdrüsen und den cystischen Bildungen klar vor Augen hat. Demgemäss habe ich auch beim Zeichnen der verschiedenen Stellen gerade solche gewählt, welche die Richtigkeit dieses Verhaltens ausser Frage stellen (Fig. 2, 3 und 4). Im Randtheile der Geschwulst unterscheiden sich die Schweissdrüsen von den normalen der Umgebung durch den Beginn der Erweiterung einzelner Abschnitte, weiterhin auch durch Auftreten von

Digitized by Google
Original from UNIVERSITY OF CALIFORNIA
Generated on 2019-07-09 19:51 GMT / http://hdl.handle.net/2027/uc1.b3743166
Public Domain in the United States, Google-digitized / http://www.hathitrust.org/access_use#pd-us-google

Verzweigungen. Das Epithel ist hier gegen die Norm nicht vergrössert, ist von typischer Cylinderform, in den dilatirten Theilen mehr cubisch und in den grössten cystischen Räumen meist auch stark abgeflacht, doch überall in einfacher Schicht. Die in ihrem Gesammtumfang vergrösserten Knäueldrüsen des Randtheiles liegen in einem stark aufgelockerten Bindegewebe, das vielfach sehr deutlich um die Drüsenschläuche concentrisch gelagerte Faserzüge erkennen lässt (Fig. 2 *a*). Reich ist dieses lockere Bindegewebe an Capillaren und Wanderzellen. Nach aussen von den Drüsencomplexen folgt auf diese lockeren Züge ein derbfaseriges Bindegewebe, wie sich auch ein solches an den Stellen mit enorm dilatirten Drüsengängen zwischen diese erstreckt Dieses ausserhalb der Drüsencomplexe vorhandene Bindegewebe ist zu breiten, wirr durcheinander verflochtenen Bündeln angeordnet, in das nur spärlich und zumeist nur an Gefässen glatte Muskelfasern eingelagert sind. Ohne scharfe Grenze wird das Epithel in den mit der Annäherung an die Oberfläche stärker ausgeweiteten Drüsengängen ein typisches geschichtetes Cylinderepithel, welchen Charakter es in dem ganzen, die Hautoberfläche überragenden, papillär gebauten Geschwulstantheil (Fig. 1 *g*) beibehält. Es sitzen hier oft sehr hohe cylindrische Zellen einer aus mehr cubischen Zellen bestehenden Matrix auf (Fig. 5 *c*). Der Uebergang dieses cylindrischen Epithels in das geschichtete Pflasterepithel der Oberhaut erfolgt ziemlich unvermittelt (Fig. 5 *d*). Im Epithelbelag, wie im subepithelialen Bindegewebe des über die Oberfläche vorragenden Tumorantheiles, da wiederum besonders im vorwiegend papillomartigen Antheil (Fig. 1 *h*) mit geschichtetem Pflasterepithel, sind vielfach auch polynucleare Zellen vorhanden. An Mastzellen ist der ganze Tumor enorm reich und zwar nicht nur in den subepithelialen Schichten, sondern gleicherweise bis in die tiefsten Schichten der Subcutis. Den gleichen Reichthum an Mastzellen weist auch die nächste Umgebung des Tumors auf. Elastische Fasern sind im Bindegewebe zwischen den Drüsencomplexen in reichlicher Zahl vorhanden und ausserordentlich stark entwickelt. In ihrer Anordnung sind sie gleich dem Bindegewebe wirr durcheinander verflochten. Arm an elastischen Fasern ist das lockere Bindegewebe in den Drüsencomplexen, woselbst sie als feine Fäden hie und da schleifenförmig sich knapp der Peripherie der Drüsenschläuche anlagern. Zwischen den grossen cystischen Räumen liegen in den derbfaserigen bindegewebigen Zwischenwänden oft besonders mächtige Bündel elastischer Fasern mit mehr gestrecktem Verlaufe. Fast vollständig fehlen elastische Elemente in dem sich pilzförmig über die Hautoberfläche erhebenden Tumorantheile. Nur in den mächtigsten Pa-

Digitized by Google
Original from UNIVERSITY OF CALIFORNIA
Generated on 2019-07-09 19:51 GMT / http://hdl.handle.net/2027/uc1.b3743166
Public Domain in the United States, Google-digitized / http://www.hathitrust.org/access_use#pd-us-google

pillen finden breite elastische Fasern, zu schmalen Bündeln vereint, ihren Weg fast bis ans Ende der Papillen. Pigment fand ich spärlich in den untersten Epithelschichten der Epidermis in Form feiner gelblichbrauner Körnchen, sowie auch hin und wieder in gleicher Form in subepithelial gelegenen Zellen eingeschlossen.

Dies der Befund, den ich an dem in einem Gemisch von *Müller*'scher Flüssigkeit und 10% Formalin gehärteten, in Paraffin und Celloidin geschnittenen, im Schnitt mit Hämotoxylin-Eosin, mit Lithioncarmin, nach *van Gieson*, nach der von *Unna* angegebenen Methode zur Darstellung von Mastzellen mit polychromen Methylenblau und folgender Differenzirung mit der *Unna*'schen Glycerinäthermischung, sowie nach *Weigert* auf elastische Fasern gefärbten Tumor erhoben habe.

In der Beschreibung, wie an der Hand der Abbildungen habe ich den sicheren Beweis erbracht, dass es sich bei den drüsigen Bildungen in der Tiefe thatsächlich um veränderte, hypertrophische Schweissdrüsen handelt. Die cystischen Räume sind wohl sämmtlich aus Drüsengängen durch Secretretention entstanden. Nicht bei allen konnte ich einen Zusammenhang mit den frei ausmündenden Canälen nachweisen. Nirgends erscheinen die drüsigen Bildungen in der Tiefe mit Epithelien ausgefüllt, und wo sie gegen die Norm Verzweigungen zeigten, sind auch diese keine soliden Zellstränge, sondern besitzen allenthalben ein wohlausgeprägtes Lumen. Desgleichen durchbrach nirgends das Epithel die Membrana propria der Drüsencanäle oder sendete gar solide Epithelzapfen in die Umgebung. Den sicheren offenen Zusammenhang der Drüsencomplexe in der Tiefe mit den sich nach oben immer mehr ausweitenden und mit Papillen besetzten Ausführungsgängen konnte ich an Serienschnitten gut und sicher nachweisen. Die Erweiterung dieser Ausführungsgänge nimmt ihren Anfang schon knapp unter dem Niveau der Hautoberfläche, und sind schon hier Papillen, die auch bereits das früher beschriebene zweischichtige Cylinderepithel tragen, vorhanden. Manchmal scheinen diese Papillen im Schnitte flach abgetrennt frei im erweiterten Lumen zu liegen (Fig. 1 *k*). Diese noch unter dem Hautniveau gelegenen Drüsenausführungsgänge stehen ihrerseits wiederum mit den papillären, früher beschriebenen Bildungen (Fig. 1 *g*) in directer offener Verbindung, welche Bildungen, wie bereits früher erwähnt, sich zutreffend mit einem Cystadenoma papilliferum vergleichen lassen. Betreffend das Zustandekommen dieser Bildungen kann man sich wohl vorstellen, dass das Bindegewebe der Cutis in einer zur Verlaufsrichtung der Schweissdrüsenausführungsgänge senkrechten Richtung, also parallel

Digitized by Google
Original from UNIVERSITY OF CALIFORNIA
Generated on 2019-07-09 19:51 GMT / http://hdl.handle.net/2027/uc1.b3743166
Public Domain in the United States, Google-digitized / http://www.hathitrust.org/access_use#pd-us-google

zur Hautoberfläche, papillenartig vorgedrungen ist. Indem nun die ins erweiterte Lumen ragenden Papillen eine Gabelung erfahren haben, kam jener erwähnte papilläre Bau zu Stande, der im Schnitt mit den bald quer, bald längsgetroffenen, vielfach abgetrennten Papillen das früher beschriebene zierliche Bild ergab. Was weiter den papillomartigen Antheil des über das Hautniveau vorragenden Tumortheiles (Fig. 1 *h*) anbelangt, so kann man sich denselben ungezwungen so erklären, dass hier das Bindegewebe senkrecht zur Hautoberfläche, also parallel zu den Schweissdrüsenausführungsgängen gewuchert ist. Es wäre demnach ein in zwei aufeinander senkrechten Richtungen erfolgtes Vordringen des Bindegewebes vorhanden, einerseits überwiegend gegen die Schweissdrüsenausführungsgänge, anderseits fast ausschliesslich gegen das Oberflächenepithel. An einer Stelle (Fig. 1 *i*) erfolgte dieses Wachsthum auf einem kleinen Gebiete in beiden Richtungen. Es ist dies die früher beschriebene Stelle des papillomartigen Theiles, wo mit Papillen besetzte und dem bekannten zweischichtigen Cylinderepithel ausgekleidete Ausführungsgänge an der Oberfläche ausmündeten.

In den Vordergrund möchte ich in meinem Falle entschieden die Veränderung der Schweissdrüsenausführungsgänge stellen, die Veränderungen an den Knäueldrüsen aber als Begleiterscheinungen betrachten. Bezeichnen will ich den Tumor als: »Cystadenoma papilliferum der Schweissdrüsenausführungsgänge mit Hypertrophie und Cystenbildung der Schweissdrüsen selbst«, welche Diagnose ich, gestützt auf den mitgetheilten Befund, mit vollem Rechte gestellt zu haben glaube.

Erklärung der Abbildungen (Fig. 1—5).

Fig. 1 stellt einen senkrecht zur Hautoberfläche durch den ganzen Tumor bis ins subcutane Gewebe geführten Schnitt bei Lupenvergrösserung dar. *a* Allmälig zunehmende Vergrösserung des Papillarkörpers, *b* Rundzelleninfiltration knapp unter der Epidermis, *c* stark mit Rundzellen infiltrirte Partien des Tumors, *d* stark dilatirte Schweissdrüsenschläuche mit schmalen bindegewebigen Zwischenwänden, *e* Schweissdrüsenschläuche, zum Theil etwas cystisch dilatirt, *f* kleine cystische Drüsengänge, *g* cystisch dilatirte Schweissdrüsenausführungsgänge mit vielfachen papillären Wucherungen ihrer Wandungen, *h* papillomartige Bildungen, *i* wenig dilatirte Schweissdrüsenausführungsgänge mit papillärer Wucherung ihrer Wandung, *k* ein grösserer dilatirter Papillentragender Schweissdrüsenausführungsgang, *l* normale Schweissdrüsen, *m* Schweissdrüsen mit Beginn der Erweiterung derselben.

Fig. 2. Schnitt aus der Grenze des Tumors, normale Schweissdrüsen enthaltend. *a* Concentrisch angeordnete Bindegewebszüge, die Schweissdrüsenknäuel umgebend. (Fig. 2 entspricht Fig 1 *l*), Reichert: Obj. 3, Oc. 3, Vergr. 80.

Digitized by Google
Original from UNIVERSITY OF CALIFORNIA
Generated on 2019-07-09 19:53 GMT / http://hdl.handle.net/2027/uc1.b3743166
Public Domain in the United States, Google-digitized / http://www.hathitrust.org/access_use#pd-us-google

Fig. 3. Schnitt durch die untersten Partien des Tumors. *a* Cystisch erweiterte Schweissdrüsenschläuche, *b* normale Schweissdrüsenschläuche. (Fig. 3 entspricht Fig. 1 *m*), Reichert: Obj. 3, Oc. 3, Vergr. 80.

Fig. 4. Zwischenwand zwischen zwei sehr stark erweiterten Schweissdrüsenschläuchen. a_1 Einschichtige, epitheliale Auskleidung der zwei sehr stark erweiterten Schweissdrüsenschläuche, a_2 mässig erweiterte Schweissdrüsenschläuche, a_3 normale Schweissdrüsenschläuche. Reichert: Obj. 3, Oc. 3, Vergr. 80.

Fig. 5. Schnitt durch einen cystisch erweiterten Schweissdrüsenausführungsgang mit papillären Wucherungen desselben. *a* Längsgetroffene, *b* quergetroffene Papillen, *c* zweischichtiger Epithelüberzug der Papillen. (Fig. 5 entspricht Fig. 1 *n*), Reichert: Obj. 3, Oc. 3, Vergr. 80.

Verzeichniss der angeführten Literatur.

1. *Lotzbeck*, Ein Fall von Schweissdrüsengeschwulst der Wange. Virchow's Archiv. XVI, S. 160.
2. *Virchow*, Die krankhaften Geschwülste. III, 1. Hälfte, S. 411.
3. *Unna*, Lehrbuch der speciellen pathologischen Anatomie. Dr. Johann Orth, 8. Lieferung, Supplement, 2. Theil: Hautkrankheiten. Dr. G. Unna. 1894.
4. *Petersen*, Archiv für Dermatologie, XXV. 1893, S. 441.
5. *Thierfelder*, Archiv für Heilkunde. XI, S. 401.
6. *Knauss*, Schweissdrüsenadenom. Virchows Archiv. CXX. (Eine Geschwulst der Schweissdrüsen, Cylinderepitheliom.)
7. *Hoggan*, Virchow's Archiv. 83, S, 233.
8. *Waldayer*, Virchow's Archiv. 41, S. 470.
9. *Förster*, Handbuch der allgemeinen pathologischen Anatomie, S. 179.
10. *Darier*, Annal. de Dermatologie. 1887, pag. 317.

II.

Zwei Fälle von Gynäkomastie und ein Fall von echter, doppelseitiger Hypertrophie der weiblichen Brustdrüse.

So zahlreich auch die Veröffentlichungen über die Hypertrophie der männlichen Brustdrüse (Gynäkomastie) sind — es hat dieselben *Schuchardt* in einer zusammenfassenden Arbeit aufgezeichnet — so ist doch nur ein einziger unter den vielen Fällen vorhanden, der histologisch untersucht und beschrieben wurde. Betont ist in diesem Falle namentlich ein Zunehmen des bindegewebigen Antheiles, dem gegenüber die der Endbläschen entbehrenden Drüsengänge in den Hintergrund treten. Dieser Mangel an histologischen Angaben veranlasste mich, folgende zwei Fälle von Gynäkomastie histologisch zu untersuchen und die Ergebnisse dieser Untersuchung zu veröffentlichen.

Fall I, dessen klinische Daten ich dem Sitzungsberichte der k. k. Gesellschaft der Aerzte in Wien vom 17. Juni 1899 entnehme, und welcher Fall damals von Herrn Dr. *Fritz Pendl,* Assistenten an

Digitized by Google
Original from UNIVERSITY OF CALIFORNIA
Generated on 2019-07-09 19:51 GMT / http://hdl.handle.net/2027/uc1.b3743166
Public Domain in the United States, Google-digitized / http://www.hathitrust.org/access_use#pd-us-google

der chirurgischen Abtheilung des Herrn Prof. *Hofmokl*, demonstrirt wurde, betrifft einen 19jährigen Schuhmacher, der, nicht belastet und stets gesund, vor drei Jahren eine nicht schmerzhafte Anschwellung der linken Brustdrüse bemerkte, die auf Salbenbehandlung in einem Spitale vor einem Jahre wohl erst etwas zurückging, um neuerlich durch weiteres Wachsen den Patienten zu belästigen. Die Anschwellung zeigte sagittal einen Umfang von 26 *cm*, frontal von 29 *cm*. Die Haut darüber ist überall faltbar und von ektastischen Venen durchzogen. Der Warzenhof ist verbreitert und weniger stark als rechts pigmentirt, die Warze selbst ist klein und abgeflacht. Das Gewebe fühlt sich derb an und zeigt dichtere Einlagerungen. Einzelne Stellen sind auf Druck schmerzhaft. Secretion war nie vorhanden. Am Genitale ist keine Abnormität festzustellen.

Histologisch verhält sich die vergrösserte Brustdrüse wie folgt. Hauptsächlich das Bindegewebe hat eine Vermehrung erfahren, so dass streckenweise das Drüsengewebe stark in den Hintergrund gedrängt wird. Die einzelnen, bald mächtigeren, bald schmäleren, welligen Bindegewebszüge sind wirr durcheinander gelagert, wobei vielfach die Bündel ein homogenes Aussehen zeigen. Um die Drüsenschläuche ist das Bindegewebe lockerer, etwas concentrisch angeordnet, ohne scharf sich von der Umgebung abzusetzen. Der Kernreichthum ist ein grosser, an den Stellen mit homogenen Zügen dagegen ein geringer. Wanderzellen sind vielfach an Gefässen, die in ziemlicher Anzahl, von der Capillare angefangen bis zu Gefässen grösseren Calibers, das Gewebe durchsetzen, und an Drüsengängen vorhanden. Um letztere sind auch spärlich grössere, rundlich bis ovale Zellen mit gleichmässig mit Eosin tingirtem Protoplasma und meist randständigem rundlichen Kern zu sehen. Das Drüsengewebe ist zu mehr minder deutlichen Gruppen angeordnet, die einzelnen Gänge der Gruppen durch bald breitere, bald weniger mächtige Bindegewebszüge getrennt. Die Weite der Gänge schwankt zwischen 120—280 μ, die, fast überall in mehrschichtiger Lage vorhandenen, vielfach cubischen Epithelien zeigen in der ganzen Dicke des Epithelbelages bis 40 μ von der Peripherie zum Lumen und Kerne mit einem Durchmesser von 8—9 μ im Mittel. Gegen das Bindegewebe begleiten vielfach angelagerte Kerne die ganze Peripherie der Gänge. Drüsenbeeren sind nirgends vorhanden. Die Vermehrung der Drüsen erstreckt sich demnach lediglich auf die Gänge höherer und niederer Ordnung. Soweit Inhaltsmassen im Drüsenlumen vorhanden sind, bestehen sie aus mit Hämatoxylin tiefblau gefärbten, netzförmig angeordneten feinfädigen Gebilden neben röthlich mit Eosin tingirten, scholligen, wohl auch mit Kernen

Digitized by Google
Original from UNIVERSITY OF CALIFORNIA
Generated on 2019-07-09 19:52 GMT / http://hdl.handle.net/2027/uc1.b3743166
Public Domain in the United States, Google-digitized / http://www.hathitrust.org/access_use#pd-us-google

besetzten Massen, die alle mehr oder weniger sich mit Mucicarmin färbten.

Fall II betrifft einen 17jährigen jungen Mann, der seit anderthalb Jahren eine Anschwellung der rechten Brustdrüse bemerkte, die in letzter Zeit schmerzhaft zu werden begann, weshalb sich Patient mit der operativen Entfernung der circa auf Kleinapfelgrösse angeschwollenen Brustdrüse einverstanden erklärte, für Mittheilung welcher Thatsachen ich an dieser Stelle der chirurgischen Abtheilung des Herrn Prof. *Mosetig* meinen Dank ausspreche.

Histologisch lässt sich an der vergrösserten Brustdrüse, die nie Secretion zeigte, folgendes Verhalten beobachten. Verschiedene der diffus vergrösserten Drüse entnommene Partien geben im Grossen und Ganzen ein dem vorigen Falle ähnliches Bild. Das Bindegewebe ist durchwegs mehr homogen und kernarm. Zumeist sind die breiten Bindegewebszüge unregelmässig wellig innig untereinander verflochten. Um die einzelnen, meist ziemlich weiten Drüsengänge ist das Bindegewebe stark aufgelockert, gleichlaufend zur Peripherie der Drüsengänge angeordnet und bald mehr, bald weniger scharf gegen die interacinösen Partien abgesetzt. Die periacinösen Züge sind zugleich auch kernreicher, wie auch Capillaren sich hier häufiger finden, zuweilen auch Wanderzellen in grösserer Anzahl, doch ohne circumscripte Infiltrate zu bilden, vorhanden sind. Von den Randpartien der vergrösserten Brustdrüse schieben sich bindegewebige Züge ins Fettgewebe der Umgebung vor. Das elastische Gewebe ist durch spärliche, feine, sich nach der *Weigert*'schen Methode zur Färbung elastischer Fasern scharf tingirende Fasern vertreten. Bildung abgekapselter Bezirke in der Brustdrüse ist nicht nachzuweisen.

Der drüsige Antheil, stellenweise stark gegen das Bindegewebe zurücktretend, wird gebildet durch gegen die Norm sowohl vermehrte wie vergrösserte Drüsengänge höherer und niederer Ordnung, während sich Drüsenbeeren nirgends vorfinden. Mehrfach beweisen Gänge niederer Ordnung durch Aneinanderrücken wie durch Längsschnitte von Gängen mit ihren Verzweigungen ihre Zugehörigkeit zu Gängen höherer Ordnung. Der Epithelbelag ist durchwegs ein mehrschichtiger. Die Lumina, besonders der weiteren Gänge, sind unregelmässig begrenzt und zumeist stark gebuchtet, so dass mehrfach stark vorragende Leisten, in ihrer Basis flach abgetrennt, frei im Lumen zu liegen scheinen. Als Inhaltsmassen sind hier spärlich feinfädige, netzförmig verflochtene, mit Eosin zart roth tingirte Gebilde vorhanden, seltener sieht man einzelne Epithelien oder mehr homogene, unregelmässig begrenzte, mit Eosin wie mit Mucicarmin gut gefärbte Massen. Die Grössenverhält-

Digitized by Google
Original from UNIVERSITY OF CALIFORNIA
Generated on 2019-07-09 19:52 GMT / http://hdl.handle.net/2027/uc1.b3743166
Public Domain in the United States, Google-digitized / http://www.hathitrust.org/access_use#pd-us-google

nisse von Epithel und Drüsenlumen sind gleich jenen im eben beschriebenen Fall.

Beide Fälle zeigen demnach eine diffuse Hypertrophie der beiden Bestandtheile der Brustdrüse, des Bindegewebes wie des drüsigen Antheiles. Abgekapselte Gebilde sind in keinem der beiden Fälle vorhanden. Die Vergrösserung ist vorwiegend durch eine Zunahme des Bindegewebes bedingt, das stellenweise das Drüsengewebe stark in den Hintergrund drängt. Das Drüsengewebe seinerseits weist eine Vermehrung und Vergrösserung der Gänge höherer und niederer Ordnung auf, während die Drüsenbeeren gar nicht vertreten sind. Es erfüllen hiemit die Fälle alle jene Bedingungen, auf Grund deren ich mich berechtigt fühle, diese beiden Fälle den Fällen echter diffuser Hypertrophie der männlichen Brustdrüse (Gynaekomastie) zuzuzählen, wobei ich wiederum den Fall I jenen Fällen von Gynaekomastie anreihe, wie sie einseitig bei männlichen Individuen mit völlig normal ausgebildetem Genitale bei fehlender Secretion der vergrösserten Brustdrüse auftreten.

Als dritten und letzten Fall will ich nun noch einen Fall von echter doppelseitiger Hypertrophie der weiblichen Brustdrüse anfügen.

Soweit die Hypertrophie der weiblichen Brustdrüse in der Literatur verzeichnet ist, sind im Ganzen in einer zusammenfassenden Arbeit *Schüssler's* mit Anfügung zweier eigener Fälle, vierzehn Fälle beiderseitiger echter Hypertrophie beschrieben, zu welchen Fällen noch der von *Labbé* hinzuzufügen ist. Von den fünf einseitigen Fällen lässt *Schüssler* (l. c.) nur den Fall *Lotzbeck*, den einzigen von den einseitigen Fällen, der eine histologische Behandlung erfahren hat, gelten.

Nach der Zeit des Auftretens dieser Affection und dem histologischen Befunde lassen sich alle diese Fälle in zwei Gruppen anordnen. Bei der einen Gruppe fällt das Auftreten der Hypertrophie der Mamma in das Pubertätsalter, bald mit, bald auch vor oder nach dem Eintreten der ersten Menstruation. Bei der zweiten Gruppe fällt der Beginn in die Zeit der Gravidität. Von den fünfzehn doppelseitigen Fällen sind elf der ersten Gruppe, drei der zweiten zuzuzählen, während in einem Falle diese Affection bei einer 25jährigen, mit 15 Jahren das erste Mal menstruirten Virgo auftrat. Der Fall *Lotzbeck* (l. c.) betrifft eine 26jährige Gravida, in welchem Falle die linke Mamma allein vergrössert war. Ueber Secretion der Fälle der zweiten Gruppe sind nur in einem Falle *Schüssler* (l. c.), im Falle *Lotzbeck* (l. c.) sowie in einem von *Billroth* veröffentlichten Fall positive Angaben, sonst wird deren nie erwähnt. Bei den Fällen der ersten Gruppe ist Secretion nie vorhanden gewesen. Nach dem histologischen Verhalten,

Digitized by Google Original from UNIVERSITY OF CALIFORNIA
Generated on 2019-07-09 19:52 GMT / http://hdl.handle.net/2027/uc1.b3743166
Public Domain in the United States, Google-digitized / http://www.hathitrust.org/access_use#pd-us-google

soweit die vorhandenen Befunde ein Urtheil zulassen, zeigen die Fälle der ersten Gruppe reichliche Verzweigungen der Gänge höherer und niederer Ordnung ohne Drüsenbläschen, so dass man sich ein dem tubulösen Mammaadenom ähnliches Bild construiren kann. Bei den Fällen der zweiten Gruppe sind neben reichlicher Verzweigung der Gänge auch Drüsenbläschen in grosser Zahl vorhanden, und nähert sich hier das Bild bald mehr bald weniger dem typischen Bau der Mamma zur Zeit der Lactation. Das Verhältniss zwischen Bindegewebe und Drüsensubstanz war in den verschiedenen Fällen ein sehr wechselndes. In einem Falle *Billroth* (l. c.) war die Affection mit Fibrombildung combinirt, im Falle *Lotzbeck* (l. c.) wurde auch Galactokelenbildung beobachtet. In den Fällen *Grähs* und *Hess* ist auch Abscessbildung mit Anschwellung der axillaren Lymphdrüsen constatirt. Nachdem ich dieses vorausgeschickt, will ich meinen Fall, der bei der im Allgemeinen grossen Seltenheit dieser Affection wohl einiges Interesse beanspruchen dürfte, folgen lassen. Die klinischen Daten dieses Falles wurden mir in zuvorkommendster Weise von der Klinik des Herrn Prof. Hofrath *Albert* zur Verfügung gestellt, wofür ich an dieser Stelle meinen besten Dank ausspreche.

Bei einem 14jährigen, noch nicht menstruirten Mädchen, das im 11. Jahre eine schwere Pneumonie überstanden, trat nach der Reconvalescenz ein rasches Anschwellen der beiden Brustdrüsen neben raschem allgemeinen Wachsthum auf. Dieses anfänglich als frühzeitige Entwicklung gedeutete Wachsthum veranlasste den consultirten Arzt das Mädchen ins Spital zu senden. Bei der am 9. März 1899 auf der Klinik Hofrath *Albert* erfolgten Aufnahme präsentirte sich die Patientin als verhältnissmässig gross mit gracilem Knochenbau. Der Thorax erschien scheinbar durch das Gewicht der ganz excessiv vergrösserten Mammae flachgedrückt. Die Mammae reichten beiderseits von der zweiten bis neunten Rippe, rechts bis an die spina ossis ilei anterior superior reichend, links etwas höher stehend. Die Brustwarzen waren eingezogen, die Areolae wenig pigmentirt. Die linke, in der Gegend der Mammilla leicht druckempfindliche Brustdrüse zeigte ein mehr gleichmässiges Gefüge, während in der rechten Mamma im rechten oberen Quadranten ein druckempfindlicher, handtellergrosser, flacher, gelappter Knoten deutlich palpabel ist. Die Haut darüber ist von vielen zarten Gefässen durchzogen. Rechts ist auch sonst ein mehr lappiger Bau vorhanden. In inguine sind rechts mehrere weiche, indolente, verschiebliche, Bohnengrösse erreichende Drüsen tastbar, ähnliche Drüsen sind in der Gegend beider Sternocleidomastoidei vorhanden. Crines pubes sind schwach entwickelt. Per rectum wird ein uterus infantilis

Digitized by Google
Original from UNIVERSITY OF CALIFORNIA
Generated on 2019-07-09 19:53 GMT / http://hdl.handle.net/2027/uc1.b3743166
Public Domain in the United States, Google-digitized / http://www.hathitrust.org/access_use#pd-us-google

und kleine Ovarien constatirt. In zwei Sitzungen wurden erst rechts, dann links Drüsenmassen von je 1800 *g* entfernt, darauf die Patientin am 27. Mai 1899 gebessert entlassen.

Die zur Untersuchung an das pathologisch-anatomische Institut übersendeten entfernten Partien zeigten beidemale folgendes makroskopisches Verhalten (Assistent Dr. *Störk)*: Den grössten Antheil bildet ein milchweisses, feuchtglänzendes, sichtlich zähfaseriges Gewebe, in das rechts bis nussgrosse, scharf abgegrenzte, gelblichgrau gefärbte, ein wenig durchschimmernde Tumoren mit körniger Schnittfläche eingebettet sind. Nebst diesen grossen, deutlich abgegrenzten spärlichen Tumoren finden sich sehr zahlreiche kleine bis haselnussgrosse Knoten, die auf der Schnittfläche den grösseren ähnlich sind, aber keine deutliche Abgrenzung gegen das milchweisse Zwischengewebe zeigen. Hie und da finden sich auch kleine bis erbsengrosse Cystchen mit wasserklarem Inhalt und glatter Innenfläche.

Histologisch verhält sich der Fall wie folgt:

Schnitte aus den verschiedenen Antheilen der vergrösserten Brustdrüsen enthalten überall sowohl Bindegewebe wie drüsige Antheile, nirgends finden sich rein fibröse Stellen oder Stellen, an denen umgekehrt das Drüsengewebe alles Uebrige in den Hintergrund stellt. Fasst man vorerst den bindegewebigen Bestandtheil ins Auge, so kann man Partien mit dichtem, mehr homogenem kernarmen, mit Wanderzellen nur spärlich in der Nähe von Drüsen und Gefässen durchsetzten Bindegewebe unterscheiden von Partien, an denen das Bindegewebe ein mehr lockeres Gefüge besitzt und zugleich kernreicher ist, sowie reichlicher Wanderzellen aufweist. Die einzelnen Faserzüge des Bindegewebes zeigen sowohl untereinander, als zu den Drüsen keine bestimmte Anordnung.

Obwohl an den Stellen mit mehr locker gefügtem Bindegewebe deutlicher concentrisch um die Drüsengänge angeordnete Faserzüge wahrzunehmen sind, so ist es doch nicht möglich, peri- und interacinöse Bündel zu trennen. Sonst sind auch hier die Bindegewebszüge innig verflochten und wie überall von Capillaren, weniger von grösseren Gefässen in nicht allzureichlicher Zahl durchzogen. Elastische Fasern sind in den Antheilen mit dichtem, mehr homogenem Bindegewebe reichlich vorhanden und gut tingirt, in den anderen Antheilen mit mehr welligem, locker gefügtem Bindegewebe sind sie nur spärlich zumeist an den grösseren Drüsengängen und Gefässen zu sehen. Reichlichere Anhäufung von Wanderzellen oder gar circumscripte Infiltrate sind nirgends vorhanden. Im Bindegewebe allenthalben eingelagert finden sich Drüsenschläuche, deren Lumen zwischen 68 μ und

Digitized by Google
Original from UNIVERSITY OF CALIFORNIA
Generated on 2019-07-09 19:52 GMT / http://hdl.handle.net/2027/uc1.b3743166
Public Domain in the United States, Google-digitized / http://www.hathitrust.org/access_use#pd-us-google

210 μ schwankt. Den Epithelbelag bilden cubische und auch cylindrische Zellen zumeist in einfacher, hie und da auch mehrfacher Lage. Die grösseren Lumina sind mehrfach gebuchtet, sonst die Drüsengänge meist rundlich, theils glatt, theils durch Vorspringen von Epithelien zackig begrenzt. In den Partien mit locker gefügtem Bindegewebe sind im Allgemeinen die Lumina weiter gegenüber den Antheilen mit dichtem homogenen Bindegewebe, woselbst auch eine deutlichere Gruppirung von zu grösseren Gängen gehörigen Gängen niederer Ordnung zu constatiren ist. Stellenweise findet man nach aussen von der Drüsenperipherie dieser parallel angelagerte Kerne. Im Lumen der Gänge, namentlich denen kleineren Calibers, sieht man, und da wieder besonders an den Stellen mit dichtem Bindegewebe, zahlreiche, mit Eosin intensiv tingirte, homogen erscheinende, meist scharf begrenzte Ausfüllungsmassen, in den grösseren Gängen allenthalben auch feinfädige, mit Hämatoxylin tiefblau gefärbte netzförmige Gebilde neben röthlich tingirten unregelmässigen körnigen Massen, welche Gebilde sämmtlich mehr oder weniger sich mit Mucicarmin gefärbt haben. Die Epithelien sind vielfach bis 13 und 14 μ im Durchmesser von der Peripherie zum Lumen, die Kerne derselben haben eine Durchschnittsgrösse bis 11 μ. Das Vorhandensein von Drüsenbeeren konnte nirgends festgestellt werden.

Es besteht somit im eben behandelten Falle eine Vergrösserung der Brustdrüse, die sowohl durch Zunahme des Bindegewebes wie in gleicher Weise des Drüsengewebes bedingt ist. Es haben beide Theile eine Wucherung erfahren, die sich bei den Drüsen auch darin äussert, dass sowohl die Epithelien wie deren Kerne wie die Drüsengänge gegenüber der Norm eine nicht unbedeutende Vergrösserung erfahren haben. Die Hypertrophie ist eine diffuse, und unterscheiden sich die makroskopisch als abgegrenzte Knollen sich präsentirenden Gebilde von den übrigen Partien nur durch ein dichteres Beieinanderstehen der Drüsenschläuche und spärlichere Anwesenheit von Zwischengewebe, während die erwähnten cystischen Räume sich als erweiterte Drüsengänge erwiesen. Eine Vermehrung haben vom Drüsengewebe nur die Gänge höherer und niederer Ordnung erfahren, während Drüsenbläschen vollkommen fehlen. Indem ich nun den geschilderten Befund: »Diffuse Vergrösserung beider Brustdrüsen betreffend Bindegewebe und Drüsen, bei letzteren nur die Drüsengänge höherer und niederer Ordnung bei Fehlen von Drüsenbeeren, eingetreten bei einem noch nicht menstruirten Mädchen von 14 Jahren,« in Rechnung ziehe, gelange ich zur Diagnose: »Es ist im vorliegenden Falle eine echte doppelseitige Hypertrophie der weiblichen Brustdrüse vorhanden,

Digitized by Google
Original from UNIVERSITY OF CALIFORNIA
Generated on 2019-07-09 19:52 GMT / http://hdl.handle.net/2027/uc1.b3743166
Public Domain in the United States, Google-digitized / http://www.hathitrust.org/access_use#pd-us-google

wie sie im Pubertätsalter gelegentlich beobachtet wird.« und stelle ich diesen Fall jenen Fällen der ersten Gruppe an die Seite.

Zum Schlusse sei noch bemerkt, dass die Präparate aller drei Fälle in einer Mischung von *Müller*'scher Flüssigkeit und 10% Formalin gehärtet, in Paraffin geschnitten und im Schnitt mit Hämatoxylin-Eosin, Mucicarmin, nach *v. Gieson*, sowie nach der von *Weigert* angegebenen Färbungsmethode für elastische Fasern gefärbt wurden.

Erklärung der Abbildung (Fig. 6).

Die Abbildung zeigt eine Stelle des Falles III bei schwacher Vergrösserung aus einer der Partien mit mehr dichtem homogenen Bindegewebe. Man sieht darauf mehrere Gänge niederer Ordnung, die zu einem Gange höherer Ordnung gehören. Die zumeist quergetroffenen Gänge weisen in ihrem Lumen die oben beschriebenen Inhaltsmassen auf. Links unten ist ein Theil der Wand eines Ganges höherer Ordnung gezeichnet. Reichert: Obj. III, Oc. 2, Vergr. 50.

Angeführte Literatur.

1. *Schuchardt*, Zur Casuistik und Statistik der Neubildungen der männlichen Brust. Langenbeck's Archiv, XXXI und XXXII.
2. *Schüssler*, Ueber Hypertrophie der weiblichen Brustdrüse, zwei Fälle. Langenbeck's Archiv, 1892, Bd. XLIII.
3. *Labbé*, Double hypertrophie mammaire, Bulletin de l'académie de médicine 1891. Referirt: *Friedel Pick*, Centralblatt für allgemeine Pathologie und pathologische Anatomie 3, 1892, S. 631.
4. *Lotzbeck*, Ein Fall von allgemeiner Hypertrophie der Brustdrüse mit ungemein reichem Fettgehalt des Secretes. Wiener medicinische Wochenschrift 1859, S. 149.
5. *Billroth*, Diffuse Hypertrophie der Brustdrüse, zwei Fälle. Deutsche Chirurgie 41, S. 69.
6. *Grühs*, Hygiea, Bd. XXIII, S. 318. Referirt v. d. *Busch*, Schmidt's Jahrbücher 1863, Bd. CXVIII, S. 44.
7. *Hess*, Correspondenzblatt des Vereines nassauischer Aerzte 1859, S. 17 und 49.

Digitized by Google
Original from UNIVERSITY OF CALIFORNIA
Generated on 2019-07-09 19:52 GMT / http://hdl.handle.net/2027/uc1.b3743166
Public Domain in the United States, Google-digitized / http://www.hathitrust.org/access_use#pd-us-google

(Aus Prof. Chiari's pathologisch-anatomischem Institute an der deutschen Universität in Prag.)

Ueber einen neuen Fall von weit entwickeltem Hermaphroditismus spurius masculinus internus bei einem 45jährigen Individuum.[1])

Von

Dr. Franz Lucksch,
Assistenten am Institute.

(Hiezu Tafel X.)

Unter den von *Klebs*[2]) aufgestellten Formen von Hermaphroditismus gehört beim Menschen der Hermaphroditismus spurius masculinus internus zu den seltensten. Was die Literatur über diesen Gegenstand betrifft, sind die meisten einschlägigen Fälle in der letzten ausführlichen Publication hierüber von *Stroebe* erwähnt. Von den dort angeführten möchte ich als hieher gehörig betrachten die Fälle von *Petit, Mayer, Hyrtl, Betz, v. Franqué, Arnold, Gruber, Klebs* und *Winkler;*[3]) ausser diesen wären noch zu nennen eben jener Fall von *Stroebe*, ein Fall von *Eppinger*[4]) aus dem Jahre 1876, ein Fall von *Langer*[5]) aus dem Jahre 1881, ein Fall von *Palma*[6]) aus dem Jahre 1891

---

[1]) Besprochen im Vereine deutscher Aerzte in Prag am 2. März 1900.

[2]) *Klebs*, Lehrbuch der pathologischen Anatomie. 1876.

[3]) Citirt bei *Stroebe*, Ein Fall von Pseudohermaphroditismus masculinus internus, zugleich ein Beitrag zur pathologischen Entwicklungsmechanik. Ziegler's Beiträge zur pathologischen Anatomie und Physiologie. Bd. XXII, 1897.

[4]) *Eppinger*, Pseudohermaphroditismus masculinus internus. Prager Vierteljahresschrift für praktische Heilkunde. Bd. CXXV.

[5]) *Langer*, Ein neuer Fall von Uterus masculinus beim Erwachsenen. Archiv für Anatomie und Physiologie, 1881.

[6]) *Palma*, Zur pathologischen Anatomie der Bildungsanomalien im uropoetischen Systeme. Prager medicinische Wochensrift. XVI. Jahrgang, S. 367.

Digitized by Google
Original from UNIVERSITY OF CALIFORNIA
Generated on 2019-07-09 19:52 GMT / http://hdl.handle.net/2027/uc1.b3743166
Public Domain in the United States, Google-digitized / http://www.hathitrust.org/access_use#pd-us-google

und ein Fall, den *Kapsammer*[1]) in jüngster Zeit am Lebenden beobachtete.

In dem Falle von *Petit* war eine Vagina und ein Uterus vorhanden, Angaben über die äusseren Geschlechtstheile fehlten. Hoden und Samenwege waren normal.

Von den von *Mayer* publicirten Fällen wäre hier zu nennen jener, in welchem bei normalen männlichen äusseren Genitalien die Hoden im Bauchraume lagen und sich nach rückwärts von dem Sinus pocularis eine Vagina und ein Uterus bicornis mit einem Septum anschloss.

In dem Falle von *Hyrtl* fehlten die Samenblasen; das äussere Genitale zeigte normale männliche Verhältnisse; es waren Vagina und Uterus vorhanden. Hoden und Nebenhoden waren im Scrotum.

Betz fand bei normalen männlichen äusseren Geschlechtstheilen den linken Hoden in der linken Scrotalhälfte — der rechte lag im Bauchraume — und ausserdem eine Vagina, einen Uterus bicornis und eine Tube. Das rechte Vas deferens war mit dem Uterus verschmolzen und solid, das linke mündete in den Uterus.

In dem Falle von *v. Franqué* war insoferne eine Missbildung der äusseren Geschlechtstheile zugegen, als beide Hoden im Eingange des Leistencanals lagen und der leere Hodensack ausserdem mit einer tiefen Raphe versehen war. Die Bestandtheile der männlichen Samenwege waren sämmtlich vorhanden, überdies eine Vagina, ein Uterus und Tuben.

Arnold fand bei einem siebenmonatlichen Fötus, dessen äussere Genitalien einen männlichen Eindruck machten, Dilatation der Harnblase und Ureteren. Die rechte Niere war grösser als die linke. Hinter der Harnblase lag ein grösstentheils solider Uterus, nach unten zu eine blasenförmige Vagina, welche auf dem Geschlechtshöcker ausmündete. Die Hoden lagen in der Bauchhöhle und waren von normaler Structur. Die Vasa deferentia aber erschienen obliterirt. Es fehlten die Samenblasen und die Prostata.

In dem *Gruber*'schen Falle handelte es sich um einen 30jährigen Mann; die Pubes crinosa und der Kehlkopf zeigten weibliche Verhältnisse, sonst war der Habitus männlich. Die männlichen äusseren Genitalien erschienen kleiner als de norma; hinter der Blase fand

---

[1]) *Kapsammer*, Ein gänseeigrosser Stein in einem Vaginalsacke beim Manne. Centralblatt für Krankheiten der Harn- und Sexualorgane 1900, Heft 1. Referirt in der Wiener klinischen Wochenschrift, XIII. Jahrgang, 1900, Nr. 5.

Digitized by Google
Original from UNIVERSITY OF CALIFORNIA
Generated on 2019-07-09 19:52 GMT / http://hdl.handle.net/2027/uc1.b3743166
Public Domain in the United States, Google-digitized / http://www.hathitrust.org/access_use#pd-us-google

sich ein Muskelbündel von Form und Lage eines Uterus, der in einiger Entfernung von seinem unteren Ende ein Lumen zeigte.

Klebs erwähnt in seinem Lehrbuche ein neugeborenes Kind mit hereditärer Lues, bei dem sich ein Uterus masculinus fand, in den der linke Ureter einmündete. Die Genitalorgane erwiesen sich sonst als normal männlich.

In seiner Inauguraldissertation beschreibt *Winkler* ein 52jähriges Individuum — Handlanger — mit äusserem männlichen Habitus. Der Penis war etwas kleiner und bestand Kryptorchismus. Von weiblichen Geschlechtsgängen waren vorhanden die Scheide, ein Uterus und zwei Tuben. Die Hoden waren atrophisch, der linke mehr als der rechte. Die rechte Samenblase entbehrte des Ausganges, die Prostata war gespalten, Sperma war keines zu finden. Mikroskopisch zeigten Uterus und Tuben normale Zusammensetzung; in den Hoden überwog das Bindegewebe über die Drüsensubstanz. Die Vasa deferentia und die Prostata zeigten normale Structur.

Stroebe's Mittheilung handelt von einem 63jährigen Rentier, der in zweimaliger kinderloser Ehe gelebt hatte. Sein Habitus war ein männlicher, die äusseren Geschlechtstheile waren normal. Ueber die geschlechtlichen Functionen war nichts bekannt. Es bestand Kryptorchismus, die Hoden waren bedeutend verkleinert; an der Hinterwand der Blase fand man einen Uterus, an den sich die Vasa deferentia anschlossen, welche an ihrem unteren Ende sich zu samenblasenartigen Formationen erweiterten. Vom Uterus gingen beiderseits die Tuben aus. Die Prostata erschien etwas kleiner. Mikroskopisch zeigten die Hoden das Bild einer hochgradigen Hypoplasie. Die Nebenhodencanälchen waren sehr spärlich, zwischen ihnen liefen die Tuben hindurch. Uterus, Tuben und Prostata zeigten normale Zusammensetzung.

Der Fall von *Langer* betraf einen jungen Jäger-Soldaten mit beiderseitiger Leistenhernie. Der Penis war normal, die Hoden lagen intraabdominal. Durch den Sinus pocularis gelangte man mit der Sonde in einen Uterus bicornis, an den sich theilweise durchgängige Tuben anschlossen; ihr Ostium abdominale war offen. Der Uterus zeigte mikroskopisch die gewöhnliche Zusammensetzung, in den Hoden waren sehr wenig Samenröhrchen zu sehen und keine Spermakörperchen zu finden.

Der Fall von *Eppinger* zeigte ebenso wie der von *Palma* ein rudimentäres Uterushorn, in das der Ureter der betreffenden Seite einmündete. Die Individuen — das eine ein 52jähriges, das andere ein 58jähriges — boten sonst normale männliche Verhältnisse.

Digitized by Google
Original from UNIVERSITY OF CALIFORNIA
Generated on 2019-07-09 19:52 GMT / http://hdl.handle.net/2027/uc1.b3743166
Public Domain in the United States, Google-digitized / http://www.hathitrust.org/access_use#pd-us-google

Kapsammer berichtet über einen 31 Jahre alten Mann, bei dem sich ein zwischen den beiden Prostatalappen liegender Sack fand, der mikroskopisch den Charakter einer Vagina hatte. Sonst waren die Genitalien normal.

Nach den Literaturangaben war also der Habitus externus bei den erwachsenen Individuen mit dieser Missbildung im Allgemeinen ein männlicher gewesen, wenn auch mit einzelnen Abweichungen; so fanden sich z. B. in dem *Gruber*'schen Falle eine weibliche Pubes crinosa und ein weiblicher Kehlkopf.

Der Penis war in den meisten Fällen normal, wenn auch mitunter kleiner, wie in dem *Winkler*'schen Falle; nur in dem *Arnold*-schen Falle war die Missbildung der äusseren Geschlechtstheile eine hochgradigere; es fand sich hier an Stelle des Scrotums bloss eine beutelförmige Erhebung der Haut mit einer Andeutung einer Mittellinie und war der Penis rudimentär.

Von den Hoden ist nur in fünf Fällen ausdrücklich angegeben, dass beide im Scrotum lagen. In vielen Fällen war ein deutlicher Uterus, gewöhnlich mit Vagina und mit Tuben vorhanden. In dem Falle von *Kapsammer* wurde lediglich eine der Vagina entsprechende Cyste gefunden, in den Fällen von *Eppinger* und *Palma* nur je ein rudimentäres Uterushorn.

Die Hoden, soweit sie mikroskopisch untersucht wurden, zeigten mit Ausnahme des *Eppinger*'schen Falles stets das Bild einer Hypoplasie.

In dem letzteren Falle fand man auch Spermatozoen, welche sonst immer fehlten.

Ueber das geschlechtliche Verhalten ist nur in dem Falle von *Stroebe* bekannt, dass das betreffende Individuum in längerer kinderloser Ehe gelebt hatte.

* * *

Der von mir mitzutheilende Fall eines sehr weit entwickelten Hermaphroditismus spurius masculinus internus ist nun dadurch ausgezeichnet, dass sich hier denn doch einzelne Daten über das sexuelle Verhalten eruiren liessen und es weiter möglich war, eine ausgedehntere histologische Untersuchung vorzunehmen.

Es handelte sich um einen 45jährigen Pflasterergehilfen, dessen Leiche ich am 6. October 1899 aus der hiesigen Landesirrenanstalt — Abtheilung Primarius Dr. *Stransky* — im Institute secirte. Aus der Krankengeschichte, welche ich der Liebenswürdigkeit des Herrn Primarius verdanke, sei hier das Wichtigste angeführt.

Patient wurde am 13. April 1880 wegen Zeichen des Verfolgungswahnes an die Anstalt aufgenommen. Er bot das Bild eines grossen,

Digitized by Google Original from UNIVERSITY OF CALIFORNIA
Generated on 2019-07-09 19:52 GMT / http://hdl.handle.net/2027/uc1.b3743166
Public Domain in the United States, Google-digitized / http://www.hathitrust.org/access_use#pd-us-google

starken Mannes mit kräftigem Knochenbaue und ebensolcher Musculatur und etwas gelblicher Hautfarbe. Seine Haltung war gerade, seine Bewegungen coordinirt, seine Temperatur nicht erhöht. Seine Stirn trat etwas zurück. Sein Haarwuchs war dicht. In der behaarten Kopfhaut und an der Stirne liessen sich zwei verschiebliche Narben constatiren. Die Augen lagen etwas tiefer. Sein allgemeiner Gesichtsausdruck war ein leidender. Er sah schlechter. Ebenso war sein Gehör seit drei Jahren geschwächt. Die Zunge wurde gerade hervorgestreckt. Der Kranke articulirte und sprach geläufig, der Ton seiner Stimme war voll. Sein Brustkorb erwies sich als normal gebildet, wie er überhaupt sonst normal gebaut erschien. Links fand sich eine Hernia scrotalis libera. Die rechte Hälfte des Hodensackes war leer, links glaubte man einen etwa bohnengrossen Hoden im Scrotum zu tasten, war aber dessen nicht sicher. Patient klagte über Druck in der linken Leistengegend und weiter darüber, dass er nie Erectionen gehabt habe. Der rechte Fuss stand in Equinovarus-Stellung und trat Patient beim Gehen auf die Aussenseite des Fusses auf, zugleich wurde derselbe weniger gehoben. Eine Differenz in der Länge an den beiden unteren Extremitäten war nicht zu constatiren. Patient blieb eine Zeit lang in der Anstalt und wurde am 26. October 1880 entlassen.

Bei seiner Wiederaufnahme im Jahre 1889 bot Patient denselben somatischen Befund. Er verblieb seither als ruhiger, gehorsamer Kranker in der Anstalt bis zu seinem Tode, welcher in Folge allmälig sich entwickelnder chronischer universeller Tuberculose eintrat.

Die klinische Diagnose lautete: Paranoia chronica. Tuberculosis pulmonum chronica cum phthisi praecipue lateris sinistri. Fungus articulationis talocruralis sinistri. Ulcera tuberculosa intestini. Atrophia universalis.

Die Section ergab folgende Verhältnisse: Es lag vor die Leiche eines 173 *cm* langen Individuums mit vollkommen männlichem Habitus, ziemlich kräftigem Knochenbaue und schwacher Musculatur. Das Fettgewebe war sehr spärlich, die allgemeine Decke erschien blass und zeigte nur am Rücken blassviolette Todtenflecken. Das dichte Haupthaar war dunkelbraun, ebenso der ziemlich reichlich entwickelte Schnurr-, Backen- und Kinnbart (vide Fig. 1). Die linke Pupille erschien etwas weiter, die rechte gewöhnlich weit. Hals und Brust waren von gewöhnlichen Dimensionen. Rechterseits schien ein deutlicher Drüsenkörper unter der Mamilla vorhanden zu sein: derselbe mass 1 *cm* in der Dicke und 4 *cm* im Flächendurchmesser. Die linke Mamilla zeigte keine Abweichungen von der männlichen Norm. Das

Digitized by Google
Original from UNIVERSITY OF CALIFORNIA
Generated on 2019-07-09 19:52 GMT / http://hdl.handle.net/2027/uc1.b3743166
Public Domain in the United States, Google-digitized / http://www.hathitrust.org/access_use#pd-us-google

Abdomen war eingezogen, die Bauchdecken mässig gespannt. An den äusseren Genitalien zeigten die Pubes crinosa und der Penis vollkommen normale männliche Verhältnisse, dagegen war der zwar gut gebildete Hodensack leer. Links bestand eine Scrotalhernie. Der rechte Fuss erschien maximal adducirt, plantarflectirt und in den Zehen gestreckt. Der linke Unterschenkel und Fuss waren geschwollen, letzterer etwas nach aussen rotirt. Ueber dem linken inneren Knöchel fand sich ein 1 cm^2 grosser Substanzverlust in der Haut, dessen Grund von Granulationsgewebe gebildet wurde. Von da aus gelangte man mit der Sonde in die Articulatio talocruralis.

Bei der Eröffnung des Schädels erwiesen sich die weichen Schädeldecken blass. Das Schädeldach hielt 52 *cm* im Horizontalumfange und war stellenweise bis 9 *mm* dick. Die Dura mater war gewöhnlich gespannt. Die weichen Hirnhäute zeigten stellenweise eine milchige Trübung und waren etwas stärker durchfeuchtet. Die Windungen des Gehirnes waren verschmälert, namentlich im Bereiche der Stirnlappen. In den gewöhnlich weiten Sinus war etwas seröse Flüssigkeit enthalten.

Bei der weiteren Section fand man das Zwerchfell rechts bis zur vierten, links bis zur fünften Rippe reichend. Die Schilddrüse war etwas vergrössert, ihre Lappen erschienen hühnereigross, und von lichtrother Farbe. Die Schleimhaut des Rachens und Kehlkopfes war blass, letzterer geräumig und von männlichem Habitus. Die rechte Lunge erschien an ihrer Spitze, die linke in ihrer Gänze mit der Brustwand verwachsen. Die rechte Lunge enthielt hauptsächlich in ihrem Oberlappen zahlreiche Tuberkelknötchen, während der Oberlappen der linken Lunge beinahe ganz aus käsigen Massen bestand, in denen sich bis nussgrosse Cavernen befanden. Die Unterlappen waren nur substanzarm. Das Herz zeigte normale Verhältnisse. Leber und Milz waren von gewöhnlicher Grösse. Die Nieren waren blass, die Kapsel derselben etwas schwerer abziehbar. Der Magen enthielt etwas schleimigen Inhalt, seine Schleimhaut zeigte keine Veränderung. Im Dünn- und Dickdarm fanden sich zahlreiche tuberculöse Geschwüre, von diesen waren zwei des untersten Ileums perforirt und hatten zu einer acuten, serös-eiterigen Peritonitis geführt mit circa einem Liter freier Flüssigkeit. Die Darmschlingen zeigten sich unter einander verklebt und mit fibrinösen Auflagerungen bedeckt. Die Harnblase war ziemlich stark ausgedehnt und enthielt einen klaren gelben Harn. Sie zeigte in Musculatur und Schleimhaut keine Abweichung von der Norm; die Ureteren mündeten an gewöhnlicher Stelle und waren gewöhnlich weit. Das Trigonum Lieutaudii war

Digitized by Google
Original from UNIVERSITY OF CALIFORNIA
Generated on 2019-07-09 19:53 GMT / http://hdl.handle.net/2027/uc1.b3743166
Public Domain in the United States, Google-digitized / http://www.hathitrust.org/access_use#pd-us-google

deutlich ausgeprägt, die Prostata und das Caput gallinaginis waren von gewöhnlicher Grösse. Die Harnröhre, die Corpora cavernosa penis und das Corpus cavernosum urethrae zeigten die gewöhnliche Ausbildung. Die *Cowper*'schen Drüsen konnten als zwei erbsengrosse, dicht aneinander liegende Drüsenkörper frei präparirt werden.

Hinter der Harnblase durch lockeres Bindegewebe mit derselben verbunden, erhob sich ein uterusähnliches Gebilde (vide Fig. 2), das vom oberen Rande der Prostata 10 *cm* weit nach aufwärts reichte und mit seinem, von einem Mesometrium überzogenen Fundus die Harnblase etwa um 1 *cm* überragte. Von diesem letzteren liefen zwei kurze Hörner nach rechts und links. Dieses Gebilde, das bei der weiteren Untersuchung sich in der That als Uterus herausstellte, bildete eine 1·5 *cm* breite und 0·5 *cm* dicke Muskelplatte, deren Hörner etwa 0·5 *cm* lang waren und nach aussen konisch endigten. Auf einem an der Grenze des oberen und mittleren Drittels angelegten Querschnitte sah man einen central gelegenen Rest eines Lumens als ein schwärzlich pigmentirtes Grübchen. An jedes der beiden Uterushörner schloss sich nach aussen eine Tube an. Die rechte Tube war 7·5 *cm* lang und mit deutlichen, wenn auch spärlichen Fimbrien an ihrem abdominalen Ende versehen. Die linke Tube war 11 *cm* lang, an ihrem abdominalen Ende aber waren keine Fimbrien wahrzunehmen. Diese Tube war mit ihrem Mittelstücke in die linksseitige indirecte Leistenhernie ausgebogen. In diese Hernie, welche einen hühnereigrossen, mit trüber seröser Flüssigkeit gefüllten Sack darstellte, liess sich auch das Ligamentum teres des linken Uterushornes verfolgen. Die Pforte dieser Hernie war gerade noch für die Spitze des kleinen Fingers passierbar. Auf der rechten Seite konnte man das Ligamentum teres des rechten Uterushornes ebenfalls in den Leistencanal verfolgen und verlor es sich in die hintere Wand eines auch hier vorfindlichen 6 *cm* langen, aber nur 1 *cm* weiten Bruchsackes. Hinter den beiden Tuben, der Hinterfläche des Mesometriums aufsitzend und von Peritoneum überzogen, lagen die beiden Geschlechtsdrüsen. Die rechte war 3·5 *cm* lang, 2 *cm* breit und 1 *cm* dick, die linke 4 *cm* lang, 3 *cm* breit und 2 *cm* dick. Auf dem Hauptschnitte zeigten diese wie Hoden aussehenden Gebilde deutlich die Structur von Hoden, insoferne die einzelnen Samencanälchen als dünne Fäden herausgezogen werden konnten. Ovarien waren keine zu finden. Hingegen konnte man beiderseits ein Vas deferens nachweisen, welches rechts und links knapp neben dem Uterus verlief und nach oben in das Zellgewebe des Mesometriums eingelagert erschien. Linkerseits

Digitized by Google
Original from UNIVERSITY OF CALIFORNIA
Generated on 2019-07-09 19:53 GMT / http://hdl.handle.net/2027/uc1.b3743166
Public Domain in the United States, Google-digitized / http://www.hathitrust.org/access_use#pd-us-google

war das oberste Viertel des Vas deferens eine Strecke von 4 *cm* weit in den Leistencanal hinein schleifenförmig ausgebogen und lagerte mit diesem ausgebogenen Theile auf der hinteren Wand des Herniensackes. Rechts erstreckte sich eine analoge schleifenförmige Ausbiegung des Vas deferens nur bis zum Halse des Herniensackes. Das oberste Viertel beider Vasa deferentia war stark geschlängelt und mit vielen kleinen Ausbuchtungen versehen. Die beiden Vasa deferentia traten durch das Zellgewebe des Mesometriums hindurch zu den auf der anderen Seite dieses gelegenen Tuben und zwar dort, wo man anfangs glaubte, dass sie im Zellgewebe verschwänden. Sie begleiteten von dort aus die Tuben bis zu den Hoden. Im untersten Viertel gingen die Vasa deferentia beiderseits in der Hinterfläche des Uterus angelagerte samenblasenartige Formationen über. Auf einem durch die Prostata gelegten Querschnitte erschienen drei Lumina, welche nach der Blase zu sondirbar waren und deren mittleres im Sinus pocularis mit einem mohnkorngrossen Lumen sich eröffnete, während die beiden seitlichen in getrennten punktförmigen Oeffnungen zu beiden Seiten des Sinus pocularis am Caput gallinaginis ausmündeten. Eine nach oben zu eingeführte Sonde gelangte von der mittleren Lücke in das auf Querschnitten getroffene, hoch hinauf zu verfolgende Uteruslumen. Durch die seitlichen Oeffnungen gelangte man mit der Sonde in die Samenblasen, respective Vasa deferentia.

Nach Maceration des Skelettes zeigten Schädel und Becken keine Abweichung vom männlichen Typus.

Der mikroskopischen Untersuchung wurden unterzogen die beiden Hoden, und zwar in dünnen Lamellen, welche von der freien Oberfläche her gegen den Hilus zu keilförmig ausgeschnitten wurden, Querschnitte von den Tuben, mehrere quer ausgeschnittene Scheiben des Uterus mit den anliegenden Vasa deferentia und zwar 7, 3·5 und 2·5 *cm* vom oberen Rande der Prostata entfernt, weiters ein Querschnitt, welcher durch die Mitte der Prostata ging, ein Stück der rechten Samenblase, eine *Cowper*'sche Drüse und die rechte Mamma.

Am rechten Hoden (vide Fig. 3) fand sich eine Tunica albuginea von gewöhnlicher Dicke. Die Samencanälchen besassen eine sehr dicke Wand, welche aus einer inneren, homogenen, leicht längs gefalteten, bis 17 μ dicken Lage und aus einer äusseren, circa 44·2 μ dicken, aus spindeligen Zellen zusammengesetzten Lage bestand. Das Epithel im Innern der Samencanälchen war gegenüber dem normaler Samencanälchen eines erwachsenen Mannes spärlich. Seine Zellen waren zusammengebacken, und die Kerne hatten eine rundliche Gestalt; von einem Lumen war nichts zu sehen. Das Zwischengewebe

Digitized by Google
Original from UNIVERSITY OF CALIFORNIA
Generated on 2019-07-09 19:53 GMT / http://hdl.handle.net/2027/uc1.b3743166
Public Domain in the United States, Google-digitized / http://www.hathitrust.org/access_use#pd-us-google

bestand aus lockerem Bindegewebe und enthielt theils zerstreut, theils zu Häufchen aggregirte, polyëdrische, vielfach epitheloide, braun pigmentirte Zellen, die sogenannten Zwischenzellen. Das Ganze war das Bild einer hochgradigen Hypoplasia testis. Dieselben Verhältnisse, nur etwas weniger hochgradig, zeigte der linke Hoden.

Die rechte Tube wurde etwa 1·5 *cm* uteruswärts vom Hoden geschnitten. Auf dem Querschnitte war einerseits die Tube, andererseits ein Stück Nebenhoden zu sehen. Die Tube zeigte die gewöhnliche Faltung der Mucosa. Ihr Epithel war nur mehr durch einzelne Cylinderzellen, die abgelöst zwischen den Falten lagen, dargestellt. Die Musculatur der Tube zeigte die gewöhnliche Beschaffenheit und Anordnung, nämlich eine vorwiegend circuläre. Am Nebenhodenkopfe nahm man wahr die Durchschnitte von Canälen der Coni vasculosi und zeigten diese eine gewöhnliche Beschaffenheit. Das hohe Cylinderepithel war stellenweise noch in situ, die Membrana propria sehr zart. Die Tunica muscularis zeigte circulär angeordnete Fasern. Die Verhältnisse entsprachen vollkommen einer normalen Tube und einem normalen Nebenhodenkopfe.

Die linke Tube wurde circa 3 *cm* vom Hoden entfernt geschnitten. Auch hier fand sich einerseits Tube, andererseits Kopf des Nebenhodens. Die Details waren ganz dieselben wie rechts. Also auch hier normale histologische Verhältnisse.

Was den 7 *cm* oberhalb der Prostata durch Uterus und Vasa deferentia gelegten Querschnitt anbelangt, so fand sich im Centrum desselben ein Uteruslumen, i. e. eine grosse Zahl theils kreisförmiger, theils elliptischer, theils spaltförmiger und unregelmässig gestalteter kleinerer Lumina. Das Epithel der weiteren Lumina war ein cubisches, hie und da mit deutlichem Flimmern. In den spaltförmigen Lumina war das Epithel nur in klumpigen Resten erhalten. Die Mucosa uteri war sehr spärlich, reich an spindeligen Kernen. Rechts und links sah man je ein Lumen eines Vas deferens. Diese Lumina waren ganz unregelmässig gestaltet und mit zahlreichen Ausbuchtungen versehen. Ihr Epithel war ein cubisches. Die Mucosa der Vasa deferentia stellte ein lockeres Bindegewebe dar, die Muscularis war hingegen sehr dick, circa 68 μ im Querschnitte messend. Die Muscularis erschien gegen die Musculatur des Uterus ziemlich gut abgegrenzt, letztere bestand aus in verschiedenen Richtungen verlaufenden Bündeln von glatten Muskelfasern.

Der 3·5 *cm* oberhalb des oberen Randes der Prostata angelegte Querschnitt zeigte ebenfalls drei Lumina, von denen das mittlere, das Uteruslumen, als Querspalte erschien. Sein Epithel war ein ein-

Digitized by Google
Original from UNIVERSITY OF CALIFORNIA
Generated on 2019-07-09 19:53 GMT / http://hdl.handle.net/2027/uc1.b3743166
Public Domain in the United States, Google-digitized / http://www.hathitrust.org/access_use#pd-us-google

schichtiges Cylinderepithel, welches stellenweise auf längere Strecken in continuo erhalten war. Im Lumen des Uterus fand man Zelldetritus und Leukocyten, hie und da konnte man eine kurze Uterindrüse mit deutlichem Cylinderepithel erkennen. Die Schleimhaut des Uterus erschien dünn. Die Ampulle der Vasa deferentia war ganz unregelmässig gestaltet und mit cubischem Epithel ausgekleidet. Ihre Mucosa war ebenfalls sehr dünn. Eine Grenze zwischen dem Uterus und den Vasa deferentia war für das freie Auge nicht wahrzunehmen, auch im mikroskopischen Bilde war dieselbe nicht scharf ausgeprägt. Die bindegewebig-musculäre Wand des Uterus und der Vasa deferentia floss vielmehr zusammen.

Der nächste Querschnitt, 2·5 *cm* ober dem oberen Rande der Prostata, liess wiederum drei Lumina erkennen, doch trug das centrale, unregelmässig gestaltete, 1·9 : 2·8 *mm* grosse Lumen nicht mehr Cylinderepithel, sondern war mit einem mehrfach geschichteten Pflasterepithel ausgekleidet und musste daher bereits als Vagina angesprochen werden. Drüsenartige Gebilde in der Wand waren hier nicht mehr zu finden. In den Recessus der Ampullenquerschnitte der Vasa deferentia fand man cubisches Epithel. Rechts von der Vagina war bereits etwas Prostatagewebe mit concentrisch geschichteten Körperchen zu sehen.

Auf dem Querschnitte durch die Mitte der Prostata trat central das 0·96 *mm* im Durchschnitt messende Lumen der Vagina mit einem vielschichtigen Plattenepithel und deutlich entwickelten Papillen hervor. Rechts und links davon zeigten sich knapp daneben die beiden Ductus ejaculatorii. Darin konnte man cubisches Epithel mit vielen braunen Pigmentkörnern in den Zellen erkennen. Sonst fand sich auf dem Querschnitte nur normales Prostatagewebe mit reichlichen, concentrisch geschichteten Körperchen.

Aus der Nähe des 3·5 *cm* über der Prostata gelegenen Querschnittes des Uterus wurde ein Stück der rechten Samenblase untersucht. Mikroskopisch bestand die Wand derselben aus einer mächtigen Lage glatter Musculatur, deren Züge in verschiedenen Richtungen verliefen. Die glatten Muskelfasern enthielten häufig in sich feinkörniges, blassbraunes Pigment. Die sehr dünne Schleimhaut war zellenreich und sehr stark gefaltet, sie trug ein einschichtiges, cubisches Epithel. Zweifellose Drüsen waren nicht zu beobachten, wenn auch manchmal sehr tiefe Einbuchtungen wie Drüsen aussahen; im Lumen befanden sich reichliche, verschieden gestaltete, meist im Zerfall begriffene und sehr häufig braunes körniges Pigment in sich enthaltende Zellen, weiters freies braunes körniges Pigment

Digitized by Google Original from UNIVERSITY OF CALIFORNIA
Generated on 2019-07-09 19:53 GMT / http://hdl.handle.net/2027/uc1.b3743166
Public Domain in the United States, Google-digitized / http://www.hathitrust.org/access_use#pd-us-google

und reichliche Klumpen und Schollen einer homogenen colloiden Masse.

Samenfäden konnten weder in dem beim Einschneiden der Samenblasen herausquellenden Schleim, noch in den Schnitten gefunden werden.

Die *Cowper*'sche Drüse erschien auf dem Querschnitte normal. Ihre Acini hatten ein deutliches Lumen. Die Epithelzellen dieser Acini waren stark schleimhaltig. In den Ausführungsgängen befand sich ein geschichtetes cubisches Epithel und enthielten dieselben ebenfalls reichlichen Schleim. Also das Bild einer in starker Secretion begriffenen Drüse.

In der radiär geschnittenen rechten Mamma überwog das Bindegewebe über die Drüsensubstanz beträchtlich und letztere hatte ziemlich rudimentäre Acini; sie entsprach also beiläufig der einer mannbaren Virgo.

Wenn man nun den ganzen Befund zusammenfasst, ergibt sich, dass es sich hier um ein Individuum mit einem vollständigen männlichen Genitalapparate handelte; es waren zwei Hoden zugegen, wenn auch in der Bauchhöhle gelagert und in hypoplastischem Zustande. Der Penis und der Hodensack waren normal ausgebildet; Nebenhoden und Vasa deferentia zeigten normalen Bau. Weiters waren vorhanden Samenblasen, eine normale Prostata und *Cowper*'sche Drüsen. Ausserdem fanden sich aber auch die aus den *Müller*'schen Gängen hervorgehenden weiblichen Geschlechtsgänge, nämlich die Vagina, der Uterus und die Tuben, die sämmlich eine normale Wandstructur erkennen liessen. Eine weitere Anlehnung an die weiblichen Verhältnisse bildete noch die rechtsseitige Gynäkomastie. Der Habitus externus war sonst ein vollkommen männlicher. Sehr wichtig waren die seinerzeitigen Angaben des Verstorbenen, dass er nie eine Erection gehabt habe.

Es handelte sich also hier um einen Fall von Hermaphroditismus mit männlichen Geschlechtsdrüsen, annähernd normal entwickelten inneren und äusseren männlichen Genitalien und daneben Persistenz der *Müller*'schen Gänge in weitgehendem Masse, also einen hoch ausgebildeten Hermaphroditismus spurius masculinus internus.[1])

Was die Entstehung dieser Missbildung betrifft, so liegen darüber nur Hypothesen vor.

---

[1]) Die Präparate des Falles sind unter Nr. 5232 *a—d* im Museum des Institutes aufgestellt.

Digitized by Google
Original from UNIVERSITY OF CALIFORNIA
Generated on 2019-07-09 19:53 GMT / http://hdl.handle.net/2027/uc1.b3743166
Public Domain in the United States, Google-digitized / http://www.hathitrust.org/access_use#pd-us-google

Klebs spricht sich in seinem Lehrbuche dahin aus, dass hiebei sowohl eine quantitative als auch eine qualitative Entwicklungsanomalie vorliege. Und zwar nimmt er an, dass es sich bei den Anomalien im Bereiche der Geschlechtsdrüsen und inneren Geschlechtsgänge um einen primären Bildungsfehler, nicht aber um eine Hemmungsbildung, bedingt durch irgend welche Störungen im fötalen Leben, handle. Er verweist dabei auf den von *Geoffroy St. Hilaire* ausgesprochenen Satz von der Unabhängigkeit der Entwicklung der einzelnen Geschlechtstheile von einander, sowie dass die Keimdrüsen die typische Entwicklung der Geschlechtswege nicht bestimmen; es hängt vielmehr diese Entwicklung nach *Klebs* von der der ganzen Keimanlage mitgetheilten Bewegung ab.

Stroebe führt die geringere Ausbildung der männlichen Geschlechtsorgane in seinem Falle auf eine Hemmung in der Entwicklung zurück, bedingt durch den Druck der persistirenden *Müller*'schen Gänge auf die von denselben durchkreuzten Nebenhodencanälchen. Ob dies in seinem Falle oder auch in anderen Fällen wirklich die Ursache für die Entwicklungsanomalie abgegeben habe, wage ich nicht zu entscheiden. In meinem Falle habe ich keine Anhaltspunkte für die Entstehung dieser Missbildung gefunden und es gehört meiner Meinung nach bis auf weiteres die Aetiologie derselben zu den unbeantworteten Fragen.

Zum Schlusse erlaube ich mir noch meinem Chef, Herrn Prof. Hofrath *Chiari*, für seine Unterstützung, die er mir bei dieser Arbeit erwies, bestens zu danken.

Erklärung der Tafel X.

Figur 1. Kopf des Hermaphroditen.

Figur 2. Das Genitale von rückwärts. 1. Bulbus urethrae, 2. *Cowper*'sche Drüsen, 3. Prostata, 4. Vagina, 5. Samenblasen, 6. Uterus, 7. Vasa deferentia, 8. Harnblase, 9. Ureteren, 10. Tuben, 11. Hoden, 12. Linksseitiger Herniensack, 13. Rechtsseitiger Herniensack.

Figur 3. Rechter Hoden in 90maliger Vergrösserung. Zeiss Obj. AA, Oc. 4.

Digitized by Google
Original from UNIVERSITY OF CALIFORNIA
Generated on 2019-07-09 19:53 GMT / http://hdl.handle.net/2027/uc1.b3743166
Public Domain in the United States, Google-digitized / http://www.hathitrust.org/access_use#pd-us-google

(Aus Prof. Chiari's pathologisch-anatomischem Institute an der deutschen Universität in Prag.)

Ueber Colpitis nodularis sive follicularis.

Von

Dr. D. Schirschoff,

kaiserlich russischem Stabsarzte und Assistenten an der geburtshilflich-gynäkologischen Klinik der kaiserlichen militärmedicinischen Akademie in St. Petersburg.

(Hiezu Tafel XI.)

Unter dem Namen Colpitis nodularis sive follicularis verstehe ich eine besondere Erkrankungsform der Scheide, die fast ausschliesslich dem mittleren und höheren Alter, gleichwie aber auch der Periode der Schwangerschaft eigenthümlich ist und makroskopisch sich dadurch charakterisirt, dass in der Scheide vorzugsweise auf der hinteren Wand und besonders im hinteren Scheidengewölbe eigenartige dunkle, graue Flecken oder Anschwellungen (Noduli, Knötchen) auftreten, die der Scheidenschleimhaut ein getigertes Aussehen geben. Mikroskopisch erweisen sich diese Herde als Lymphocytenanhäufungen, die sich zu folliculären Gebilden formiren und ihrer Structur nach den Lymphknötchen (Noduli lymphatici) des Dünndarmes ähnlich sind. Bestimmte Abweichungen von diesem anatomischen Typus sowie die Fähigkeit, charakteristische Modificationen und Ausgangsstadien zu bilden, gehören, wie gezeigt werden wird, auch noch in den Rahmen dieses Processes.

Diese Definition entspricht in den Grundzügen der Ansicht *Breisky's*[1]) über das Wesen dieser Vaginalaffection, nach dessen Meinung dieselbe auf Grund der ihr eigenthümlichen Besonderheiten von den übrigen pathologischen Processen der Scheide unter dem Namen der Colpitis follicularis abgetrennt werden muss.

Die erwähnten grauen Flecken, die das makroskopische Bild dieses Processes bedingen, sind schon zu wiederholtemmal von verschiedenen Beobachtern früherer wie auch neuester Zeit beschrieben

[1]) *Breisky*, Die Krankheiten der Vagina. Deutsche Chirurgie. 1886, 60. Lfg.

Digitized by Google

Original from UNIVERSITY OF CALIFORNIA

Generated on 2019-07-09 19:53 GMT / http://hdl.handle.net/2027/uc1.b3743166
Public Domain in the United States, Google-digitized / http://www.hathitrust.org/access_use#pd-us-google

worden, allein die Ansichten der einzelnen Autoren über das Wesen der Veränderung sind derartig verschieden, dass sie vielfach unter einander absolut nichts gemein haben. In Folge dessen wurden auch sehr verschiedene Namen dafür gebraucht, so Colpitis follicularis, granularis, miliaris etc., je nachdem wie die einzelnen Autoren das Wesen der Erkrankung auffassten.

Der erste, der die Flecken auf der Schleimhaut der Scheide beschrieb, war *Haller*[1]), dem auch einige Details in der Structur derselben nicht entgangen sind. *Mandt*[2]) nannte sie dann »Haller'sche Flecken«, *Deville*[3]) beschrieb denselben Process unter dem Namen »Vaginité granuleuse« und hielt die grauen Flecken für Producte besonderer pathologischer Processe, die mit den den Papillen der Scheidenschleimhaut eigenthümlichen Veränderungen nichts zu thun haben. Im Gegensatze zu *Deville* sind *Rokitansky, Bois de Loury, Costilhes, Kiwisch* und *Ruge*[4]) der Ansicht, dass der Bildung der grauen Flecken ein pathologischer Process zu Grunde liegt, der sich gerade in dem Gewebe der Papillen der Scheidenschleimhaut abspielt. *Birch-Hirschfeld*[5]) und *Winckel*[6]) halten die grauen Flecken für Producte der Hyperplasie der in der normalen Schleimhaut der Scheide präexistirenden adenoiden Substanz. Die Ursache der Hyperplasie liegt nach der Meinung dieser Autoren in einer formativen Reizung der adenoiden Substanz durch einen Katarrh der Schleimhaut. Aus diesem Grunde wählte *Winckel* für diesen pathologischen Process, als seinem Wesen am meisten entsprechend, den Namen Colpitis follicularis. *Ruge*[7]) und *Eppinger*[8]) fassen die grauen Flecken als Producte circumscripter, haupsächlich subepithelialer, herdförmiger entzündlicher Processe auf. *Ruge* nennt die von ihm beschriebene, hieher gehörige

---

[1]) *Haller*, Elementa phys. corp. hum. T. VII, Lib. XXVIII, Sect. II, 1757 bis 1760. Cit. bei *Mandt*, Zur Anatomie der weiblichen Scheide. Zeitschrift für rationelle Medicin. Bd. VII, Heft 1, S. 1849. *Haller* sagt: »In der Vagina findet man vorzüglich häufig runde bläuliche Flecken, deren Ursache ungewiss ist, namentlich in jenem Theile, der glatt ist und dem Uterus zunächst liegt. Ich sah solche, die wie Vertiefungen aussahen ....«

[2]) *Mandt*, l. c.

[3]) *Deville*, Arch. gén. de Medecine. 1844. Cit. bei *Breisky*.

[4]) *Rokitansky*, *Bois de Loury*, *Castilhes*, *Kiwisch* und *Ruge* cit. bei *Breisky*.

[5]) *Birch-Hirschfeld*, Pathologische Anatomie. 1877. S. 1160.

[6]) *Winckel*, Die Pathologie der weiblichen Sexualorgane in Lichtabbildungen. Leipzig 1878, 1. Lfg. Cit. bei *Ruge*.

[7]) *Ruge*, Ueber die Anatomie der Scheidenentzündung. Zeitschrift für Geburtshilfe und Gynäkologie. 1879, Bd. IV.

[8]) *Eppinger*, Colpitis miliaris et colpitis vesiculosa (herpetiformis). Zeitschrift für Heilkunde. 1882, Bd. III.

Digitized by Google
Original from UNIVERSITY OF CALIFORNIA
Generated on 2019-07-09 19:53 GMT / http://hdl.handle.net/2027/uc1.b3743166
Public Domain in the United States, Google-digitized / http://www.hathitrust.org/access_use#pd-us-google

Colpitis — Colpitis vetularum, *Eppinger* — Colpitis miliaris et Colpitis vesiculosa (herpetiformis). *Thomas*[1]) und *Heitzmann*[2]) führen die Bildung der grauen Flecken auf Veränderungen, die in Schleimdrüsen der Scheide stattfinden, zurück. Der erstere Autor hält sie für Producte von Drüsenhypertrophien, der zweite für Producte circumscripter Infiltrationen mit Lymphocyten nach Verödung der Drüsen durch Vereiterung. Nach der Meinung *Chiari's*[3]) und *Breisky's*[4]) sind die grauen Flecken nichts Anderes wie neugebildete Follikel (Noduli lymphatici), die in den oberen Schichten der Scheidenschleimhaut liegen, und deren Bildung ein vorher bestehender chronischer Katarrh der Scheide als Ursache dient.

Nach der Publication *Breisky's* wird die Bezeichnung Colpitis follicularis sowohl in der Specialliteratur der Vagina wie in den Lehrbüchern der Gynäkologie der neuesten Zeit kaum mehr angetroffen.

Neumann[5]) bestreitet auf Grund seiner Untersuchungen überhaupt die Möglichkeit des Auftretens folliculärer Bildungen in der Scheidenschleimhaut und hält die bei diesem Processe gefundenen Herde für Producte einer entzündlichen Infiltration. *v. Winckel*[6]) erwähnt in neuerer Zeit den Process der Bildung grauer Flecken im Sinne *Ruge's* und *Eppinger's*, hält aber die von den genannten Autoren beschriebenen Formen nicht für identisch, sondern nur für einander nahe stehend. *Veit*[7]) und *Schroeder-Hofmeier*[8]) theilen in Betreff des Ursprunges der grauen Flecken in der Vagina ausschliesslich die Ansicht *Ruge's* und halten die Flecken auch für Producte circumscripter entzündlicher Infiltrationen.

Trotz der negativen Resultate der Bemühungen *Neumann's*, auch in der normalen Scheidenschleimhaut Lymphknötchen (Noduli lymphatici) nachzuweisen, und trotz der Bestreitung von seiner Seite, dass überhaupt die Möglichkeit vorhanden wäre, dass sich derartige

---

[1]) *Thomas* cit. bei *Ruge*.

[2]) *Heitzmann*, Spiegelbilder der gesunden und kranken Vaginalportion und Vagina. Wien, 1883, Taf. XIII, Fig. 2. Cit. bei *Breisky*.

[3]) *Chiari*, Ueber die Gascysten der menschlichen Scheide. Zeitschrift für Heilkunde. 1885, Bd. VI.

[4]) *Breisky*, l. c.

[5]) *Neumann*, Ueber die klinischen und histologischen Veränderungen der erkrankten Vaginalschleimhaut. Mit Taf. VII bis XVI. Archiv für Dermatologie und Syphilis. 1889.

[6]) *Winckel*, Lehrbuch der Frauenkrankheiten. 1890.

[7]) *Veit*, Handbuch der Gynäkologie. Erkrankungen der Vagina. 1897.

[8]) *Schroeder-Hofmeier*, Handbuch der Krankheiten der weiblichen Geschlechtsorgane. 1898. 12. Aufl.

Digitized by Google
Original from UNIVERSITY OF CALIFORNIA
Generated on 2019-07-09 19:53 GMT / http://hdl.handle.net/2027/uc1.b3743166
Public Domain in the United States, Google-digitized / http://www.hathitrust.org/access_use#pd-us-google

Gebilde vielleicht in einer pathologisch veränderten Schleimhaut der Scheide entwickeln, kann doch meiner Meinung nach die Selbstständigkeit der Colpitis nodularis sive follicularis als eines besonderen anatomischen Typus der Erkrankung der Vaginalschleimhaut nicht in Abrede gestellt werden. Der Grund hierfür liegt einerseits in den charakteristischen anatomischen Besonderheiten, die dieser Process in der Vagina aufweist, und andererseits darin, dass analoge Beobachtungen verschiedener Forscher über das Vorkommen gleichartiger Herde in der Schleimhaut des Harnapparates und der Conjunctiva die betreffenden Autoren mit Recht veranlassten, die bei diesen Processen in den genannten Organen gebildeten Lymphknötchen mit den gleichen Gebilden der Dünndarmschleimhaut als identisch zu erklären. *(Desruelles, Cruveilhier, Rokitansky, Thiry, Desormaux, Cullerier, Tarnowsky, Orth, Saemisch, Grünfeld, Winckel, Civiales, Gschirhackl, Auspitz, Hamburger* und *Chiari.*[1])

In Anbetracht eines solchen Widerspruches in den Ansichten der Autoren hinsichtlich der Colpitis follicularis acceptirte ich mit Freuden den Vorschlag Herrn Prof. *Chiari's*, die Colpitis follicularis vom anatomischen Standpunkte einem genaueren Studium zu unterziehen. Ich verfolgte dabei das Ziel, die anatomische Structur, die Genese und das weitere Schicksal der für den Process in der Vagina charakteristischen grauen Flecken klarzustellen.

Dank dem reichen pathologisch-anatomischen Material, das mir zur Verfügung stand, war mir auch die Möglichkeit gegeben, die statistische Seite der Frage zu berücksichtigen. Bei der Sammlung des Materials zur Untersuchung gieng ich nach folgender Methode vor: Bei allen Sectionen weiblicher Leichen aller Lebensalter, mit Ausnahme derjenigen todtgeborener und unausgetragener Kinder, wurde die Vagina genau besichtigt und wurden alle diejenigen Vaginen, auf denen man mit unbewaffnetem Auge das Vorhandensein grauer Flecken constatiren konnte, der mikroskopischen Untersuchung unterworfen. Nebstbei wurden auch zahlreiche andere Vaginen zur Controle mikroskopisch untersucht. Aus jeder Vagina wurden an zwei oder drei Stellen Stückchen der Wand von der Grösse eines Quadratcentimeters, die die erwähnten grauen Flecken enthielten, herausgeschnitten, im Laufe zweier Tage in einer Mischung von 90 Theilen *Müller*'scher Flüssigkeit und 10 Theilen Formalin fixirt, danach 24 Stunden in fliessendem Wasser ausgewaschen und dann in toto

[1]) *Chiari*, Ueber das Vorkommen lymphatischen Gewebes in der Schleimhaut des harnleitenden Apparates des Menschen. Wiener medicinische Jahrbücher. 1881. (Hier die sämmtlichen anderen Autoren citirt.)

Digitized by Google
Original from UNIVERSITY OF CALIFORNIA
Generated on 2019-07-09 19:53 GMT / http://hdl.handle.net/2027/uc1.b3743166
Public Domain in the United States, Google-digitized / http://www.hathitrust.org/access_use#pd-us-google

in *Csokor*'scher Alaun-Cochenille-Lösung gefärbt. Die weitere Bearbeitung der Präparate, das Einbetten in Celloidin, die Anlegung von Schnitten u. s. w. fand nach der *Bumpus*'schen Methode statt, die neuerlich von *Brüchanow*[1]) ausführlich beschrieben ist. Jedes Stückchen wurde nach der eben genannten Methode in lückenlose Schnittserien zerlegt, wodurch bei der dann folgenden mikroskopischen Untersuchung die Möglichkeit gegeben war, den Bau jedes einzelnen pathologischen Herdes in seiner Gesammtheit kennen zu lernen, die körperliche Form eines solchen immer hinterher zu reconstruiren, wie auch seine Beziehungen zu dem umliegenden Gewebe klarzulegen. Nur durch die Untersuchung mit der Schnittserienmethode war ich im Stande, die allmälige Entwicklung und Formirung der Follikel zu verfolgen und die Beziehungen der folliculären Colpitis zu anderen Vorkommnissen in der Vagina festzustellen.

Um einen besseren Ueberblick über das ganze Untersuchungsmaterial zu bieten, legte ich die drei folgenden Tabellen an.

Die erste Tabelle umfasst alle Fälle, in denen schon makroskopisch das Vorhandensein grauer Flecken auf der Schleimhaut der Vagina nachgewiesen werden konnte in chronologischer Reihenfolge.

Die zweite Tabelle bringt diejenigen Fälle, in denen die Anwesenheit lymphatischer Knötchen in der Scheidenschleimhaut nur mit Hilfe des Mikroskopes zu constatiren war.

Die dritte Tabelle endlich enthält die sämmtlichen Fälle makroskopischer Colpitis follicularis statistisch zusammengestellt mit Angabe der Häufigkeit dieser Colpitis, nach dem Lebensalter, respective nach den Altersdecennien. Die statistische Häufigkeit der nur mikroskopisch zu erkennenden Einlagerung lymphatischer Follikel konnte ich nicht genau feststellen, da ich begreiflicherweise nicht im Stande war, alle mir während meines Aufenthaltes im Institute des Herrn Prof. *Chiari* zu Gesichte gekommenen 335 Vaginen mikroskopisch durchzuarbeiten. Immerhin möchte ich aber doch mich dahin äussern, dass die Zahl dieser Fälle im Vergleiche zu den Fällen mit makroskopischer Colpitis follicularis eine sehr geringe sein dürfte, da ich trotz der mikroskopischen Untersuchung zahlreicher Vaginen ohne makroskopische Colpitis follicularis, wie die zweite Tabelle zeigt, nur in vier Fällen solcher Vaginen mikroskopisch die Einlagerung lymphatischer Follikel fand.

---

[1]) *Brüchanow*, Ueber die *Bumpus*'sche Schnittserienmethode. Prager medicinische Wochenschrift. Nr. 1, 1899.

Digitized by Google
Original from UNIVERSITY OF CALIFORNIA
Generated on 2019-07-09 19:53 GMT / http://hdl.handle.net/2027/uc1.b3743166
Public Domain in the United States, Google-digitized / http://www.hathitrust.org/access_use#pd-us-google

Generated on 2019-07-09 19:53 GMT / http://hdl.handle.net/2027/uc1.b3743166
Public Domain in the United States, Google-digitized / http://www.hathitrust.org/access_use#pd-us-google

Nr. I. Tabelle von Fällen mit makroskopischer Colpitis follicularis.

Nr. und Datum	Alter	Pathologisch-anatomische Diagnose	Makroskopische Beschaffenheit der Vagina	Mikroskopischer Befund der Vagina
1 17. März 1899	70 Jahre	Bronchitis catarrhalis. Pneumonia lobularis lobi inferioris utriusque. Emphysema pulmonum. Hypertrophia excentrica cordis ventriculi dextri. Degeneratio adiposa myocardii. Hyperaemia mechanica et hydrops universalis. Morbus Brigthii chronicus cum atrophia granulari renum gradus levioris. Adenomata glandulae thyreoideae partim calcificata.	Die Scheide dilatirt, die Falten verstrichen. Die Schleimhaut durch Stauung hyperämisch. Im hinteren Scheidengewölbe befinden sich graue Flecken bis zu Stecknadelkopfgrösse. Der Uterus senil involvirt. In beiden Ovarien einzelne bis erbsengrosse seröse Cysten.	Das Epithel und die Papillen atrophisch. Die Blutgefässe erweitert. Um die Gefässe herum eine unbedeutende Infiltration mit Leukocyten. In der subepithelialen Schichte deutlich ausgeprägte Lymphknötchen. Im Centrum dieser Knötchen Lymphsinusse. In den letzteren stellenweise eine homogene Masse und Fibringerinnsel.
2 21. März 1899	82 Jahre	Pneumonia crouposa lobi superioris sinistri. Morbus Brigthii chronicus. Concretio totalis cordis cum pericardio. Endarteritis chronica deformans. Hypertrophia cordis. Cicatrices haemorrhagicae cerebri. Adenoma glandulae suprarenalis sinistrae.	Die Scheide weit, die Falten verstrichen. Die Schleimhaut durch Stauung hyperämisch. Auf der hinteren Wand der Scheide in der oberen Hälfte derselben und hauptsächlich im hinteren Scheidengewölbe graue Flecken bis zu Linsengrösse. Der Uterus und die Adnexe atrophisch.	Das Epithel und die Papillen atrophisch. Die Gefässe erweitert. In der subepithelialen Schichte Leukocyteninfiltration, die sich bis in die Epithelschichte hinein erstreckt. Deutlich ausgeprägte Lymphknötchen in den oberen Schichten der Schleimhaut. Das Epithel über den Knötchen verdünnt, fehlt häufig auch ganz. In den Knötchen kleine Lymphsinusse, die eine homogene Masse enthalten.

Digitized by Google
Original from UNIVERSITY OF CALIFORNIA

3 28. März 1899	84 Jahre	Bronchitis suppurativa. Pneumonia crouposa dextra. Morbus Brigthii chronicus. Hypertrophia cordis ventriculi sinistri. Tuberculosis obsoleta apicis pulmonis sinistri. Prolapsus vaginae parietis posterioris cum colpitide necrotisante ad introitum vaginae. Hernia inguinalis bilateralis libera.	Die Scheide weit, die Falten verstrichen. Die Schleimhaut blass. Im hinteren Scheidengewölbe finden sich graue Flecken bis zu Hanfkorngrösse. Der Uterus und die Adnexe atrophisch.	Das Epithel dick, die Papillen gross. Die Blutgefässe erweitert. Ueberall Lymphknötchen in Bildung begriffen.
4 29. März 1899	59 Jahre	Pleuritis fibrinosa purulenta dextra. Tuberculosis chronica pulmonum cum phthisi. Tuberculosis chronica glandularum lymphaticarum peri bronchialium. Metritis chronica.	Die Scheide weit, die Falten verstrichen. Die Schleimhaut hyperämisch. Im hinteren Scheidengewölbe finden sich graue Flecken bis zu Stecknadelkopfgrösse, stellenweise mit blassen Punkten im Centrum. Der Uterus vergrössert, derb, die Adnexe atrophirt.	Das Epithel und die Papillen atrophirt. Die Gefässe erweitert. Um dieselben herum begrenzte Leukocyteninfiltration. Theils schlecht, theils gut abgegrenzte Lymphknötchen, über denen das Epithel in Gestalt von Bläschen, die mit Lymphe gefüllt sind, abgehoben ist. Stellenweise Epitheldefecte. Im Centrum der Knötchen Lymphsinusse, die eine homogene Masse enthalten. In der subepithelialen Schichte diffuse Lymphocyteninfiltration.
5 30. März 1899	51 Jahre	Carcinoma vesicae felleae cholelithiasi affectae progrediens in hepar. Carcinoma secundarium hepatis, glandularum lymphaticarum retroperitonealium, peritonei et pleurae dextrae. Hemorrhagiae multiplices. Icterus universalis.	Die Scheide weit, die Falten verstrichen. Die Schleimhaut blass. Auf der hinteren Wand und besonders im hinteren Scheidengewölbe bis hanfkorngrosse graue Flecken. Zwischen diesen und im Centrum einiger von ihnen kleine weisse Bläschen. Uterus und Adnexe atrophisch.	Das Epithel dick. Die Papillen gross. Die Blutgefässe erweitert. Die Umgebung der letzteren mit Leukocyten infiltrirt. In den oberen Schichten der Schleimhaut Lymphknötchen, über denen das Epithel theils verdünnt, theils in Form von Bläschen emporgehoben ist; stellenweise Epitheldefecte. In den centralen Theilen der Lymphknötchen Lymphräume, die Lymphocyten und Endothelzellen enthalten. Stellenweise erscheinen beginnende Riesenzellenformationen. In der subepithelialen Schichte diffuse Lymphocyteninfiltration.

Generated on 2019-07-09 19:53 GMT / http://hdl.handle.net/2027/uc1.b3743166
Public Domain in the United States, Google-digitized / http://www.hathitrust.org/access_use#pd-us-google
Digitized by Google
Original from UNIVERSITY OF CALIFORNIA

Generated on 2019-07-09 19:53 GMT / http://hdl.handle.net/2027/uc1.b3743166
Public Domain in the United States, Google-digitized / http://www.hathitrust.org/access_use#pd-us-google

Nr. und Datum	Alter	Pathologisch-anatomische Diagnose	Makroskopische Beschaffenheit der Vagina	Mikroskopischer Befund der Vagina
6 31. März 1899	54 Jahre	Atrophia cerebri (Dementia paralytica). Endarteritis chronica deformans cum dilatatione aortae. Morbus Brightii chronicus. Hypertrophia cordis ventriculi sinistri gradus levioris. Adenoma renis sinistri. Hydrops universalis.	Die Scheide weit, die Falten verhältnissmässig gut erhalten. Die Schleimhaut durch Stauung hyperämisch. Auf der hinteren Wand und besonders im hinteren Scheidengewölbe befinden sich bis stecknadelkopfgrosse graue Flecken. Uterus und Adnexe atrophisch.	Das Epithel und die Papillen atrophisch. Die Blutgefässe bedeutend erweitert. In der subepithelialen Schichte spärliche Leukocyteninfiltration. Deutlich ausgeprägte lymphocytäre Infiltration der subepithelialen Schichte. Stellenweise formiren sich Lymphknötchen; in Centren der letzteren mit Lymphocyten gefüllte Sinusse.
7 1. April 1899	55 Jahre	Pneumonia crouposa bilateralis. Marasmus unviversalis. Cystadenoma ovarii dextri. Myomata uteri.	Die Scheide weit, die Falten verstrichen. Die Schleimhaut hyperämisch. Im hinteren Scheidengewölbe und auf der Portio vaginalis uteri bis hanfkorngrosse graue Flecken, einige mit weisslichem Centrum. Der Uterus enthält zwei walnussgrosse kugelige Myome. Das rechte Ovarium cystisch degenerirt, bis zu Faustgrösse intumescirt. Das linke Ovarium und die Tuben atrophirt.	Epithel und Papillen atrophisch. Die Blutgefässe stark erweitert. In der subepithelialen Schichte Leukocyteninfiltration. Ausserdem lymphocytäre Infiltration der subepithelialen Schichte deutlich ausgeprägt. Scharf umschriebene Lymphknötchen, über denen das Epithel in Gestalt von Bläschen abgehoben ist; stellenweise fehlt es ganz. In den Centren der Knötchen grosse gequollene Zellen und Lymphsinusse mit Lymphocyten darin. Dasselbe Verhalten zeigen die lymphatischen Bildungen der Portio vaginalis.

Digitized by Google
Original from UNIVERSITY OF CALIFORNIA

Generated on 2019-07-09 19:53 GMT / http://hdl.handle.net/2027/uc1.b3743166
Public Domain in the United States, Google-digitized / http://www.hathitrust.org/access_use#pd-us-google

8 1. April 1899	62 Jahre	Pneumonia crouposa dextra. Degeneratio parenchymatosa. Endarteriitis chronica deformans. Atrophia cerebri gradus levioris.	Die Scheide weit, die Falten verstrichen. Die Schleimhaut blass. Auf der hinteren Wand finden sich gleichmässig über die Schleimhaut verstreute, punktförmige graue Flecken. Uterus und Adnexe atrophisch.	Epithel und Papillen stark atrophirt. Die Blutgefässe erweitert. Vereinzelte zerstreut liegende Leukocyten. Die Lymphknötchen befinden sich in den tieferen Schichten der Schleimhaut. In den Centren der Knötchen Lymphsinusse mit Leukocyten darin. Die subepitheliale Schicht ist nur schwach mit Lymphocyten infiltrirt.
9 10. April 1899	70 Jahre	Morbus Brightii chronicus. Dysenteria. Cystides serosae ovarii dextri. Adenomata glandulae thyreoideae.	Die Scheide weit, die Falten verstrichen. Im hinteren Scheidengewölbe punktförmige graue Flecken. Das rechte Ovarium kleincystisch degenerirt. Uterus und Adnexe atrophisch.	Epithel und Papillen verhältnissmässig unbedeutend atrophirt. Die Gefässe normal. Kleine Lymphknötchen, die aufgequollene einkernige Zellen enthalten. Ueber einigen Knötchen findet man subepitheliale Räume, die mit einer homogenen Masse gefüllt sind.
10 11. April 1899	58 Jahre	Atrophia cerebri (Dementia paralytica). Pneumonia crouposa sinistra. Endocarditis chronica ad valvulas aortae cum insufficientia valvularum. Endarteriitis chronica deformans. Tuberculosis obsoleta apicum pulmonum. Tuberculosis chronica uteri et vaginae. Perimetritis chronica adhaesiva. Myoma uteri.	Die Scheide weit, die Falten verstrichen. Im oberen Drittel der Vagina punktförmige graue Flecken. Im mittleren Drittel der Vagina mehrere bis hanfkorngrosse Geschwüre. Auf der Portio vaginalis umfängliche Erosionen. Das Cavum des Corpus und Fundus uteri kugelförmig erweitert, enthält eiterähnliche Flüssigkeit. In der hinteren Wand des Corpus ein walnussgrosses kugeliges Myom. Die Ovarien atrophisch und gleich den Tuben hinter dem Uterus mit einander und dem Peritoneum verwachsen.	Das Epithel und die Papillen relativ gut erhalten. In der Schleimhaut befinden sich stellenweise Lymphknötchen mit diffuser Lymphocyteninfiltration in ihrer Umgebung. Die Blutgefässe sind erweitert. In der Umgebung der Lymphknötchen sieht man erweiterte Lymphcapillaren mit ein bis zwei kernigen Endothelzellen. Die Geschwüre der Vagina erweisen sich als tuberculose Ulcera mit Riesenzellen und Verkäsung.

Digitized by Google
Original from UNIVERSITY OF CALIFORNIA

Generated on 2019-07-09 19:53 GMT / http://hdl.handle.net/2027/uc1.b3743166
Public Domain in the United States, Google-digitized / http://www.hathitrust.org/access_use#pd-us-google

Nr. und Datum	Alter	Pathologisch-anatomische Diagnose	Makroskopische Beschaffenheit der Vagina	Mikroskopischer Befund der Vagina
11 17. April 1899	80 Jahre	Atrophia cerebri (Dementia senilis). Bronchitis catarrhalis chronica. Pneumonia lobularis dextra. Marasmus universalis. Adenomata glandulae thyreoideae.	Die Scheide weit, die Falten verstrichen. Stauungshyperämie. Auf der hinteren Wand bis hirsekorngrosse graue Elecken zerstreut. Uterus und Adnexe atrophisch.	Epithel und Papillen bedeutend atrophirt. Die Blutgefässe erweitert. Scharf umschriebene Lymphknötchen mit starker Auflockerung in ihren centralen Theilen. Die subepitheliale Schichte diffus mit Lymphocyten infiltrirt.
12 25. April 1899	70 Jahre	Pneumonia crouposa lobi inferioris dextri et sinistri. Bronchitis purulenta. Morbus Brightii chronicus. Metritis chronica et endometritis catarrhalis chronica. Catarrhus ventriculi acutus. Ulcus ventriculi rotundum. Cicatrix ventriculi.	Die Scheide eng, die Falten verstrichen. In ihrem unteren Theile Narbenbildungen. Im hinteren Scheidengewölbe punktförmige graue Flecken. Der Uterus etwas vergrössert, derb. Das Endometrium verdickt, geröthet. Die Adnexe atrophisch.	Das Epithel und die Papillen sind sehr stark atrophirt. Die Blutgefässe erweitert. Scharf umschriebene Lymphknötchen. Die subepitheliale Schichte mit Lymphocyten infiltrirt. Stellenweise um die Gefässe herum spärliche Leukocyteninfiltration.
13 28. April 1899	66 Jahre	Degeneratio grisea funiculorum posteriorum medullae spinalis (Tabes). Endarteriitis chronica deformans cum dilatatione aortae ascendentis. Hypertrophia cordis ventriculi sinistri gradus levioris. Bronchitis suppurativa. Pneumonia lobularis dextra. Marasmus senilis.	Die Scheide weit, die Falten verstrichen. Die Schleimhaut hyperämisch. Auf der hinteren Wand der Scheide, besonders im hinteren Gewölbe, punktförmige graue Flecken. Uterus und Adnexe atrophisch.	Epithel und Papillen atrophisch. Diffuse Lymphocyteninfiltration der subepithelialen Schichte. Scharf begrenzte Lymphknötchen. Stellenweise bemerkt man vereinzelte Leukocyten um erweiterte Blutgefässe.

Digitized by Google
Original from UNIVERSITY OF CALIFORNIA

Generated on 2019-07-09 19:56 GMT / http://hdl.handle.net/2027/uc1.b3743166
Public Domain in the United States, Google-digitized / http://www.hathitrust.org/access_use#pd-us-google

14 15. Mai 1899	37 Jahre	Typhus abdominalis in stadio necroseos et ulcerationis incipientis. Intumescentia glandularum mesaraicarum. Tumor lienis acutus. Degeneratio parenchymatosa. Pneumonia lobularis dextra.	Die Scheide weit, die Falten verstrichen. Die Schleimhaut hyperämisch. Auf der hinteren Wand, besonders im hinteren Gewölbe, punktförmige graue Flecken. Uterus etwas grösser, schlaff. Adnexe normal.	Epithel und Papillen gut erhalten. Die Blutgefässe erweitert und mit Blutkörperchen vollgepfropft. In Formation begriffene Lymphknötchen.
15 16. Mai 1899	38 Jahre	Tuberculosis chronica apicum pulmonum cum phthisi. Tuberculosis chronica glandulorum peribronchialium. Ulcus tuberculosum ilei. Tuberculosis chronica hepatis et renum. Endarteriitis chronica deformans. Aneurysma sacciforme arcus aortae perforans in cavernam tuberculosam lobi superioris pulmonis dextri. Cholelithiasis. Defectus adnexorum uteri lateris dextri. Cicatrix parietis anterioris ab dominis post laparatomiam.	Die Scheide weit, die Falten verstrichen. Die Schleimhaut hyperämisch. Auf der hinteren Wand und besonders im hinteren Gewölbe bis stecknadelkopfgrosse graue Flecken. Uterus normal. Das linksseitige Ovarium atrophisch.	Epithel und Papillen stark atrophisch. Blutgefässe stark erweitert und mit Blutkörperchen gefüllt. Diffuse lymphocytäre Infiltration in der subepithelialen Schichte. Scharf umschriebene Lymphknötchen, die in ihrem Centrum lockerer sind und daselbst öfters grosse zweikernige Zellen enthalten.
16 20. Mai 1899	71 Jahre	Atrophia cerebri senilis. Marasmus universalis. Tuberculosis obsoleta apicum pulmonum. Pleuritis tuberculosa dextra. Pericarditis tuberculosa. Morbus Brightii chronicus praecipue lateris sinistri. Endocarditis recens ad valvulam bicuspidalem. Diverticulum tractionis oesophagi. Cholelithiasis.	Die Scheide weit, die Falten verstrichen. Im hinteren Gewölbe punktförmige graue Flecken. Die Schleimhaut hyperämisch. Uterus und Adnexe atrophisch.	Epithel und Papillen bedeutend atrophirt. Die Blutgefässe erweitert. Um die Gefässe herum stellenweise Leukocyteninfiltration. Diffuse Infiltration der subepithelialen Schichte mit Lymphocyten. Scharf umschriebene Lymphknötchen, die öfters zwei- und bis vierkernige grosse Zellen enthalten. In einigen Follikeln Klumpen einer homogenen Masse.

Digitized by Google
Original from UNIVERSITY OF CALIFORNIA

Generated on 2019-07-09 19:56 GMT / http://hdl.handle.net/2027/uc1.b3743166
Public Domain in the United States, Google-digitized / http://www.hathitrust.org/access_use#pd-us-google

Nr. und Datum	Alter	Pathologisch-anatomische Diagnose	Makroskopische Beschaffenheit der Vagina	Mikroskopischer Befund der Vagina
17 22. Mai 1899	63 Jahre	Endarteriitis chronica deformans praecipue aortae ascendentis. Endocarditis chronica ad valvulas aortae cum insufficientia valvularum aortae. Obliteratio ostii arteriae coronariae sinistrae. Dilatatio et hypertrophia cordis praecipue dimidii sinistri. Hyperaemia mechanica hepatis et lienis. Bronchitis catarrhalis. Tuberculosis chronica apicum pulmonum. Morbus Brightii chronicus cum atrophia granulari renum. Hydrops universalis.	Die Scheide weit, die Falten verstrichen. Im hinteren Gewölbe graue Flecken, die Hanfkorngrösse erreichen. Die Schleimhaut hyperämisch. Der Uterus atrophisch. Das rechte Ovarium kleincystisch degenerirt. Die linksseitigen Adnexe atrophirt.	Epithel und Papillen bedeutend atrophirt. Die Blutgefässe erweitert. Die Umgebung der Gefässe mit Leukocyten infiltrirt. Scharf umschriebene Lymphknötchen. Centrale und periphere lymphsinusartige Räume, welche grössere epithelioide Zellen enthalten. In einem Follikel central eine homogene geronnene Masse.
18 26. Mai 1899	70 Jahre	Morbus Brightii chronicus cum amyloidosi. Incrassatio valvulae mitralis. Hydrothorax bilateralis et hydrops ascites. Marasmus universalis.	Die Scheide weit, die Falten verstrichen. Die Schleimhaut hyperämisch. Auf der hinteren Wand der Scheide bis hanfkorngrosse graue Flecken. Uterus und Adnexe atrophisch.	Epithel und Papillen atrophisch. Die Blutgefässe erweitert. Subepitheliale Lymphocyteninfiltration. Deutlich abgegrenzte Lymphknötchen, über denen subepitheliale Lymphräume liegen. An der Peripherie der Lymphknötchen hie und da in Spalträumen grosse vielkernige Riesenzellen. Die subepitheliale Schichte spärlich mit Leukocyten infiltrirt.

Digitized by Google
Original from UNIVERSITY OF CALIFORNIA

Generated on 2019-07-09 19:55 GMT / http://hdl.handle.net/2027/uc1.b3743166
Public Domain in the United States, Google-digitized / http://www.hathitrust.org/access_use#pd-us-google

19 28. Mai 1899	17 Jahre	Typhus abdominalis in stadio necroseos. Intumescentia glandularum lymphaticarum mesaraicarum. Tumor lienis acutus. Ulcus laryngis. Degeneratio parenchymatosa. Gonorrhoea vaginae acuta.	Die Scheide eng, mit reichlichem Gonococcen enthaltenden Secrete bedeckt. Die Scheide gut erhalten. Die Mucosa dabei stark geröthet. Auf der hinteren Scheidenwand bis stecknadelkopfgrosse graue Flecken. Der Uterus gewöhnlich gross und stark anteflectirt. Adnexe normal.	Das Epithel dick, die Papillen gross. Die Blutgefässe stark erweitert. Die ganze Schleimhaut überall stark mit Leukocyten infiltrirt. Scharf umschriebene Lymphknötchen, in denen öfters Klumpen einer homogenen Masse liegen.
20 29. Mai 1899	54 Jahre	Vulnus post operationem herniae umbilicalis et colostomiam dies VI ante mortem factam. Enteritis necrotisans. Peritonitis incipiens. Degeneratio parenchymatosa. Obesitas universalis. Lipomatosis cordis destruens. Prolapsus vaginae parietis posterioris.	Die Scheide weit, die Falten verstrichen. Die hintere Wand prolabirt. Auf dem prolabirten Theile kleine, bis stecknadelkopfgrosse Ulcera. Im mittleren Drittel der hinteren Wand finden sich auf der Schleimhaut vereinzelte graue Flecken bis zur Grösse einer Linse.	Epithel und Papillen atrophisch. Die Blutgefässe erweitert. Diffuse subepitheliale Lymphocyteninfiltration. Recht gut abgegrenzte Lymphknötchen. Um die Gefässe herum auch deutliche Leukocyteninfiltration.
21 9. Juli 1899	64 Jahre	Marasmus senilis. Atrophia cerebri. Endarteriitis chronica deformans. Bronchitis catarrhalis. Emphysema pulmonum. Atrophia cordis brunea. Myomata uteri.	Die Scheide weit, die Falten verstrichen. Die Schleimhaut hyperämisch. Im mittleren Drittel der Scheide befinden sich auf der hinteren Wand bis stecknadelkopfgrosse graue Flecken. In der hinteren Uteruswand drei walnussgrosse Fibromyome. Die Adnexe atrophisch und mit den anliegenden Theilen des Bauchfelles verwachsen.	Das Epithel dick, die Papillen theilweise atrophirt. Die Blutgefässe stark dilatirt. In ders ubepithelialen Schichte in der Umgebung der erweiterten Gefässe vereinzelte Leukocyten. Starke subepitheale Lymphocyteninfiltration. Ziemlich scharf begrenzte Lymphknötchen.

Digitized by Google
Original from UNIVERSITY OF CALIFORNIA

Generated on 2019-07-09 19:56 GMT / http://hdl.handle.net/2027/uc1.b3743166
Public Domain in the United States, Google-digitized / http://www.hathitrust.org/access_use#pd-us-google

Nr. und Datum		Pathologisch-anatomische Diagnose	Makroskopische Beschaffenheit der Vagina	Mikroskopischer Befund der Vagina
22 1. August 1899	67 Jahre	Pleuritis fibrinoso-purulenta dextra. Pericarditis fibrinoso-purulenta. Lipomatosis cordis destruens gradus levioris. Marasmus universalis.	Die Scheide weit, die Falten verstrichen. Die Blutgefässe stark erweitert. Auf der Hinterwand der Vagina punktförmige graue Flecken. Uterus und Adnexe atrophisch.	Epithel und Papillen atrophisch. Die Blutgefässe erweitert. In der Umgebung der Gefässe spärliche Infiltration mit Leukocyten. In der Bildung begriffene Lymphknötchen und diffuse Lymphocyteninfiltration in der subepithelialen Schichte.
23 25. August 1899	54 Jahre	Carcinoma vesicae felleae. Carcinoma secundarium hepatis et duodeni. Cholelithiasis. Icterus universalis. Morbus Brightii chronicus. Lipomatosis cordis destruens. Pachymeningitis haemorrhagica interna sinistra.	Die Scheide relativ eng, die Falten erhalten. Die Schleimhaut hyperämisch. Im hinteren Gewölbe graue Flecken bis zu Stecknadelkopfgrösse. Uterus etwas grösser. Adnexe atrophisch.	Das Epithel dick, die Papillen theilweise atrophisch. Die Gefässe unbedeutend erweitert. Die subepitheliale Schichte spärlich mit Leuko- und Lymphocyten infiltrirt. Deutlich begrenzte Lymphknötchen, des öfteren mit vielkernigen Riesenzellen. An der Peripherie der Knötchen erweiterte Lymphräume mit grossen Endothelzellen.
24 6. Oct. 1899	55 Jahre	Endocarditis chronica ad valvulam mitralem cum stenosi ostii venosi sinistri. Morbus Brightii chronicus cum atrophia granulari renum. Emphysema pulmonum. Cystites catarrhalis (nodularis).	Die Scheide weit, die Falten verstrichen. Die Schleimhaut hyperämisch. Auf der Hinterwand, besonders im hinteren Gewölbe, finden sich bis stecknadelkopfgrosse graue Flecken. Der Uterus ist mit der hinteren Wand des Douglas'schen Raumes verwachsen Die Adnexe atrophisch und mit den anliegenden Partien des Bauchfelles verwachsen.	Epithel und Papillen sehr atrophisch. Die Blutgefässe stark erweitert. In der subepithelialen Schichte vereinzelte Leukocyten. Gut abgegrenzte Lymphknötchen.

Digitized by Google
Original from UNIVERSITY OF CALIFORNIA

Generated on 2019-07-09 19:56 GMT / http://hdl.handle.net/2027/uc1.b3743166
Public Domain in the United States, Google-digitized / http://www.hathitrust.org/access_use#pd-us-google

25 13. October 1899	43 Jahre	Tuberculosis pulmonum praecipue dextri. Pleuritis circum scripta chronica suppurativa dextra. Marasmus universalis. Diathesis haemorrhagica.	Die Scheide eng, die Falten erhalten. Der Hymen intact. Im hinteren Gewölbe bis hanfkorngrosse graue Flecken. Die Schleimhaut hyperämisch. Uterus etwas länger, schlaff. Adnexe atrophisch.	Das Epithel und die Papillen normal. Die Blutgefässe dilatirt. In der subepithelialen Schichte verstreute Leukocyten. Stark ausgeprägte diffuse subepitheliale Lymphocyteninfiltration. Die Lymphfollikel nicht scharf begrenzt.
26 6. Novemb. 1899	51 Jahre	Stenosis ostii venosi sinistri ex endocarditide chronica ad valvulam mitralem. Incrassatio valvularum aortae et valvulae tricuspidalis. Hypertrophia cordis ventriculi dextri. Hyperaemia mechanica universalis. Pneumonia fibrinosa sinistra in stadio hepatisationis rubrae. Cholelithiasis.	Die Scheide erweitert. Die Falten verstrichen. Die ganze Schleimhaut hyperämisch. Auf der hinteren Wand, und besonders im hinteren Gewölbe, findet man bis linsengrosse graue Flecken. Uterus etwas grösser, schlaff. Adnexe atrophisch.	Epithel und Papillen atrophisch. Die Blutgefässe stark erweitert. Die Umgebung der Gefässe lässt eine Leukocyteninfiltration geringen Grades erkennen. Die Lymphknötchen sind nicht scharf begrenzt.

Nr. II. Tabelle von Fällen mit nur mikroskopisch zu erkennender Einlagerung lymphatischer Follikel.

Nr. und Datum	Alter	Pathologisch-anatomische Diagnose	Makroskopische Beschaffenheit der Vagina	Mikroskopischer Befund der Vagina
27 15. März 1899	62 Jahre	Vulnus suppurans post exstirpationem totalem uteri propter carcinoma ante dies XXV factam. Cystitis catarrhalis. Thrombosis venarum uterinarum. Embolia arteriae pulmonalis dextrae. Infarctus haemorrhagicus pulmonis dextri. Lipomatosis cordis destruens. Degeneratio parenchymatosa cordis et hepatis. Bronchitis catarrhalis. Morbus Brigthii chronicus. Catarrhus ventriculi chronicus cum polypis.	Die Scheide weit, ihre Falten verstrichen. An ihrem oberen Ende eine granulirende Wandfläche. Die Schleimhaut durch Stauung hyperämisch.	Das Epithel und die Papillen atrophisch. Die Blutgefässe stark erweitert. Diffuse Leukocyteninfiltration der obersten subepithelialen Schichte der Schleimhaut. Kleinste Lymphfollikel, die in ihren Centren lymphsinusartige Räume enthalten, welche mit Lymphocyten angefüllt sind. Stellenweise Epitheldefecte.

Digitized by Google
Original from UNIVERSITY OF CALIFORNIA

Generated on 2019-07-09 19:56 GMT / http://hdl.handle.net/2027/uc1.b3743166
Public Domain in the United States, Google-digitized / http://www.hathitrust.org/access_use#pd-us-google

Nr. und Datum	Alter	Pathologisch-anatomische Diagnose	Makroskopische Beschaffenheit der Vagina	Mikroskopischer Befund der Vagina
28 20. März 1899	72 Jahre	Haemorrhagia recens in hemisphaerio sinistro cerebri perforans in ventriculum lateralem sinistrum. Endarteriitis chronica deformans. Hypertrophia cordis ventriculi sinistri. Cicatrix haemorrhagica in putamine dextro. Marasmus senilis. Perimetritis chronica adhaesiva.	Die Scheide weit, die Falten verstrichen. Stauungshyperämie. Uterus atrophisch. In beiden Ovarien mehrere bis haselnussgrosse seröse Cysten.	Epithel und Papillen atrophisch. Die Gefässe stark erweitert. Um die Gefässe Leukocyteninfiltration. Kleine Lymphknötchen in der subepithelialen Schichte. In einzelnen solchen Knötchen das Centrum stark aufgelockert.
29 24. März 1899	40 Jahre	Pneumonia lobularis lobi inferioris dextri. Tuberculosis chronica pulmonum cum phthisi in lobo superiori sinistro. Hypertrophia cordis gradus levioris. Hydropericardium. Hydrops ascites. Anasarca. Myomata uteri.	Die Scheide eng, die Falten normal. Die Schleimhaut hyperämisch. Der Uterus vergrössert; auf seiner vorderen Wand mehrere bis haselnussgrosse subseröse Myome. Die Adnexe normal.	Epithel und Papillen normal. Die Blutgefässe erweitert. In der subepithelialen Schichte einzelne Leukocyten. Allenthalben subepitheliale Lymphocyteninfiltration und in Bildung begriffene kleinste Lymphknötchen.
30 25. März 1899	65 Jahre	Bronchitis catarrhalis. Emphysema pulmonum. Morbus Brightii chronicus gradus levioris. Endarteriitis chronica deformans. Hypertrophia cordis totalis praecipue ventriculi dextri. Cicatrices myomalacicae myocardii. Hyperaemia mechanica et hydrops universalis. Prolapsus vaginae. Pneumonia lobularis sinistra.	Die Scheide weit, die Falten verstrichen. Die hintere Wand prolabirt. Die Schleimhaut durch Stauung hyperämisch. Der Uterus etwas verlängert. Die Adnexe atrophirt.	Epithel und Papillen atrophisch. Die Blutgefässe erweitert. Stellenweise ganz umschriebene Erosionen, deren Grund mit Leukocyten infiltrirt ist. Diffuse subepitheliale Lymphocyteninfiltration. Hie und da auch in Formation begriffene Lymphknötchen.

Digitized by Google
Original from UNIVERSITY OF CALIFORNIA

Nr. III. Häufigkeit der makroskopischen Colpitis follicularis nach den verschiedenen Lebensaltern.

Lebensalter	Zahl der inspicirten Vaginen	Fälle mit makroskopisch zu erkennender Colpitis follicularis	Procent
Neonatae	42	—	—
I. Decennium	14	—	—
II. Decennium	17	1	5·8
III. Decennium	68	—	—
IV. Decennium	51	2	3·9
V. Decennium	36	1	2·7
VI. Decennium	46	9	19·5
VII. Decennium	39	9	23·0
VIII. Decennium	19	2	10·5
IX. Decennium	3	2	66·6
Summe	335	26	7·7

Makroskopisch wurde also die Colpitis follicularis s. nodularis durch die Gegenwart der schon häufig genannten grauen Flecken gekennzeichnet, da diese der Scheidenschleimhaut in ihrem Verbreitungsgebiete ein buntes Aussehen, das von den Autoren als getigert bezeichnet wird, verliehen. Die Farbe, Form, Grösse und das Verhältnis der Flecken zu einander waren sehr verschieden. Einige von ihnen waren so schwach gefärbt, dass sie mit unbewaffnetem Auge kaum von den benachbarten Theilen der Schleimhaut zu unterscheiden waren, besonders da die letztere noch dazu sehr häufig hyperämisch und bisweilen auch leicht diffus pigmentirt angetroffen wurde. Im Gegensatz hiezu sah man auch Flecken, die sich ausserordentlich scharf gegen die gesunde Schleimhaut abgrenzten und dann meistentheils von intensiv grauer Farbe oder fast schwarz waren. Zwischen den beschriebenen Extremen beobachtete man alle möglichen Uebergänge. Die Grösse der Flecken variirte auch sehr bedeutend — von derjenigen eines Punktes bis zu Linsengrösse. Grössere Flecken habe ich nicht beobachtet; am häufigsten sah man Flecken von mittlerer, ungefähr Stecknadelkopfgrösse. Die Form der Flecken war meist annähernd kreisrund, seltener oval, mitunter mit unregelmässigen, bisweilen gleichsam gezackten Rändern versehen. Abweichungen von dieser Form kamen sehr zahlreich vor; man traf Flecken von höchst unregelmässiger Form, die dabei häufig untereinander zusammenflossen, wodurch die Unregelmässigkeit ihrer Form noch vermehrt wurde. In einigen Fällen fand dieses Zusammenfliessen der Flecken

Digitized by Google
Original from UNIVERSITY OF CALIFORNIA
Generated on 2019-07-09 19:55 GMT / http://hdl.handle.net/2027/uc1.b3743166
Public Domain in the United States, Google-digitized / http://www.hathitrust.org/access_use#pd-us-google

auf verhältnissmässig grossen Schleimhautbezirken statt, in anderen waren die Flecken durchwegs von einander getrennt.

Bei näherer Inspection der Flecken konnte man bemerken, dass einige von ihnen sich gar nicht über das Niveau der übrigen Schleimhaut der Vagina erhoben, also wirklich reine Flecken waren; ihrer Häufigkeit nach übertrafen sie die zweite Form an Zahl. Diese andere Art von Flecken erhob sich etwas über die Oberfläche der Schleimhaut und stellte also schon bis zu einem gewissen Grade flache Anschwellungen vor, die beim Betasten den Eindruck weicher, glatter, rundlicher Erhebungen machten und sehr stark an kleine Varixknoten erinnerten. Sowohl auf den reinen Flecken, wie auch auf den Anschwellungen fand man bisweilen Substanzverluste. Schliesslich gab es noch eine dritte — die seltenste — Art von Flecken, die sich in toto als seichte, unbedeutende Vertiefungen darstellten, im Uebrigen aber — in der Intensität der Färbung und der Schärfe der Contouren — sich von den beiden ersten Arten nicht unterschieden.

Höchst selten fand man auf der Oberfläche der Flecken, ohne ein bestimmtes Lageverhältniss zum Centrum derselben, weissliche, sich ein wenig über das Niveau des umgebenden Gewebes erhebende Gebilde, die nach meinen Beobachtungen niemals mehr als mohnkorngross waren und Bläschen von mattweisser Farbe darstellten. Die nächste Umgebung der Bläschen war in allen von mir untersuchten Fällen von dunkler Farbe, die in Bezug auf ihre Intensität, der Farbe der benachbarten grauen Flecken nahestand.

Eine sehr charakteristische Eigenthümlichkeit wiesen die Flecken in Bezug auf den Ort ihres Auftretens auf: sie waren fast immer in der oberen Hälfte der Vagina, auf der hinteren Wand derselben und hauptsächlich in dem hinteren Gewölbe zu finden. Wenn bei grosser Intensität des Processes die übrigen Stellen der Scheidenschleimhaut nicht frei blieben von den Flecken oder auch sogar die Portio vaginalis ergriffen wurde, so waren die Flecken doch auf der hinteren Wand der Scheide und besonders im hinteren Scheidengewölbe am zahlreichsten, am grössten und am schärfsten contourirt und zeichneten sich hier durch grösseren Polymorphismus aus. In der Mehrzahl der Fälle waren die Flecken auf der Schleimhautoberfläche ohne jegliche Beziehung zur Quer- oder Längsachse der Scheide vertheilt. Uebrigens konnte man doch nicht eine gewisse Tendenz der Flecken, sich zu Gruppen anzuordnen, verkennen.

Fast alle Vaginen, die graue Flecken enthielten, wiesen sonst Veränderungen folgenden Charakters auf:

Digitized by Google
Original from UNIVERSITY OF CALIFORNIA
Generated on 2019-07-09 19:55 GMT / http://hdl.handle.net/2027/uc1.b3743166
Public Domain in the United States, Google-digitized / http://www.hathitrust.org/access_use#pd-us-google

Sie waren fast alle weit, ihre Falten fast ganz verstrichen, und die grösste Menge der grauen Flecken befand sich gerade an den Stellen, wo die Falten fast vollkommen fehlten, id est in dem hinteren Scheidengewölbe. Die Schleimhaut war in fast allen Fällen schlaff, meistentheils verdünnt. Fast alle Vaginen wiesen Erscheinungen von Hyperämie — diffuser oder mehr weniger begrenzter — auf. Bisweilen sah man auch eine nicht scharf ausgeprägte, leichte, schieferfarbige, diffuse Pigmentation der ganzen Schleimhaut und in fast allen Fällen war dieselbe mit einer Schichte trüben Schleimes bedeckt.

Die mikroskopische Untersuchung der Vaginen mit Colpitis follicularis ergab im Allgemeinen Folgendes:

Die mit freiem Auge so häufig schon zu erkennenden Herde auf der Oberfläche der Schleimhaut waren nichts weiter als die Producte eines zur Entwicklung lymphatischen Gewebes führenden Processes, der in der allmäligen Bildung complicirter lymphatischer Gebilde, sogenannter »Noduli lymphatici«, gipfelte. Der gewöhnliche Entwicklungstypus der »Noduli lymphatici« hatte die Bildung der für den Process charakteristischen grauen Flecken zur Folge, Abweichungen von diesem gewöhnlichen Typus wurden dagegen bedingt durch die Bildung besonderer Hohlräume in der subepithelialen und den tieferen Schichten der Schleimhaut und die Entstehung von Substanzverlusten.

Trotz der Einheitlichkeit des ganzen Processes in Folge des allmäligen Ueberganges der einzelnen Entwicklungsstadien in einander, halte ich es doch für zweckmässig, für die detaillirte Beschreibung der einzelnen Stadien drei Arten von mikroskopischen Befunden in dem Gewebe der Scheidenschleimhaut zu unterscheiden: Der erste von ihnen ist die diffuse Infiltration des bindegewebigen Stromas der Schleimhaut mit Lymphocyten, der zweite ist die Aggregation der Lymphocyten in den verschiedenen Schichten der Schleimhaut mit Formirung mehr weniger kugeliger Bildungen, die von dem sie umgebenden Stroma der Schleimhaut aber noch nicht ganz scharf abgegrenzt sind, und schliesslich der dritte: das Auftreten schon scharf begrenzter, knötchenförmiger Gebilde, die vollkommen den sogenannten »Noduli lymphatici« der Dünndarmschleimhaut gleichen. Zwischen den genannten Formen der lymphatischen Bildungen beobachtete man sehr allmälige Uebergänge.

Die diffuse Infiltration mit Lymphocyten war eine Erscheinung, der ich sehr oft begegnete. Die Lymphocyten lagen hauptsächlich in der subepithelialen Schichte, in manchen Fällen auch tiefer, bis an die Grenze zwischen der Schleimhaut und der Muskel-

Digitized by Google
Original from UNIVERSITY OF CALIFORNIA
Generated on 2019-07-09 19:55 GMT / http://hdl.handle.net/2027/uc1.b3743166
Public Domain in the United States, Google-digitized / http://www.hathitrust.org/access_use#pd-us-google

schichte hinunterreichend. Stellenweise begannen sie sich zu mehr weniger deutlichen Nestern zu gruppiren. In manchen Fällen beschränkten sich die Veränderungen aber blos auf die erwähnte Infiltration. Das Epithel der Schleimhaut blieb hiebei unverändert.

Ich halte es für nothwendig, an dieser Stelle auf die sehr wichtige Frage näher einzugehen, ob nicht vielleicht die beobachtete Infiltration nur entzündlicher Natur war.

Behufs genauer Feststellung des Unterschiedes zwischen der entzündlichen und lymphatischen Infiltration stellte ich Controluntersuchungen an einer Reihe von Vaginen an, die keine Anzeichen des folliculären Processes, sondern nur die Erscheinungen eines chronischen Katarrhes aufwiesen. In einer ganzen Reihe solcher Fälle fand ich eine deutliche, entzündliche Infiltration, die sich scharf durch den Charakter der kleinzelligen Elemente von der lymphatischen unterschied. Die Elemente der entzündlichen Infiltration — die Leukocyten — enthielten unregelmässig geformte, fragmentirte Kerne, während die Elemente der lymphatischen Infiltration — die Lymphocyten — stets runde Kerne von regelmässiger Form mit scharfen Contouren besassen. Im ersteren Falle waren die Zellen protoplasmareich, im letzteren dagegen umgab das Protoplasma den Kern blos in Form eines schmalen, kaum wahrnehmbaren Saumes. Man muss freilich zugeben, dass isolirte Leuko- und Lymphocyten blos mit einem gewissen Grade von Wahrscheinlichkeit von einander sicher unterschieden werden können, aber trotzdem konnte der allgemeine Charakter einer Infiltration, ob lymphatisch oder entzündlich, auf Grund der eben genannten Unterschiede in dem morphologischen Baue der Elemente stets mit Sicherheit bestimmt werden.

Die zweite Form der lymphatischen Bildungen in der Scheidenschleimhaut wies nicht scharf begrenzte Aggregate der die Maschenräume des Bindegewebes der Schleimhaut ausfüllenden lymphatischen Elemente auf. Jeder graue Fleck in der Vagina erwies sich als Anhäufung zahlreicher Lymphocyten, die in der Mehrzahl der Fälle in der oberen subepithelialen Schichte der Schleimhaut gelegen war, in der Minderzahl der Fälle in den tieferen Schichten situirt war und bis zur Muskelschichte hinabreichend getroffen wurde.

Die Grösse und Form dieser Anhäufungen entsprach vollkommen der schon beschriebenen Grösse und Form der grauen Flecken. Die Intensität der grauen Farbe hieng von der Menge der das Gewebe infiltrirenden Lymphocyten und der Ausdehnung der Infiltration in die tiefen Schichten der Schleimhaut ab. Die Schärfe der Contouren der Flecken war von der mehr oder weniger deutlich ausgeprägten

Digitized by Google
Original from UNIVERSITY OF CALIFORNIA
Generated on 2019-07-09 19:55 GMT / http://hdl.handle.net/2027/uc1.b3743166
Public Domain in the United States, Google-digitized / http://www.hathitrust.org/access_use#pd-us-google

Abgrenzung der lymphatischen Bildungen gegen das umgebende Gewebe abhängig. Die Oberflächenbeschaffenheit der Flecken hieng ab von dem Niveau, in dem sich die lymphatischen Bildungen entwickelt hatten, und von der Intensität des Processes. Wenn die lymphatische Bildung in den tieferen Schichten der Schleimhaut begonnen hatte, breitete sie sich nach allen Richtungen aus und hatte, wenn sie das Epithel erreichte, häufig eine Verdünnung desselben zur Folge. Makroskopisch war diese Form des Processes durch die Bildung flacher, nicht elevirter, grauer Flecken gekennzeichnet. Wenn dagegen die ganze lymphatische Bildung oberflächlicher gelegen war, und der Process intensiv war, so wuchs das lymphatische Gewebe über die Oberfläche der Schleimhaut hinaus und bildete mehr weniger flache Erhebungen — die makroskopischen Anschwellungen — über dem Niveau des umgebenden Gewebes. Hiebei wurde das Epithel an der Stelle der lymphatischen Aggregate allmälig immer dünner und verschwand dasselbe in der Mehrzahl der Fälle sogar ganz, so dass die Herde ganz frei lagen und dann im Zusammenhange damit auch mehr weniger tiefe Erosionen auftraten, die makroskopisch das Aussehen nabelförmiger Einziehungen auf der Höhe der lymphatischen Herde boten. Das Vorkommen anderer nabelförmiger Vertiefungen, die etwa in Folge regressiver Veränderungen in dem Gewebe der Herde entstanden wären, ohne dass das Epithel verloren gegangen wäre, kann ich auf Grund meiner Präparate nicht zugeben. Eine zweite Art der Bildung von Erosionen stand in engem Zusammenhange mit der Entstehung der früher schon erwähnten subepithelialen Bläschen über den lymphatischen Bildungen. Da aber die Bildung dieser Bläschen mit der Formation der sogenannten Lymphsinusse eng verbunden war, so will ich zuerst diese letzteren beschreiben.

Nach Massgabe des Wachsthums der lymphatischen Gebilde und ihrer Vergrösserung in allen Dimensionen, bildeten sich nämlich in ihren centralen — bisweilen auch in den peripheren — Theilen Lymphräume, die mit Lymphe, Zellen eines diese Räume auskleidenden endothelartigen Belages, und in der Lymphe suspendirten Lymphocyten gefüllt waren. Solche Hohlräume beobachtete ich hauptsächlich in den besser abgegrenzten Aggregaten und den eigentlichen, die dritte Art von mikroskopischen Befunden darstellenden Lymphknötchen (vide Fig. 1). Die Grösse dieser Räume variirte sehr bedeutend: von der Grösse des Querschnittes eines feinsten Lymphgefässes bis zur Grösse einer Höhle, die fast das ganze lymphatische Gebilde einnahm und nur einen schmalen Kranz von Lymphocyten um sich erkennen liess; ihre Form war meistentheils rund oder oval. Auf Serienschnitten

Digitized by Google
Original from UNIVERSITY OF CALIFORNIA
Generated on 2019-07-09 19:55 GMT / http://hdl.handle.net/2027/uc1.b3743166
Public Domain in the United States, Google-digitized / http://www.hathitrust.org/access_use#pd-us-google

konnte ich mich davon überzeugen, dass in den peripheren Theilen grösserer solcher Hohlräume die Wand der Höhle förmlich auskleidende Endothelien enthalten waren. Je mehr man sich von der Peripherie entfernte und dem Centrum der Höhle näherte, desto mehr nahm die Zahl der Endothelien allmälig ab. Einige Lymphräume, besonders die kleinen, waren häufig mit Lymphocyten geradezu vollgepfropft. Solche Stellen waren in den Präparaten gegen das umgebende lymphatische Gewebe scharf abgegrenzt und unterschieden sich von demselben durch die ungemein dichte Aneinanderlagerung der Lymphocyten (vide Fig. 3). In einigen Höhlen fand ich geronnene Lymphe als homogene Massen. Erscheinungen, die auf einen Zerfall der Elemente im Centrum der Höhlen hinwiesen, beobachtete ich nie. Hingegen konnte ich beim Studium meiner Präparate den allmäligen Uebergang von einkernigen Endothelzellen zu zwei-, drei- oder vierkernigen sehr grossen Zellen mit grossen, runden Kernen verfolgen. Solche Zellen sah man sowohl in den centralen, wie in den peripheren Lymphräumen zwischen den Lymphocyten liegen.

Ausser diesen mehrkernigen Endothelzellen begegnete ich in einigen Fällen sowohl in den centralen Höhlen, wie in den peripheren Lymphräumen, aber auch echten Riesenzellen, wie sie in der Vagina von *Chiari*[1]) beschrieben wurden. Dieselben enthielten in meinen Präparaten bis zu zehn grosse Kerne, waren sehr protoplasmareich und färbten sich sehr intensiv (vide Fig. 4).

Auch in der Umgebung der genannten Aggregate von Lymphocyten, wie auch der eigentlichen Lymphknötchen, und zwar besonders den Blutgefässen entlang, beobachtete man erweiterte Lymphcapillaren und spaltförmige Räume, die eine Theilerscheinung der allgemeinen Lymphektasie, welche in der Schleimhaut der Scheide bei der Entwicklung des folliculären Processes gemeinhin beobachtet wird, vorstellten. Diese erweiterten Lymphräume waren häufig mit Lymphocyten, sowie mit ein- und mehrkernigen Endothelzellen und in seltenen Fällen mit echten Riesenzellen gefüllt.

Solche im Gebiete der lymphocytären Herde unmittelbar unter dem Epithel gelegene Lymphektasien, führten nun zu subepithelialen Ansammlungen von Lymphe über den Herden, welche die Bildung der schon erwähnten, mit blossem Auge sichtbaren Bläschen im Bereiche der grauen Flecken zur Folge hatten. Bei der mikroskopischen Untersuchung erwies es sich, dass diese Bläschen in engem Zusammenhange mit den unmittelbar unter oder neben ihnen gelegenen lym-

[1]) *Chiari*, Ueber die Gascysten der menschlichen Scheide. Zeitschrift für Heilkunde. Bd. VI, 1885.

Digitized by Google
Original from UNIVERSITY OF CALIFORNIA
Generated on 2019-07-09 19:56 GMT / http://hdl.handle.net/2027/uc1.b3743166
Public Domain in the United States, Google-digitized / http://www.hathitrust.org/access_use#pd-us-google

phatischen Bildungen standen. Diesen engen Zusammenhang der beiden Processe zeigt sehr deutlich die Fig. 2. Unmittelbar unter dem Bläschen liegt das lymphatische Aggregat mit einem auf gelockerten Centrum und erweiterten Lymphgängen in der Peripherie. Der Inhalt des Bläschens bestand aus Lymphe mit darin suspendirten geformten Elementen — Lymphocyten. Die Decke des Bläschens wurde vom Epithel gebildet, der Boden von der mit Lymphocyten herdartig infiltrirten Papillenschichte der Schleimhaut.

Aus solchen Bläschenbildungen kann es nun auch zu Erosionen kommen; die Erosion ist dann das Resultat des Berstens der Epitheldecke des Bläschens (vide Fig. 3).

In Präparaten von einem und demselben Falle konnte ich deutlich sehen, dass über den lymphatischen Herden an manchen Stellen sich gut ausgebildete Bläschen befanden, während an anderen Stellen ihnen gleich grosse Epitheldefecte vorhanden waren. Die Ränder solcher Epithelverluste waren öfters eine Stelle weit unterminirt (vide Fig. 3).

Der Bau der Ränder wies darauf hin, dass die Epitheldecke ohne vorhergehende Verdünnung oder bei höchst unbedeutender solcher eingerissen war. Nach dem Verluste der Epitheldecke liegt ein solcher lymphatischer Herd mit seinen erweiterten Lymphräumen bloss und ist ohne Schutz gegen äussere Einflüsse. Die Lymphocyten und flüssigen Bestandtheile des lymphatischen Gebildes finden einen freien Weg auf die Oberfläche der Schleimhaut; der ganze lymphatische Herd zerfällt und es bildet sich eine Ulceration, die sich in die Tiefe der Scheidenschleimhaut erstrecken kann.

Die dritte Form der lymphatischen Bildungen der Scheide ist, wie ich schon früher sagte, der eigentliche Nodulus lymphaticus, welcher seiner Structur nach den gleichen Gebilden der Dünndarmschleimhaut vollkommen identisch ist. Zwischen der zweiten Form der lymphatischen Bildungen und dem voll ansgebildeten Nodulus lymphaticus kann man, wie auch schon gesagt wurde, keine scharfe Grenze ziehen. Je mehr der durch Aggregation der Lymphocyten gebildete Herd abgegrenzt ist, desto mehr nähert es sich eben seiner Natur nach dem eigentlichen Nodulus lymphaticus. Der letztere stellt also das Endstadium der Entwicklung des folliculären Processes vor. Man kann in ihm eine mehr oder weniger deutlich vorhandene »Hülle« und ein »Reticulum«, dessen Maschen mit in Lymphe suspendirten Lymphocyten und Endothelzellen gefüllt sind, unterscheiden. An der Peripherie des helleren centralen Theiles

Digitized by Google
Original from UNIVERSITY OF CALIFORNIA
Generated on 2019-07-09 19:56 GMT / http://hdl.handle.net/2027/uc1.b3743166
Public Domain in the United States, Google-digitized / http://www.hathitrust.org/access_use#pd-us-google

liegen Lymphsinusse, an der Peripherie des ganzen Gebildes erweiterte Lymph- und Blutgefässe (vide Fig. 1).

Fast alle von mir untersuchten Vaginen erschienen bei der mikroskopischen Untersuchung atrophisch und wiesen Spuren eines chronischen Katarrhes der Schleimhaut sowie eine stärkere Hyperämie auf: das Epithel und die papilläre Schicht waren gewöhnlich atrophirt, die Schleimhaut verdünnt. Die Blutgefässe waren sehr stark dilatirt. Um die erweiterten Blutcapillaren und in der subepithelialen Schichte sah man fast constant das bindegewebige Stroma der Schleimhaut entzündlich infiltrirt.

Ausser dem von mir gesammelten Materiale von Colpitis follicularis konnte ich noch einen mir höchst werthvollen, bisher noch nicht publicirten Fall von »Colpohyperplasia cystica« untersuchen, dessen mikroskopische Präparate im Institute aufbewahrt waren.

Dieser Fall betraf eine 72jährige Frau, deren Leiche am 28. Februar 1885 secirt worden war.

Die pathologisch-anatomische Diagnose war folgende: Emphysema pulmonum chronicum. Bronchitis catarrhalis chronica. Anthracosis pulmonum. Hypertrophia excentrica ventriculorum cordis, praecipue ventriculi dextri. Degeneratio adiposa myocardii. Morbus Brightii chronicus.

Die Scheide war weit, ihre Schleimhaut noch etwas gerunzelt. Im oberen Theile der Scheide fanden sich zahlreiche, bis stecknadelkopfgrosse und auch grössere Gascysten, zwischen denen die Schleimhaut stellenweise erodirt erschien. Der Uterus war vergrössert, derb; die Adnexe waren atrophisch.

Die Präparate waren mit Berlinerblau injicirt, in Alkohol gehärtet, in toto mit Alaun-Cochenille gefärbt und in Celloidin eingeschlossen worden.

Bei der mikroskopischen Untersuchung der Schnitte erschien die Schleimhaut der Scheide verdünnt, die Papillen und das Epithel waren leicht atrophisch. Das Gewebe der Schleimhaut war stark mit Lymphocyten infiltrirt, die in der subepithelialen Schichte mehr oder weniger scharf begrenzte Lymphknötchen bildeten, in deren Centrum man erweiterte Lymphräume beobachtete. An der Peripherie dieser folliculären Bildungen bemerkte man erweiterte Lymphgefässe. In den Zwischenräumen zwischen den Lymphknötchen fanden sich nun in der Schleimhaut- und theilweise auch in der Muskelschichte der Scheidenwand Gascysten von verschiedener Grösse und Form, die auf den Schnitten auch mit blossem Auge sichtbar waren und zumeist

Digitized by Google
Original from UNIVERSITY OF CALIFORNIA
Generated on 2019-07-09 19:56 GMT / http://hdl.handle.net/2027/uc1.b3743166
Public Domain in the United States, Google-digitized / http://www.hathitrust.org/access_use#pd-us-google

Stecknadelkopfgrösse, nur selten eine beträchtlichere Dimension erreichten. Die Form der Gascysten war meistentheils rund, seltener oval. Einige von ihnen stellten schmale, spaltförmige Räume dar, die sich frei auf der Oberfläche der Schleimhaut als Spalten öffneten. Andere hatten ihre Decke verloren und bildeten dann »Erosionen« auf der Schleimhaut. Die Cysten selbst hatten keine Tunica propria und waren von einander nur durch das zwischen ihnen liegende Gewebe der Schleimhaut getrennt. Dieses Gewebe verdünnte sich stellenweise bis zum völligen Schwunde, so dass oft zwei benachbarte cystenförmige Räume in einer gewissen Ausdehnung mit einander communicirten. Die Blutgefässe der Schleimhaut waren erweitert und mit Blutkörperchen gefüllt.

Dank der Injection der Präparate mit Berlinerblau konnte man die Beziehungen der cystenförmigen Räume zu einander und zur freien Schleimhautoberfläche sowie zu den Lymphgefässen ganz bestimmt feststellen. Man sah nämlich im Stroma der Schleimhaut eine Menge schmaler, gewundener, sich regellos untereinander verflechtender Canäle mit der Injectionsmasse gefüllt und die Einmündung derselben in die Gascysten. Die Injectionsmasse verbreitete sich aus diesen Canälen einerseits auf der Innenfläche der Gascysten und trat andererseits durch die Eröffnungsstellen derselben auf die freie Oberfläche der Schleimhaut aus.

Dieser Umstand wies unzweifelhaft darauf hin, dass die Gascysten durch ein Netz feiner Lymphspalten mit einander enge verbunden waren, also dem Lymphgefässsysteme angehörten. Besonders wichtig war weiter der Umstand, dass sowohl in den Lymphräumen der folliculären Bildungen, als auch auf der Innenfläche der Gascysten sich Riesenzellen fanden.

Dieselben stellten sehr grosse Zellen mit einer grossen Zahl von Kernen dar; ihr Protoplasma war feinkörnig, ihre Kerne waren von bedeutender Grösse, rund, stark gefärbt und enthielten je ein oder zwei oder noch mehr intensiv gefärbte Kernkörperchen. In den Lymphräumen der folliculären Bildungen lagen die Riesenzellen zwischen Lymphocyten eingebettet und in der Lymphe suspendirt und waren kugelförmig, in den Gascysten waren sie wandständig angeordnet und oft abgeplattet. So liess das topographische und morphologische Verhalten der folliculären Bildungen zu Gascysten in dieser Vagina einen engen genetischen Zusammenhang zwischen den beiden Processen sicher constatiren.

Die Veränderungen in der Vagina, wie sie der Colpitis follicularis entsprachen, bereiteten den Boden für die Gascystenbildung vor.

Digitized by Google
Original from UNIVERSITY OF CALIFORNIA
Generated on 2019-07-09 19:56 GMT / http://hdl.handle.net/2027/uc1.b3743166
Public Domain in the United States, Google-digitized / http://www.hathitrust.org/access_use#pd-us-google

Diese entwickelten sich dann, wie dies bereits *Chiari* gezeigt hat, in den pathologisch erweiterten lymphatischen Hohlräumen, und zwar wohl, wie es die neuesten Untersuchungen auf diesem Gebiete dargethan haben,[1]) infolge der Thätigkeit Gas producirender Bacterien.

Die Frage der folliculären Colpitis ist eng verknüpft mit der Frage von der Präexistenz lymphatischer Bildungen in der normalen Schleimhaut dieses Organes.

In der auf diese Frage bezüglichen Literatur finden wir hierüber höchst widersprechende Angaben. So beschreibt *Henle*[2]) einen exquisiten Fall von Entwicklung folliculärer Bildungen, die ihrer Structur nach den gleichen Bildungen der Dünndarmschleimhaut glichen, in der Schleimhaut des oberen Theiles der Scheide und der Portio vaginalis uteri bei einer 18jährigen Selbstmörderin und scheint das als etwas Normales anzusehen. Der Ansicht *Henle's* betreffs der Möglichkeit der Entwicklung lymphatischer Bildungen in der normalen Vaginalschleimhaut trat später *Hyrtl*[3]) bei. Dann beschrieb *Loewenstein*[4]) Lymphknötchen in der normalen Scheidenschleimhaut, und zwar hauptsächlich in ihrem oberen Theile, und fast gleichzeitig mit ihm *Aeby*[5]) Herde von Rundzellen, die er bisweilen in dieser Schleimhaut gefunden hatte. Diesen schloss sich *Litzmann*[6]) an. *Holstein*[7])

---

[1]) Vide *Lindenthal*, Zur Aetiologie der sogenannten Colpohyperplasia cystica. Wiener klinische Wochenschrift. 1897, Nr. 142.

[2]) *Henle*, Handbuch der Eingeweidelehre des Menschen. 1866, S. 450. Er sagt: »Die Vaginalschleimhaut besitzt keine secernirenden Drüsen und ist auch nur ausnahmsweise mit conglobirten Drüsen versehen. Ich fand die letzteren, den Solitärdrüsen des Darmes ähnlich, in grosser Zahl in der Vagina einer 18jährigen Selbstmörderin. Es waren niedere Erhabenheiten mit kreisrunder Basis und centraler Depression, 0·5 bis 2 *mm* im Durchmesser . . . Dickendurchschnitte der Mucosa zeigten im Centrum einer jeden dieser conglobirten Drüsen einen hellen, von Flüssigkeit erfüllten und von feinen Capillargefässen durchzogenen Raum . . .«

[3]) *Hyrtl*, Lehrbuch der Anatomie. 20. Aufl., S. 829. Citirt bei *Neumann*.

[4]) *Loewenstein*, Die Lymphfollikel der Schleimhaut der Vagina. Vorläufige Mittheilung. Centralblatt für die medicinischen Wissenschaften. Nr. 35, S. 546. 1871. Er sagt: »Die Lymphfollikel der Scheide stimmen in ihren wesentlichen anatomischen Charakteren mit den solitären Drüsen des Dünndarmes überein und können daher mit vollem Rechte als identische Gebilde betrachtet werden . . . .« Eine weitere Aehnlichkeit der Vaginalschleimhaut mit der Dünndarmschleimhaut ist nach der Meinung dieses Autors darin zu finden, dass »das Gewebe dieser Schleimhaut häufig in ausgedehntem Masse die Eigenschaften der adenoiden Bindesubstanz zeigt und in seinen Lücken und Maschen mit zahlreichen lymphoiden Elementen erfüllt ist«.

[5]) *Aeby*, Der Bau des menschlichen Körpers. 1871, S. 638.

[6]) *Litzmann*, citirt bei *v. Winckel*, Lehrbuch der Frauenkrankheiten. 1890.

[7]) *Holstein*, Lehrbuch der Anatomie. S. 654. Citirt bei *Ruge*.

Digitized by Google
Original from UNIVERSITY OF CALIFORNIA
Generated on 2019-07-09 19:56 GMT / http://hdl.handle.net/2027/uc1.b3743166
Public Domain in the United States, Google-digitized / http://www.hathitrust.org/access_use#pd-us-google

bestätigte es, dass ausnahmsweise in der normalen Vaginalschleimhaut Lymphknötchen vorkommen, die denen der Dünndarmschleimhaut gleichen. Später beschrieb *Birch-Hirschfeld*[1]) lymphatische Bildungen in der normalen Scheidenschleimhaut. Der Ansicht *Henle's* und *Birch-Hirschfeld's* schloss sich ursprünglich auch *Winckel*[2]) an. *Toldt*[3]) endlich äusserte sich dahin, dass in der normalen Scheidenschleimhaut sowohl Lymphknötchen als auch diffuse lymphocytäre Infiltration beobachtet werden kann.

Im Gegensatze zu den eben genannten Autoren bestreitet *Ruge*[4]) die Präexistenz lymphatischer Bildungen in der normalen Mucosa der Scheide.

Chiari[5]) bestreitet auch die Präexistenz vollkommen entwickelter lymphatischer Bildungen in der normalen Vaginalschleimhaut, nimmt aber in pathologischen Fällen die Entwicklung derselben durch Neubildung, die mit einem vorhergehenden Katarrh der Vagina in Zusammenhang steht, an. Dieser Ansicht *Chiari's* schloss sich *Breisky*[6]) an. *Neumann*[7]) schliesslich verneint, ebenso wie *Ruge*, die Möglichkeit der Präexistenz von Follikeln, fasst aber auch die Bildungen, die er in pathologischen Fällen beobachtete und die *Chiari* und *Breisky* für lymphatischer Natur halten, als Producte entzündlicher Infiltration auf.

Wir sehen also, dass die Möglichkeit des Vorkommens von Lymphknötchen in der normalen Vaginalschleimhaut, die von den älteren Autoren zugegeben wurde, in der letzten Zeit verneint wird. Meine eigenen Untersuchungen in Bezug auf diese Frage berechtigen mich, wie ich glaube, zu behaupten, dass in der normalen Scheidenschleimhaut keine Lymphknötchen enthalten sind und dass solche Fälle, wie der von *Henle* beschriebene, denn doch den

---

[1]) *Birch-Hirschfeld*, Pathologische Anatomie. 1877, S. 1160.

[2]) *Winckel*, Die Pathologie der weiblichen Sexualorgane. Leipzig, 1878. Citirt bei *Ruge*, l. c.

[3]) *Toldt*, Lehrbuch der Gewebelehre. 2. Aufl., 1884, S. 546. Dieser Autor sagt: »Nicht selten beobachtet man circumscripte, follikelähnliche Einlagerungen adenoiden Gewebes in der Vagina, jedoch in äusserst schwankender Zahl und Verbreitung. Während sie manchen Personen völlig zu fehlen scheinen, findet man sie in der Regel ganz vereinzelt in den verschiedensten Bezirken der Schleimhaut vertheilt . . .«

[4]) *Ruge*, Ueber die Anatomie der Schleimhautentzündung. Zeitschrift für Geburtshilfe und Gynäkologie. Bd. IV, 1879.

[5]) *Chiari*, Ueber die Gascysten der menschlichen Scheide. Zeitschrift für Heilkunde. Bd. VI, 1885.

[6]) *Breisky*, Die Krankheiten der Vagina. 1886.

[7]) *Neumann*, Ueber die klinischen und histologischen Veränderungen der erkrankten Vaginalschleimhaut. Archiv für Dermatologie und Syphilis. 1889.

Digitized by Google
Original from UNIVERSITY OF CALIFORNIA
Generated on 2019-07-09 19:56 GMT / http://hdl.handle.net/2027/uc1.b3743166
Public Domain in the United States, Google-digitized / http://www.hathitrust.org/access_use#pd-us-google

pathologischen zuzuzählen sind. Man findet sie auch in den Anfangsstadien ihrer Entwicklung, wo sie mit blossem Auge noch nicht sichtbar sind, nur in den Fällen, in denen man in der Scheidenschleimhaut die Gegenwart katarrhalischer Erscheinungen constatiren kann. Hingegen konnte ich in einer der von mir untersuchten ganz normalen Vaginen in der subepithelialen Schichte der Mucosa eine wenn auch spärliche diffuse lymphocytäre Infiltration feststellen und möchte ich glauben, dass eine solche, wie in der Conjunctiva der Lider, in der Vagina bei normalem Zustande derselben eine verhältnissmässig nicht so selten anzutreffende Erscheinung ist.

So führt das Fehlen der Lymphknötchen in der normalen Vaginalschleimhaut einerseits und andererseits ihre Entwicklung in Vaginen, in denen man ausserdem deutlich das Vorhandensein eines chronischen Katarrhes nachweisen kann, zu der Ueberzeugung, dass der Process der Lymphknötchenbildung in der Vagina ein pathologischer Neubildungsprocess ist, analog demselben pathologischen Processe in der Mucosa der harnleitenden Wege und der Conjunctiva der Lider. Es ist hiebei sehr wohl möglich, dass als Grundlage für die herdartige Vermehrung der Lymphocyten die diffuse Lymphocyteninfiltration dient, die in der normalen Vaginal-Schleimhaut vorkommen zu können scheint. Wenn die Beobachtungen *Saxer's*,[1]) nach denen die Lymphocyten im embryonalen Leben sich aus indifferenten Wanderzellen entwickeln und in einzelnen Exemplaren in allen Schleimhäuten liegen bleiben, richtig sind, so kann man auf Grund dessen, als in hohem Grade glaubwürdig, annehmen, dass dieser Process der Lymphocytenbildung in der Mucosa der Vagina auch ausserhalb des embryonalen Lebens sich abspielen kann, wenn pathologische Verhältnisse vorliegen.

Die Formirung der Noduli lymphatici in der Vagina geht gewiss ganz langsam vor sich und möchte ich die Genese derselben in Parallele stellen mit den von *Saxer* bei der Entwicklung der Lymphknötchen während des embryonalen Lebens beobachteten Vorgängen. Das erste ist immer die mehr diffuse Infiltration mit Lymphocyten, die sich von einer entzündlichen Infiltration mikroskopisch unterscheiden lässt. Darauf folgt die allmälige Aggregirung der Lymphocyten zu Herden, welche zunächst noch nicht ganz scharf begrenzt sind und erst nach und nach werden aus diesen Herden die eigentlichen Noduli lymphatici. In Verbindung mit dieser Entwicklung des

[1]) *Saxer*, Ueber die Entwicklung und den Bau der normalen Lymphdrüsen. Anatomische Hefte. 1. Abth., XIX. Heft. 1896.

Digitized by Google
Original from UNIVERSITY OF CALIFORNIA
Generated on 2019-07-09 19:56 GMT / http://hdl.handle.net/2027/uc1.b3743166
Public Domain in the United States, Google-digitized / http://www.hathitrust.org/access_use#pd-us-google

lymphatischen Gewebes in der Vagina geht Hand in Hand die Ausbildung von kleineren und grösseren Lymphräumen in den lymphatischen Herden und um dieselben, welche Lymphräume mitunter sehr grosse Endothelzellen, ja auch vielkernige Riesenzellen enthalten. Aus subepithelialen solchen Lymphräumen können Bläschen werden, nach deren Berstung Erosionen und Ulcerationen entstehen. Diese Erosionen und Ulcerationen können aber auch dadurch zu Stande kommen, dass bei intensiver Proliferation des lymphatischen Gewebes in den obersten Schichten der Schleimhaut das Epithel durch den Druck seitens des lymphatischen Herdes zerstört wird und es so zu einer Erosion und eventuell daran sich anschliessenden Ulceration kommt. Aus den Erosionen und Ulcerationen kann gewiss eine Verwachsung aneinander liegender solcher Stellen der Vaginalwände resultiren und insoferne die Colpitis follicularis zu einer Colpitis adhaesiva werden. Andererseits können aber auch nach meinen Erfahrungen die Erosionen und Ulcerationen mit Narbenbildung und Pigmentation abheilen und kann an Stelle der einstigen grauen Flecken eine sogar deren ganzes früheres Terrain einnehmende grubenförmige Vertiefung zurückbleiben, die von Narbengewebe ausgekleidet ist. Ueber diesen Narben fehlt das Epithel gemeinhin vollständig. Mit der Colpitis follicularis steht ferner im innigen Zusammenhange die Colpohyperplasia cystica, die aus der Colpitis follicularis durch Gasentwicklung in den pathologisch erweiterten und vermehrten Lymphräumen entsteht. Die Möglichkeit des vollkommenen Verschwindens des Processes, respective der Restitution ad integrum, kann man nach klinischen Beobachtungen nicht bestreiten. *Breisky*[1]) beobachtete zu Lebzeiten während der Schwangerschaft chrakteristische graue Flecken im hinteren Scheidengewölbe, die während des Wochenbettes von selbst spurlos verschwanden. Bei antiseptischer Behandlung sah man sie sogar schon während der Gravidität verschwinden. Die Häufigkeit und Beständigkeit, mit der dieser Process im vorgerückten und Greisenalter angetroffen wird, sprechen jedoch für seine lange Dauer und seinen sehr langsamen Verlauf in den sonstigen Fällen ausserhalb der Gravidität.

Die statistischen Daten betreffs des Alters, in dem der folliculäre Process am häufigsten in der Vagina beobachtet wird, zeigen, dass der Process weitaus überwiegend im Greisenalter vorkommt. Wenn wir auf Tabelle III einen Blick werfen, so sehen wir, dass der Process bei Neugeborenen und in den zehn ersten Jahren des Lebens von mir gar nicht beobachtet wurde. In den nächsten Jahrzehnten, bis zum 50. Lebensjahre inclusive, wurden blos vereinzelte Fälle an-

[1]) *Breisky*, Die Krankheiten der Vagina. 1886.

Digitized by Google
Original from UNIVERSITY OF CALIFORNIA
Generated on 2019-07-09 19:56 GMT / http://hdl.handle.net/2027/uc1.b3743166
Public Domain in the United States, Google-digitized / http://www.hathitrust.org/access_use#pd-us-google

getroffen. Vom 50. Jahre an stieg der Procentsatz der beobachteten Fälle plötzlich stark an und erreichte die Höhe von 66·6% im Alter von 80 bis 90 Jahren.[1]) Das Verhältniss der Fälle von folliculärer Colpitis (die nur mikroskopisch erkannten eingerechnet) zur Gesammtzahl aller secirten Vaginen war 8·9%, mit anderen Worten, es kamen bei meinen Untersuchungen auf 335 weibliche Leichen 30 Fälle des folliculären Processes. Wenn man nur die Fälle berücksichtigt, die sich auf dasjenige Alter, in dem der folliculäre Process häufig beobachtet wird, d. h. das 6. bis 9. Decennium, beziehen, so erweist es sich, dass auf 107 Fälle secirter Vaginen 25 Fälle folliculärer Colpitis kamen, für diese Lebensperiode also der Procentsatz 23·4% war.

Wenn wir Tabelle I und II durchsehen, so bemerken wir weiter, dass von 30 Fällen, in denen makro-, respective mikroskopisch die Gegenwart folliculärer Bildungen in der Scheidenschleimhaut constatirt worden war, in 24 schwere chronische Erkrankungen der Circulations- oder Athmungsorgane, zumal der ersteren, vorhanden waren, welche Stauungshyperämie zu erzeugen im Stande waren.

Aus diesen Thatsachen erhält man sehr wichtige Aufschlüsse in Betreff der ätiologischen Momente, die die Entwicklung des folliculären Processes herbeiführen. Ich habe es schon weiter oben erwähnt, dass fast in jedem Falle, in welchem in der Vaginalschleimhaut lymphatische Bildungen nachgewiesen wurden, gleichzeitig die Symptome eines chronischen Katarrhes der Schleimhaut beobachtet wurden. Der letztere muss also als eines der wichtigsten ätiologischen Momente, die das primum movens für die Entwicklung des Processes abgeben, angesehen werden. Der folliculäre Process stellt also eine Begleiterscheinung des chronischen Scheidenkatarrhes dar, abgesehen davon, wodurch der letztere bedingt sein möge, ob durch Infection, mechanische, chemische oder andere Reize. Die Circulationsstörungen scheinen dann eben die Neubildung des lymphatischen Gewebes auszulösen.

Der folliculäre Process in der Vagina ist also ein pathologischer Neubildungsprocess. Er liegt der Bildung der grauen Flecken auf der Vaginalschleimhaut mit allen ihren Variationen, so auch der Bläschen mit serösem, respective gasförmigem Inhalte zu Grunde. Die Colpitis vetularum *Ruge's* und die Colpitis miliaris et vesiculosa (herpetiformis) *Eppinger's* sind nichts weiter wie Variationen, respective Modificationen dieses auch ihnen zu Grunde liegenden Processes, der

[1]) Von den vier nur mikroskopisch erkannten Fällen von Colpitis follicularis gehörten auch drei dem 7. und 8. Decennium und nur einer dem 4. Decennium an.

Digitized by Google
Original from UNIVERSITY OF CALIFORNIA
Generated on 2019-07-09 19:56 GMT / http://hdl.handle.net/2027/uc1.b3743166
Public Domain in the United States, Google-digitized / http://www.hathitrust.org/access_use#pd-us-google

auf Grund seiner anatomischen Besonderheiten unter dem besonderen Namen »Colpitis nodularis s. follicularis« von den übrigen Erkrankungen der Scheide getrennt werden muss.

Zum Schluss halte ich es für meine Pflicht, Herrn Prof. *Chiari* für das Thema und seine liebenswürdige Unterstützung bei der Bearbeitung desselben meinen tiefgefühlten Dank auszusprechen.

Erklärung der Figuren auf Tafel XI.

Figur 1. Gut abgegrenzter Nodulus lymphaticus. Aus der Vagina einer 63jährigen Frau mit makroskopischer Colpitis follicularis (Fall Nr. 17 in Tabelle I). Zeiss Obj. A, Oc. 2, Vergr. 50.

Figur 2. Ziemlich gut abgegrenzter lymphatischer Herd mit subepithelialer Blasenbildung. Aus der Vagina einer 51jährigen Frau mit makroskopischer Colpitis follicularis (Fall Nr. 5 in Tabelle I). Zeiss Obj. A, Oc. 2, Vergr. 50.

Figur 3. Ueber einem solchen lymphatischen Herde geplatztes Bläschen. Von demselben Falle. Im Grunde des Herdes zwei mit Lymphocyten gefüllte Lymphräume. Zeiss Obj. A, Oc. 2, Vergr. 50.

Figur 4. Theil eines lymphatischen Herdes mit einer Riesenzelle. Aus der Vagina einer 54jährigen Frau mit makroskopischer Colpitis follicularis (Fall Nr. 23 in Tabelle I). Zeiss Obj. E, Oc. 2, Vergr. 390.

Generated on 2019-07-09 19:56 GMT / http://hdl.handle.net/2027/uc1.b3743166
Public Domain in the United States, Google-digitized / http://www.hathitrust.org/access_use#pd-us-google
Digitized by Google
Original from UNIVERSITY OF CALIFORNIA

Generated on 2019-07-09 19:56 GMT / http://hdl.handle.net/2027/uc1.b3743166
Public Domain in the United States, Google-digitized / http://www.hathitrust.org/access_use#pd-us-google
Digitized by Google
Original from
UNIVERSITY OF CALIFORNIA

(Aus dem Institute für allgemeine und experimentelle Pathologie in Innsbruck.)

Weitere Beobachtungen über die Parasiten der Leukämie.

Von

Prof. Dr. **M. Löwit.**

(Hiezu zwei Lichtdrucktafeln XII und XIII.)

Für die Fortführung der Untersuchungen über die Parasiten der Leukämie erschien es vor Allem geboten, die von mir beschriebene specifische Färbungsmethode,[1]) welche bisher ausschliesslich für das periphere Blut der sogenannten myelämischen Form der Leukämie (Polymorphocytenleukämie) zum Studium des bei dieser Erkrankung vorkommenden leukocytären Blutparasiten (Haemamoeba leukaemiae magna) in Anwendung gezogen worden war, auch für die anderen Objecte zu verwenden, welche ich in den Kreis meiner Untersuchungen einbezogen hatte.[2]) Nachdem diese Erweiterung meiner früheren Beobachtungen gegenwärtig zu einem gewissen Abschluss gelangt ist, werde ich im Folgenden berichten: *A.* Ueber die Anwendung der specifischen Färbung für die Leichenorgane myelämischer Individuen; *B.* über die Erfolge der specifischen Färbung des Blutes und der blutzellenbildenden Organe bei den leukämisch inficirten Kaninchen und über die geschlechtliche Fortpflanzung der Parasiten bei denselben;

[1]) Die Leukämie als Protozoeninfection. Untersuchungen zur Aetiologie und Pathologie, S. 259 f. Wiesbaden 1900, Bergmann. (Der Kürze halber werde ich fortan L. P. I. citiren.)

[2]) Ich kann bei dieser Gelegenheit nicht umhin, darauf aufmerksam zu machen, dass die in meiner Monographie wiedergegebenen Photogramme (Tafel X) trotz der grossen Sorgfalt, welche die Verlagsanstalt und der Verleger der Ausführung derselben zu Theil werden liessen, nicht alle Details der Negative und der in meinem Besitze befindlichen Positive erkennen lassen. Es ist hier nicht der Ort, die Gründe dieses Umstandes zu besprechen; es sollte dies nur hier angeführt werden, da manche der dort im Texte beschriebenen Details im Lichtdrucke nicht oder nur sehr schwer erkannt werden können. Es gilt dies namentlich für die Photogramme 6, 11, 12, 13 (Tafel X).

Digitized by Google

Original from UNIVERSITY OF CALIFORNIA

Generated on 2019-07-09 19:56 GMT / http://hdl.handle.net/2027/uc1.b3743166
Public Domain in the United States, Google-digitized / http://www.hathitrust.org/access_use#pd-us-google

sowie *C.* über die specifische Färbung der Parasiten bei Lymphämie und bei Pseudoleukämie.

Vorher will ich aber noch bemerken, dass ich die specifische Färbungsmethode an Trockenpräparaten des peripheren Blutes dreier weiterer Fälle von Myelämie (Nr. 15, 16, 17) anwenden konnte. Fälle 15 und 16 stammen von der I. medicinischen Klinik der deutschen Universität in Prag (Hofrath R. Prof. Dr. *Přibram*), Fall 17 wurde mir von der israelitischen Krankengesellschaft in Breslau (Dr. *Sandmann*) durch gütige Vermittlung des Herrn Docenten Dr. *Tietze* zugesandt; ich sage den betreffenden Herren auch an dieser Stelle für ihre Liebenswürdigkeit meinen verbindlichsten Dank. Näheres über die Fälle selbst ist mir nicht bekannt, doch zeigten die Blutpräparate das typische Verhalten der Polymorphocytenleukämie (Myelämie).

Ein vierter Fall wurde mir durch Dr. *A. C. Coles* (Bradwardine. Bournemouth) übermittelt, der als Leukaemia spleno-medullaris bezeichnet war. Da es sich aber in diesem Falle nur um Ausstrichpräparate des Milzsaftes von der Leiche handelte, so waren Hämamöbenformen in Uebereinstimmung mit meinen früheren Befunden[1]) in diesen Präparaten nicht zu finden. Herrn Dr. *Coles* spreche ich auch an dieser Stelle für seine grosse Freundlichkeit meinen besten Dank aus.

In allen drei eben erwähnten Fällen Nr. 15, 16, 17 konnten die bereits beschriebenen Parasitenformen nach der specifischen Färbungsmethode mit Leichtigkeit und an sehr zahlreichen kleineren und grösseren Leukocyten nachgewiesen werden. Neue Parasitenformen, welche für die Biologie des Schmarotzers von Wichtigkeit wären, habe ich nicht auffinden können.[2]) Photogramm 1 (Tafel XII) zeigt eine Amöbenform vom Falle 15, die durch ihre ganz hervorragende Grösse ausgezeichnet ist; sie zeigt eine etwas verzogene Kugelform, ihr Durchmesser betrug am Trockenpräparate im schrägen Diameter gemessen, nicht ganz 9 μ. Der Parasit deckt den darunter liegenden Leukocyten beinahe vollständig und überragt seinen unteren Rand auf einer Seite um ein geringes. Im Innern der Amöbe befinden sich Differenzirungen, auf deren nähere Besprechung ich nach dem bei analogen Formen hierüber bereits früher Mitgetheilten[3]) nicht weiter eingehen will. Von der Peripherie dieser Amöbenform treten an einer circumscripten Stelle einige deutlich gefärbte kurze Fortsätze ab, welche mit den analogen Gebilden aus dem myelämischen Blute des

[1]) L. P. I., S. 68 f.

[2]) Neue extracelluläre, also freie Parasitenformen werden in einer nächsten Mittheilung beschrieben werden.

[3]) L. P. I., S. 268 f.

Digitized by Google
Original from UNIVERSITY OF CALIFORNIA
Generated on 2019-07-09 19:56 GMT / http://hdl.handle.net/2027/uc1.b3743166
Public Domain in the United States, Google-digitized / http://www.hathitrust.org/access_use#pd-us-google

Menschen (L. P. I., Photogramme 5 und 10 [Tafel X]) wohl nicht identificirt werden dürfen. Auch sind diese kurzen Fortsätze gewiss nicht homolog den bei den inficirten Kaninchen vorkommenden Parasitenfortsätzen[1]) (L. P. I., Fig. 252—264), mit denen wir uns im Folgenden noch näher zu beschäftigen haben werden. Ich halte es für sehr wahrscheinlich, dass diese kurzen Fortsätze der grossen Amöbenform (Photogramm 1, Tafel XII) bis zu einem gewissen Grade erst beim Antrocknen oder beim Ausziehen der Blutschichte auf dem Deckglase entstanden sind; einen regelmässigen Bestandtheil des Parasiten stellen derartige Fortsätze keineswegs dar, während man unregelmässige, verzogene Parasitenformen im Trockenpräparate umso häufiger findet, je dünner die Blutschichte auf dem Deckglase vertheilt erscheint.[2])

Die zweite hier reproducirte Parasitenform (Photogramm 2, Tafel XII) stammt vom Falle 17, sie steht zweifellos in Beziehung zu den früher beschriebenen und abgebildeten Sichelformen[3]) aus dem myelämischen Blute des Menschen. Sie erscheint deshalb aber bemerkenswerth, weil in derselben nur ein centrales, kernähnliches Gebilde vorhanden ist, und weil die Sichelform hier vorwiegend durch die hackenförmig umgebogenen Enden des Parasiten charakterisirt wird. Das Gebilde macht hier den Eindruck einer mehr gestreckten Sichel, die Entstehung desselben aus einer Kugelform kann auch hier als wahrscheinlich angesehen werden,[4]) immerhin kann nicht entschieden werden, ob das betreffende Gebilde sich erst zur Sichel einkrümmt oder aus der Sichel ausstreckt. Neben der Sichelform sind an der gleichen Zelle noch einige basophile Granula in typischer Rundform kenntlich.

Ich habe nun mit Rücksicht auf die bereits früher[5]) erörterten und später noch genauer zu behandelnden Befunde aus dem Blute und den blutzellenbildenden Organen der leukämisch inficirten Kaninchen auch in den Präparaten dieser drei Fälle von Myelämie, sowie in jenen des Falles 14[6]) nach fortsatzführenden sogenannten Polymitusformen gesucht, welche in Folge ihrer ganz typischen Gestalt nicht als Kunst- oder Degenerationsproducte aufgefasst werden können.[7]) Ich habe derartige geisselführende Formen, die vielfach zu

[1]) L. P. I., S. 186 f.

[2]) Vgl. *Löwit*, Weitere Beobachtungen über die specifische Färbung etc. Ziegler's Beiträge etc. 1900, Bd. XXVIII, S. 416 f.

[3]) L. P. I., S. 60 f. und S. 269 f., Fig. 29, 30 und Photogramme 8, 9, 10, 14.

[4]) Vgl. L. P. I., S. 269 ff.

[5]) L. P. I., S. 180 f.

[6]) L. P. I., S. 259 f.

[7]) L. P. I., S. 57 f., 186 f., 210 f.

Digitized by Google
Original from UNIVERSITY OF CALIFORNIA
Generated on 2019-07-09 19:56 GMT / http://hdl.handle.net/2027/uc1.b3743166
Public Domain in the United States, Google-digitized / http://www.hathitrust.org/access_use#pd-us-google

den Sichelformen in engster Beziehung standen (L. P. I., Photogramm 10), auch in den neuen drei Fällen von Myelämie nur sehr spärlich angetroffen, während sie beim inficirten Kaninchen recht häufig sind; wir kommen darauf noch zurück.

A. Ueber die Anwendung der specifischen Färbung für die Leichenorgane myelämischer Individuen.

In den blutzellenbildenden Organen myelämischer Individuen hatte ich[1]) in Schnittpräparaten nach einem dort genauer mitgetheilten Färbungsverfahren bisher noch nicht bekannte eigenartige intracelluläre Gebilde, die sogenannten »grünen Körper« beschrieben und sie sowie die durch sie gebildeten sogenannten »grünen Zellen« als zum Formenkreis der Haemamoeba magna gehörig angesprochen, und sie, mehr auf biologische Gründe gestützt, als Dauerformen des Parasiten gedeutet, welche erst in der Leiche entstehen, und welche möglicher Weise eine Beziehung des Parasiten zur Aussenwelt herzustellen berufen erscheinen. Ich hatte jedoch die Frage nach der Bedeutung der »grünen Körper« noch als eine offene bezeichnet.[2])

Die specifische Färbungsmethode hat nun, so weit die morphologische Seite der Frage dabei in Betracht kommt, eine vollständige Bestätigung der eben ausgesprochenen Anschauung erbracht. Ich habe die in Alkohol gehärteten blutzellenbildenden Organe der beiden Fälle 1 und 13[3]) (*Delago* und *Janowsky*) mit der specifischen Färbungsmethode untersucht; bei der Constanz und Klarheit des Resultates glaubte ich auf eine Prüfung der anderen Fälle von Myelämie verzichten zu dürfen.

Die früher beschriebene specifische Färbungsmethode erfuhr für den vorliegenden Zweck nur insoferne eine kleine Abänderung, als ein Einschluss der Präparate in Jodgummi sich als unthunlich erwies, weil in diesem Einschlussmittel die Zellgrenzen und auch die feineren Details innerhalb der Zellen vollständig unkenntlich werden. Die Schnittpräparate aus Alkohol wurden daher nach der Färbung und Jodirung in der üblichen Weise in Balsam eingeschlossen. Ich kann bei dieser Einschlussmethode auf das hierüber bereits früher[4]) Gesagte verweisen, Dauerpräparate konnten hiebei auch diesmal nicht erzielt werden, doch waren die sofort zu erwähnenden Verhältnisse immerhin mehrere Tage in klarer und scharfer Weise sichtbar.

[1]) L. P. I., S. 73 f.
[2]) L. P. I., S. 78 und 99 f.
[3]) L. P. I., S. 69.
[4]) L. P. I., S. 262.

Digitized by Google
Original from UNIVERSITY OF CALIFORNIA
Generated on 2019-07-09 19:56 GMT / http://hdl.handle.net/2027/uc1.b3743166
Public Domain in the United States, Google-digitized / http://www.hathitrust.org/access_use#pd-us-google

Bei der Durchsicht derartig hergestellter Präparate aus Knochenmark, Milz und Lymphdrüsen fiel sofort auf, dass die »grünen Körper« innerhalb der »grünen Zellen« einen deutlich ausgesprochenen sporenartigen Charakter besitzen (Photogramm 3, Tafel XII); die einzelnen (sporenartigen) Körperchen, die in der Regel in grosser Anzahl in der entsprechenden (grünen) Zelle enthalten sind, zeigen eine distinct grün gefärbte, manchmal deutlich doppeltcontourirte dunkle Randzone und einen lichten ungefärbten centralen Binnentheil, wodurch gerade der typische Sporencharakter gegenüber der gleichmässigen Färbung des ganzen Körperchens bei der früheren Tinctionsmethode[1]) scharf hervortritt. Ich brauche wohl nicht erst zu betonen, dass dieser Sporencharakter nicht ein Effect verschiedener Einstellung der Mikrometerschraube, sondern durch die betreffenden Elemente selbst bedingt war.

Diese sporenähnlichen Bildungen liegen stets intracellulär, sie haben meistens annähernd gleiche Grösse, doch kommen in dieser Beziehung immerhin auch Differenzen gelegentlich zur Beobachtung. Die sporenartigen Körperchen sind stets in den verschiedenen Zellenebenen zerstreut, und in dem betreffenden Photogramme 3 sind selbstverständlich nur die in einer Ebene gelegenen Gebilde klar sichtbar, während die tiefer gelegenen in der lichteren Partie der Zelle nur schwach angedeutet sind. An der gleichen lichteren Stelle aber in einer tieferen Ebene lag auch der Kern der betreffenden Zelle, der deshalb im Photogramme gleichfalls nicht hervortritt.

Bezüglich der Reichhaltigkeit und der Anordnung der Zellen mit den sporenartigen Elementen kann ich auf das hierüber bereits früher Erwähnte verweisen,[2]) die differentiellen Momente zur Unterscheidung von andersartigen, in ihrem morphologischen Aussehen aber ähnlichen Elementen (basophile Granulationen, Mastzellenkörnung, Chromatindegeneration) tritt bei der specifischen Färbungsmethode noch viel klarer als bei dem früher verwendeten Verfahren hervor, und ich muss besonders hervorheben, dass eine scharfe Abtrennung dieser sporenartigen Gebilde von den eben genannten Elementen auf Grund der angeführten Färbungsmethode durchführbar ist. Eine Verwechslung derselben untereinander erscheint mir ebenso wie die Annahme eines Hervorgehens der sporenartigen Gebilde etwa aus den Mastzellengranulis der ja in der Regel gleichzeitig reichlich vorhandenen Mastzellen bei genauerem Studium für ausgeschlossen.

Ich möchte in Uebereinstimmung mit den früheren Befunden besonders betonen, dass ich die betreffenden Zellen mit den sporen-

[1]) L. P. I., S. 73, Fig. 76—81, Tafel IV.
[2]) L. P. I., S. 75.

Digitized by Google
Original from UNIVERSITY OF CALIFORNIA
Generated on 2019-07-09 19:56 GMT / http://hdl.handle.net/2027/uc1.b3743166
Public Domain in the United States, Google-digitized / http://www.hathitrust.org/access_use#pd-us-google

haltigen Elementen in sämmtlichen drei blutzellenbildenden Organen angetroffen habe; ich möchte aber auch gegenwärtig noch die Frage nach der primären Ansiedelung des betreffenden Parasiten im Blute und den blutzellenbildenden Organen bei Myelämie (Polymorphocytenleukämie) ebenso wie früher[1]) noch als eine offene bezeichnen, dagegen scheint mir aber die Annahme, dass die Haemamoeba leukaemiae magna in den blutzellenbildenden (Leichen-) Organen myelämischer Individuen in einem sporenartigen Dauerstadium nachgewiesen werden kann, eine wesentliche Stütze gewonnen zu haben. Die Haemamoeba leukaemiae magna würde daher als ein unter gewissen Verhältnissen sporenbildender leukocytärer Parasit aufzufassen sein[2]) und sich dadurch, vorläufig wenigstens, wesentlich unterscheiden von den in anderer Beziehung nahe verwandten Malariaparasiten, bei denen bisher eine Dauerform im Menschen nicht aufgefunden wurde, was aber nicht ausschliesst, dass in entsprechenden Fällen auch eine solche Form der Malariaparasiten innerhalb und ausserhalb des menschlichen Organismus nachgewiesen werden wird, auf deren Existenz übrigens bereits von *L. Pfeiffer*[3]) hingewiesen wurde. Die neueren Untersuchungen über die exogene geschlechtliche Fortpflanzung der Malariaparasiten, auf die wir noch zurückkommen, machen die Existenz von Dauerformen dieser Parasiten gleichfalls im hohen Grade wahrscheinlich, doch sind solche bisher weder im Moskitoleibe noch in anderen Medien nachgewiesen worden.[4])

B. Ueber die Erfolge der specifischen Färbung des Blutes und der blutzellenbildenden Organe bei den leukämisch inficirten Kaninchen; geschlechtliche Fortpflanzung der Parasiten.

Für die im Folgenden mitzutheilenden Beobachtungen wurden nicht sämmtliche 27 leukämisch inficirte Kaninchen[5]) verwendet, es wurden vielmehr nur Blutpräparate der Kaninchen V, VI und XII, sowie Ausstrichpräparate der blutzellenbildenden Organe vom Kaninchen VII, bei denen sich ein reichlicher Parasitenbefund im Blute und in den betreffenden Organen ergab, genau durchsucht, während die entsprechenden Objecte anderer, später zu erwähnender Thiere

[1]) L. P. I., S. 241 und 246.

[2]) L. P. I., S. 100 f.

[3]) Die Protozoen als Krankheitserreger. Jena 1891. 2. Aufl., S. 8.

[4]) Vgl. *Angelo Celli*, Die Malaria nach den neuesten Forschungen. Beiträge zur experimentellen Therapie, herausgegeben von *Behring*. Heft II. 1900, S. 32.

[5]) L. P. I., S. 139 ff.

Digitized by Google
Original from UNIVERSITY OF CALIFORNIA
Generated on 2019-07-09 19:56 GMT / http://hdl.handle.net/2027/uc1.b3743166
Public Domain in the United States, Google-digitized / http://www.hathitrust.org/access_use#pd-us-google

nur an wenigen Präparaten geprüft wurden. Es kam hier ja zunächst nur darauf an, das Verhalten der Parasiten gegenüber der specifischen Färbung zu verfolgen.

In dieser Beziehung ist nun zu bemerken, dass die specifische Grünfärbung der Parasiten auch beim Kaninchen zum Vorscheine kommt; will man aber die Farbenunterschiede klar hervortreten lassen, so muss man, da die Parasiten im Kaninchen sich leichter und intensiver als beim myelämischen Menschen färben,[1]) die betreffenden Farbstofflösungen nur ganz kurze Zeit (etwa 2—5 Minuten) auf das Präparat einwirken lassen. Eine Färbungsdauer von einer halben Stunde, wie sie für das menschliche Blut angeführt wurde,[2]) ruft bei den inficirten Kaninchen eine so intensive Färbung der Parasiten in den meisten Fällen hervor, dass dieselben nach der Jodirung in der Regel nicht mehr deutlich grün, sondern nur dunkel gefärbt erscheinen, wodurch dann ein wesentliches differentielles Moment gegenüber den andern sich in der Farbenlösung tingirenden Elementen verloren geht. Es ist zwar auch in diesen Fällen die Entscheidung, ob eine Parasitenform vorliegt, in der Regel immer noch durchführbar, weil auch bei zu intensiver Färbung die Parasiten mehr einen schwarzgrünen, die Elemente der Kern- oder Zellendegeneration oder die betreffenden Zellengranula einen mehr schwarzblauen bis schwarzbraunen Farbenton aufweisen, und weil die doch meistens äusserst charakteristische Parasitenform beim inficirten Kaninchen schon an und für sich vor Verwechslung schützt, immerhin geht aber bei einer zu intensiven Färbung ein wichtiges Unterscheidungsmerkmal verloren.

Weiterhin muss bemerkt werden, dass das früher erwähnte basische Farbengemenge[3]) an den Parasiten des inficirten Kaninchens in vielen Fällen auch bei kurzer Anwendung nach der Jodirung Schwarzfärbung erkennen lässt; ich habe den Eindruck gewonnen, dass die Beimengung des Methylenblau für dieses Verhalten verantwortlich zu machen ist, und dass diese Schwarzfärbung der Parasiten umso weniger hervortritt, je weniger alkalisches Methylenblau dem Thionin beigemengt wird. Eine Reihe von Versuchen, auf die hier im Einzelnen nicht eingegangen werden soll, hat mir diese Schlussfolgerung nahe gelegt. Diese Versuche sollen bei einer anderen Gelegenheit fortgesetzt werden.

Betonen möchte ich noch, dass sowohl im peripheren Blute als in den Ausstrichpräparaten aus den blutzellenbildenden Organen nor-

[1]) L. P. I., S. 173.
[2]) L. P. I., S. 259.
[3]) L. P. I., S. 20.

Digitized by Google
Original from UNIVERSITY OF CALIFORNIA
Generated on 2019-07-09 19:56 GMT / http://hdl.handle.net/2027/uc1.b3743166
Public Domain in the United States, Google-digitized / http://www.hathitrust.org/access_use#pd-us-google

maler und leukämisch inficirter Kaninchen, bei den letztern jedoch weit zahlreicher, in den leukocytären Elementen Mastzellengranulationen und sich basisch färbende Degenerationsproducte des Kern- und Zellzerfalles vorkommen, auf die ich bereits früher hingewiesen hatte,[1]) und welche auch beim Kaninchen eine gewisse Aehnlichkeit mit manchen Amöbenformen des Parasiten besitzen können. Namentlich kommen hier die sogenannten Kugel- oder Rundformen des Parasiten in erster Linie in Betracht, da beim normalen, noch mehr aber beim leukocytotischen Kaninchen sowohl im peripheren Blute, zahlreicher aber in den blutzellenbildenden Organen, Mastzellengranula und sogenannte Degenerationsproducte des Kern- und Zellzerfalles vorkommen, welche bei einfacher basischer Färbung mit den kleinen Amöbenformen der Parasiten verwechselt werden können. Die Anwendung der specifischen Färbung lehrt nun auch hier durch die charakteristische Grün- bis Grünschwarzfärbung die der Parasitenreihe zugehörigen Gebilde von anderen, der Reihe der Mastzellen und der Degenerationsproducte zugehörigen Elementen abzutrennen, wozu noch als wichtiges Erkennungszeichen die charakteristische, sofort näher zu beschreibende Form der Parasiten hinzukommt, die bei den inficirten Kaninchen auch post mortem in den blutzellenbildenden Organen (entgegen den Befunden am Menschen) vielfach beibehalten wird. Ich habe auf Grund der diesbezüglichen Untersuchungen die Ueberzeugung gewonnen, dass manche der früher als Zerfallsproducte der Hämamöben aus den blutzellenbildenden Organen der inficirten Kaninchen beschriebenen Gebilde[2]) nicht der Parasitenreihe angehören, sondern wahrscheinlich als Degenerationsdroducte des Zell- und Kernzerfalles eventuell als Mastzellengranula anzusprechen sind. Ich möchte übrigens mit dieser Aeusserung über die Frage des Vorkommens von Dauerformen (Sporen) des Parasiten innerhalb der blutzellenbildenden Organe der der Infection erlegenen Kaninchen[3]) nicht endgiltig abgesprochen haben, dieselbe bedarf jedenfalls noch weiterer Untersuchungen.

Aus der Untersuchung des peripheren Blutes der leukämisch inficirten Kaninchen ergibt sich nun, dass daselbst leicht zweierlei verschiedene Formen des Parasiten unterschieden werden können, die ich bereits früher[4]) beschrieben, jedoch nicht genügend auseinander gehalten hatte, es sind dies 1. die sogenannten Amöbenformen des Parasiten, die auch im peripheren Blute des myelämischen Menschen

[1]) L. P. I., S. 34 f., S. 70 f., S. 183 f., S. 211 f., Fig. 75, Tafel IV.
[2]) L. P. I., S. 210 f.
[3]) L. P. I., S. 211.
[4]) L. P. I., S. 184 f.

Digitized by Google
Original from UNIVERSITY OF CALIFORNIA
Generated on 2019-07-09 19:56 GMT / http://hdl.handle.net/2027/uc1.b3743166
Public Domain in the United States, Google-digitized / http://www.hathitrust.org/access_use#pd-us-google

in grossen Mengen vorkommen, und 2. die Geisselformen (Polymitus), die beim inficirten Kaninchen sehr zahlreich, beim myelämischen Menschen jedoch nur äusserst spärlich vorhanden sind und oft ganz fehlen können.

Die Amöbenformen (Photogramme 4, 5, Tafel XII) sind bei dem angewandten Färbungsverfahren charakterisirt durch einen vollständig gleichmässigen dunkeln und homogenen Parasitenleib, in welchem gelegentlich auch kern- und vacuolenähnliche Differenzirungen vorhanden sein können, wie ich sie früher bereits beschrieben und abgebildet hatte (L. P. I., Tafel VIII, Fig. 241, 245, 246, 249, 252). Das hervorstechendste Merkmal dieser Formen scheint mir aber darin gelegen zu sein, dass von ihrer Peripherie keinerlei längere Fortsätze abstrahlen, wie sie der zweiten Form zukommen, allenfalls können indessen auch kleinere horn- oder hakenförmige Fortsätze an den Amöbenformen vorhanden sein, die aber mit den eigenartigen Fortsätzen der Geisselformen nicht verwechselt werden dürfen. An den grösseren Amöbenformen scheint gar nicht so selten eine Zusammensetzung aus kleineren Theilstücken vorzuliegen (Photogramm 5, Tafel XII), worin höchstwahrscheinlich der Ausdruck einer (ungeschlechtlichen) Vermehrung (Sporulation) dieser Formen zu erblicken ist. (Schizogonie nach *Schaudinn.*[1]) Auch die aus der Schizogonie hervorgehenden Theilformen (Schizonten) zeigen die gleichen Charaktere wie die ursprünglichen Mutterformen, auch sie sind vor Allem gleichfalls der Hauptsache nach fortsatzlos.

Die Geisselformen (Polymitus) des peripheren Blutes der inficirten Kaninchen habe ich bereits früher (L. P. I., Tafel VIII, Fig. 253—261) in einer Reihe naturgetreuer Abbildungen vorgeführt. ich begnüge mich hier mit der Wiedergabe eines hieher gehörigen Photogrammes 6, Tafel XII, und verweise gleichzeitig auf die analogen Geisselformen aus den blutzellenbildenden Organen, speciell aus dem Knochenmarke der inficirten Kaninchen (Photogramme 7, 8, 14) sowie auf sogenannte freie Geisselfäden (Photogramme 12, 13, Tafel XII), auf deren nähere Erörterung wir sofort noch zurückkommen. Vergleicht man nun diese Photogramme 7, 8, 12, 13, 14 mit jenen, die *R. Koch*[2]) über die Entwicklung der Vogelmalaria (Halteridium) (Photogramme 5, 6, 8, 9, Tafel I) und von den Parasiten der tropischen Malaria (Photogramme 13—15, Tafel III) seiner Arbeit beigefügt hat, so wird man

[1]) Untersuchungen über den Generationswechsel bei Coccidien und Hämosporidien. Zoologisches Jahrbuch 1899, Bd. XIII, S. 197, und Zoologisches Centralblatt, VI. Jahrgang Nr. 22, S. 765.

[2]) Zeitschrift für Hygiene und Infectionskrankheiten. 1899. Bd. XXXII. S. 1.

Digitized by Google
Original from UNIVERSITY OF CALIFORNIA
Generated on 2019-07-09 19:56 GMT / http://hdl.handle.net/2027/uc1.b3743166
Public Domain in the United States, Google-digitized / http://www.hathitrust.org/access_use#pd-us-google

sich gewiss des Eindruckes nicht erwehren können, dass hier analoge Bildungen vorliegen.

Die eben erwähnten Geisselformen sind nun bei den inficirten Kaninchen so typische und charakteristische Bildungen, dass eine Verwechslung mit andersartigen Gebilden von vornherein ausgeschlossen erscheint. Ich habe eine genauere Beschreibung dieser Elemente bereits früher[1]) gegeben und will mich hier mehr mit der Bedeutung derselben beschäftigen.

Ich bin nun gegenwärtig auf Grund der diesbezüglichen Beobachtungen und gestützt auf die später noch zu besprechenden Untersuchungen über die Beziehung dieser Geisselformen zur geschlechtlichen Fortpflanzung bei Coccidien und anderen Protozoen (*Schaudinn, Siedlecki, R. Koch, Ross* etc.) zu der Anschauung gelangt, dass die früher[2]) ausgesprochene Vermuthung über den Einfluss der durch die Uebertragung des Parasiten vom Menschen auf das Kaninchen geänderten Lebens- und Ernährungsbedingungen desselben im Kaninchenorganismus auf das Zustandekommen einer gewissen Variabilität und Labilität seiner Form, und über das dadurch bedingte Auftreten der sogenannten Flagellatenform des Parasiten, das Wesen der Sache nur theilweise trifft, dass vielmehr die Geisselformen des Parasiten beim inficirten Kaninchen zur geschlechtlichen Fortpflanzung der Hämamöbe (im Kaninchenorganismus) in innigster Beziehung stehen. Zur Stütze dieser Auffassung sei auf Folgendes hingewiesen:

Vergleicht man Präparate aus dem peripheren Blute der inficirten Kaninchen mit solchen aus den blutzellenbildenden Organen nach dem Tode der Thiere, namentlich mit solchen aus dem Knochenmark, so zeigt es sich in solchen Fällen, in denen ein reichlicher Befund an Parasiten an den genannten Localitäten vorliegt, dass im peripheren Blute Amöben- und Geisselformen zwar in grosser Menge vorhanden sein können, dass aber im Knochenmarke die Geisselformen überwiegen, Amöbenformen daselbst hingegen nur spärlich angetroffen werden. Dies weist bereits mit Wahrscheinlichkeit darauf hin, dass die Entwickelung der Geisselformen zu den blutzellenbildenden Organen, speciell zum Knochenmark, in näherer Beziehung steht. So waren beispielsweise bei dem Kaninchen VII[3]) im Knochenmark auf Ausstrichpräparaten Geisselformen sehr reichlich vorhanden, während sie auf analogen Präparaten aus Milz und Lymphdrüsen

[1]) L. P. I., S. 186.
[2]) L. P. I., S. 186.
[3]) L. P. I., S. 147 f.

Digitized by Google
Original from UNIVERSITY OF CALIFORNIA
Generated on 2019-07-09 19:59 GMT / http://hdl.handle.net/2027/uc1.b3743166
Public Domain in the United States, Google-digitized / http://www.hathitrust.org/access_use#pd-us-google

vollständig fehlten, die Parasiten waren in diesen beiden letzteren Organen überhaupt nur spärlich und nur in Amöbenform vorhanden,[1]) während typische Mastzellen reichlich nachweisbar waren. Die hier beigefügten Photogramme von Geisselformen des Parasiten aus den blutzellenbildenden Organen (Photogr. 7, 8, 12, 13, Tafel XII) stammen auch durchwegs aus dem Knochenmarke.

Dagegen wurden beim Kaninchen VI[2]) ausser im Knochenmarke auch in der Milz (auf Schnittpräparaten, Photogr. 14, Tafel XII) zahlreiche Geisselformen nachgewiesen, Amöbenformen konnten in beiden Organen nur in ganz vereinzelten Exemplaren gefunden werden. In den beiden Organen zeigten nun die Geisselformen neben gut entwickelten, ganz typischen Exemplaren vielfach auch solche, die auf entschiedenen Parasitenzerfall intra- und extracellulär hinwiesen; ich habe diese Verhältnisse bereits früher eingehend erörtert und mit Abbildungen belegt,[3]) worauf hier verwiesen sein mag. Ich konnte mich bei der Vergleichung der Präparate aus beiden Organen der Vermuthung nicht entschlagen, dass der Parasitenzerfall innerhalb der Milz reichlicher vorhanden ist, und dieses Organ möglicher Weise geradezu zur intra- und extracellulären Vernichtung der Parasiten beim inficirten Kaninchen in näherer Beziehung steht als das Knochenmark, in welchem nicht nur beim Kaninchen VI, sondern namentlich auch beim Kaninchen VII zahlreiche, auf fortschreitende Entwicklung der Geisselformen hinweisende Bilder gefunden wurden. In den Lymphdrüsen habe ich Geisselformen bisher nicht nachweisen können. Jedenfalls wird man sagen müssen, dass diese Formen zwar vorwiegend im Knochenmark, aber auch in der Milz bei den inficirten Kaninchen vorhanden sein können.

Bei einem genaueren Studium der Geisselformen im Knochenmark der inficirten Kaninchen fällt nun sofort eine gewisse Verschiedenheit bei den verschiedenen Exemplaren des gleichen Präparates auf. Es gibt Parasiten mit nur einem und auch solche mit einer grossen Zahl von Geisselfäden, es gibt dünne (Photogr. 8) und es gibt dicke Geisselfäden (Photogr. 7), es gibt Geisselfäden, die aufs innigste mit dem Parasitenleib zusammenhängen (Photogr. 7), und solche, welche bereits eine gewisse (Photogr. 8), eventuell eine vollständige Unabhängigkeit vom Parasitenleibe (Photogr. 12) erkennen lassen. Endlich gibt es

[1]) An Schnittpräparaten aus den betreffenden Organen sind diese Verhältnisse noch nicht genauer verfolgt worden, die Gegenwart von Geisselformen an solchen Präparaten habe ich bereits früher (L. P. I., S. 187) erwähnt.

[2]) L. P. I., S. 145.

[3]) L. P. I., S. 211 f. Tafel VIII, Fig. 262—276.

Digitized by Google
Original from UNIVERSITY OF CALIFORNIA
Generated on 2019-07-09 19:57 GMT / http://hdl.handle.net/2027/uc1.b3743166
Public Domain in the United States, Google-digitized / http://www.hathitrust.org/access_use#pd-us-google

auch Verbände von feinen Geisseln (Photogr. 13), die möglicher Weise aus einer compacten Geisselform, möglicherweise aber auch durch Aneinanderlagerung freier Geisselfäden entstanden sind, und es gibt ganz freie Geisseln, die eine nähere Beziehung zu einem compacten Parasitenleibe und zu leukocytären Elementen nicht erkennen lassen, was bei den bisher erwähnten Photogrammen überall hervortritt.

Es soll bei diesen Verschiedenheiten zunächst die Frage näher erörtert werden, inwiefern dieselben nicht vielleicht durch die Antrocknung des Materials an das Deckglas bedingt werden. Gewiss wird dieses Moment bei der Beurtheilung dieser Verhältnisse nicht unberücksichtigt bleiben dürfen, aber die Gesetz- und Regelmässigkeit der hier in Betracht kommenden Formen ist doch eine so grosse, dass in der genannten Methode gewiss nicht das ausschlaggebende und alleinige Moment für die Entstehung der genannten Formen gesehen werden kann. Diese Formen sind auch da vorhanden, wo an den zugehörigen oder benachbart gelegenen leukocytären Elementen keine Spur einer Verzerrung oder sonstigen Läsion erkannt werden kann, was ja allerdings kein strenger Beweis ist, aber sie sind mit annähernd den gleichen Differenzen auch in Schnittpräparaten gehärteter Organe vorhanden und können daher durch die Antrocknung des Materiales an das Deckglas nicht bedingt sein.

Dagegen lässt sich bei dem angewendeten Färbungsverfahren eine bestimmte Aussage darüber nicht machen, ob der Geisselfaden aus der Peripherie des Parasitenleibes oder aus seiner im Innern des Parasitenleibes gelegenen chromatischen Substanz stammt, was für die Auffassung dieser Fäden von wesentlicher Bedeutung wäre. Bei der gleichmässig dunklen Färbung, welche die specifische Tinction an den Parasiten hervorruft, ist eine solche Entscheidung nur schwer möglich. Immerhin ist es mir auch bei den nach der specifischen Methode gefärbten Präparaten an einzelnen Parasitenexemplaren durch entsprechende Verwendung der Stellschraube des Mikroskopes wahrscheinlich geworden, dass in manchen Fällen der Geisselfaden aus dem innern chromatischen Theile des Parasitenleibes entspringt und gerade bei dem im Photogramm 7 wiedergegebenen Objecte war dies der Fall. Dagegen habe ich bei der einfachen Methylenblaufärbung, bei welcher eine Sonderung in Ekto- und Entoplasma am Parasiten häufig wahrgenommen werden kann, bei einzelnen Objecten die volle Ueberzeugung gewonnen, dass der Geisselfaden nicht aus dem Ektoplasma, sondern aus der im Innern des Parasiten gelegenen chromatischen Substanz stammt, während bei anderen Exemplaren mit ebenso grosser Sicherheit behauptet werden konnte, dass es auch Geisselfäden gibt,

Digitized by Google
Original from UNIVERSITY OF CALIFORNIA
Generated on 2019-07-09 19:57 GMT / http://hdl.handle.net/2027/uc1.b3743166
Public Domain in the United States, Google-digitized / http://www.hathitrust.org/access_use#pd-us-google

welche eine unzweifelhafte und ausschliessliche Beziehung zum Ektoplasma des Parasiten erkennen lassen (Photogr. 14, Tafel XII), in welchen dann die aus dem Innern des Parasitenleibes stammende chromatische Kernsubstanz nicht enthalten ist. (Einzelne Geisselfäden des Photogr. 8, Tafel XII.) Gerade solche Bilder machen den Eindruck, als ob Ekto- und Entoplasma des Parasiten an dem Aufbaue von Fortsätzen aus dem Parasitenleibe betheiligt sein können, und als ob einzelne Geisselfäden nur aus Ektoplasma, andere aber nur oder vorwiegend nur aus Entoplasma (Chromatin) bestünden.

Nun hat vor Kurzem *Plenge*[1]) an einem weit günstigeren Materiale, und zwar bei den Schwärmerzellen einiger Mycetozoen und bei Flagellaten, mit grosser Wahrscheinlichkeit den Nachweis führen können, dass wir zwei Arten von Fortsätzen an diesen Objecten zu unterscheiden haben. Die einen, und zwar die dünneren, sind Protoplasmafortsätze und dürften ausschliesslich Organe der Locomotion sein; sie werden als Pseudopodien bezeichnet. Die anderen stehen mit dem Kern der Zelle in Verbindung, sie sind bei jedem Exemplar nur in der Einzahl vorhanden und werden als der »Geisselfaden« bezeichnet. Dieser hat keine locomotorische Function, sondern spielt höchstwahrscheinlich bei der Conjugation eine bedeutsame Rolle. Ich möchte mich nun an dem von mir näher studirten Materiale, das ja in gewisser verwandtschaftlicher Beziehung zu jenem *Plenge's* steht, so weit es die Kleinheit des verfolgten Objectes zulässt, der Auffassung *Plenge's* anschliessen, und auch bei den Geisselformen des leukämisch inficirten Kaninchens zwischen Pseudopodien und den eigentlichen Geisselfäden unterscheiden, möchte aber darauf hinweisen, dass bei unserem Objecte die Ausbildung mehrerer Geisselfäden aus einem Parasiten die Regel zu sein scheint.

Doch werden noch weit eingehendere Untersuchungen über diesen Gegenstand nothwendig sein, als mir gegenwärtig zu Gebote stehen, ehe eine Sicherheit des Urtheils nach der angeführten Richtung hin möglich sein wird. Jedenfalls kann durch die Beobachtung, soweit die Kleinheit des Objectes hier überhaupt ein Urtheil zulässt, dass auch jene Geisselfäden, welche die Annahme einer Beziehung derselben zur geschlechtlichen Entwicklung des Parasiten als naheliegend erscheinen lassen (Photogr. 10 und 11, Tafel XII), chromatische Substanz in einem dünnen pseudopodienartigen Fortsatze

[1]) *Henrique Plenge*, Ueber die Verbindung zwischen Geissel und Kern bei den Schwärmerzellen der Mycetozoen und bei Flagellaten und über die an Metazoen aufgefundenen Beziehungen der Flimmerapparate zum Protoplasma und Kern. Inaugural-Dissertation. Marburg 1899.

Digitized by Google
Original from UNIVERSITY OF CALIFORNIA
Generated on 2019-07-09 19:57 GMT / http://hdl.handle.net/2027/uc1.b3743166
Public Domain in the United States, Google-digitized / http://www.hathitrust.org/access_use#pd-us-google

erkennen lassen, eine Entscheidung dieser Frage nicht erbracht werden, da ein sicheres Urtheil über die dunkle Partie in dem pseudopodienartigen Fortsatze, welche den Eindruck chromatischer Substanz macht, nicht abgegeben werden kann. Das Gleiche gilt auch für die freien geisselartigen Elemente (Photogr. 12, 13, Tafel XII), welche sogenannte chromatische Substanz und dünne pseudopodienartige Fortsätze erkennen lassen.

Endlich sind noch solche Fortsätze an den Parasiten der inficirten Kaninchen zu erwähnen, welche bestimmt erscheinen, die Verbindung mit dem zugehörigen Leukocyten (Photogr. 9, Tafel XII), eventuell auch mit zugehörigen Parasitenelementen [1]) herzustellen. Es sind das meistens kurze, ziemlich starke und gerade Parasitenfortsätze, welche mit den eben genannten Geisselfäden nicht verwechselt werden können, und welche wohl gleichfalls den Pseudopodien zuzuzählen sind.

Vergleicht man nun die Geisselformen des Parasiten, wie sie im peripheren Blute der inficirten Kaninchen vorkommen, mit jenen, die sich im Knochenmarke derselben befinden, wobei selbstverständlich nur von solchen Thieren die Rede ist, bei denen eine reichliche Ansammlung des Parasiten in diesem Organe vorhanden ist, so erhält man den Eindruck, dass vorwiegend die letzteren auf fortschreitende Entwicklung hinweisende Veränderungen darbieten. Es kommen hier nämlich Bilder vor, bei denen der Parasitenleib seiner Hauptmasse nach in mehr weniger zahlreiche Geisselfäden zerfallen ist, die meistens unregelmässig angeordnet sind; derartige Verbände von einzelnen kleineren oder grösseren Geisselfäden können dann ohne eine Andeutung des compacten Parasitenleibes auch mehr selbstständig angetroffen werden (Photogr. 13, Tafel XII). Es macht den Eindruck, als ob diese einzelnen (9—10) Geisselfäden des letztgenannten Photogrammes gerade im Begriffe wären, sich von einander zu entfernen oder auseinanderzuschwärmen. Man trifft im Knochenmark und auch im peripheren Blute gar nicht so selten leukocytäre Elemente, welche mit derartigen einzelnen kleinen Geisselfäden besetzt sind, oft nur in der Einzahl, manchmal aber auch mehrere gleichzeitig an einer Zelle. Diese kleinen Geisselfäden scheinen sich an der Zelle wieder zu grösseren parasitären Elementen zu entwickeln. Für das Photogramm 12 dürfte eine solche Deutung zulässig sein. Man trifft aber auch freie,

[1]) Bei dem im Photogramme 10 (Tafel XII) wiedergegebenen Objecte war zwischen dem grossen cellulären und dem kleinen extracellulären Parasiten ein solcher Verbindungsfaden vorhanden, der im Photogramm nicht zum Vorschein kommt; wir werden später darauf noch näher einzugehen haben.

Digitized by Google
Original from UNIVERSITY OF CALIFORNIA
Generated on 2019-07-09 19:58 GMT / http://hdl.handle.net/2027/uc1.b3743166
Public Domain in the United States, Google-digitized / http://www.hathitrust.org/access_use#pd-us-google

kleine oder grössere Geisselfäden, welche mit zelligen Elementen überhaupt nicht in Verbindung stehen (Photogr. 12), vermuthlich freie Elemente oder solche, die ihre Wirthszelle wechseln oder überhaupt erst eine solche aufsuchen.

Im Knochenmarke selbst konnte über die weitere Entwicklung dieser kleinen Geisselfäden ein neuer Befund nicht gemacht werden. wohl aber im peripheren Blute der inficirten Thiere. Hier legt die Auffindung derartiger Formen, wie sie im Photogramme 10 und 11 (Taf. XII) wiedergegeben sind, sofort die Vermuthung nahe, dass diese kleinen Geisselformen in nähere Beziehung zu den oben als Amöbenformen bezeichneten Elementen treten können. Derartige Befunde konnten nicht häufig gemacht werden, immerhin aber häufig genug, um sie nicht als zufällige Befunde ansprechen zu müssen. Die hier in Betracht kommenden Verhältnisse treten im Photogramme 11 mit besonderer Klarheit hervor.

Im Photogramme 10 liegt eine mittelgrosse Amöbenform mit kurzen Fortsätzen an einem kleinen Leukocyten vor. In unmittelbarer Nachbarschaft der Zelle, aber im Photogramme ohne Verbindung mit der Zelle und der Amöbenform befindet sich eine kleine Geisselform mit deutlichem, dunklem Körper und einigen davon abgehenden lichteren Geisseln. Am Präparate selbst konnte man sich nun mit voller Sicherheit davon überzeugen, dass sich in einer tieferen Einstellungsebene, als jene des Photogrammes 10 ist, ein dunkelgefärbter Verbindungsfaden von der Amöben- zur Geisselform befand, von dem nicht entschieden werden konnte, in welcher Beziehung er zu den beiden Parasitenformen stand.

Mit voller Deutlichkeit traten aber diese Verhältnisse im Photogramme 11 (Tafel XII), hervor; hier kann wohl kein Zweifel darüber obwalten, dass eine Verbindung zwischen der Amöben- und Geisselform besteht, und dass diese Verbindung durch einen von der Geisselform abgehenden kurzen Fortsatz hergestellt wird. Die Annahme, dass es sich hier um ein Eindringen der Geisselform in die Amöbenform, eventuell um eine Verbindung beider miteinander handelt, ist wohl eine sehr naheliegende; sobald dieselbe aber zugelassen wird, so wird auch die weitere Annahme sehr wahrscheinlich, dass diese Verbindung der beiden Formen den Ausdruck einer geschlechtlichen Vereinigung und damit auch einer geschlechtlichen Fortpflanzung derselben darstellt, zumal durch eine Reihe von Arbeiten analoge geschlechtliche Fortpflanzungsverhältnisse an günstigeren Objecten bei Coccidien und Hämamöbiden mit voller Sicherheit nachgewiesen wurden.

Digitized by Google
Original from UNIVERSITY OF CALIFORNIA
Generated on 2019-07-09 19:58 GMT / http://hdl.handle.net/2027/uc1.b3743166
Public Domain in the United States, Google-digitized / http://www.hathitrust.org/access_use#pd-us-google

Es sind dies die Arbeiten von *Schaudinn* und *Siedlecki*,[1]) von *Siedlecki*[2]), *Simon*[3]), *Wasielewski*[4]) und *R. Koch*[5]); während die ersteren die geschlechtliche Fortpflanzung für einige Epithelparasiten aus der Ordnung der Coccidien erwiesen haben, bringt *R. Koch*, ebenso wie früher bereits *Mac Callum*[6]), *Ross*[7]) und *Manson*[8]), die entsprechenden Beobachtungen über die geschlechtliche Fortpflanzung bei den Hämamöbiden, speciell bei den den Malariaparasiten nahestehenden Parasiten aus dem Vogelblute (Halteridium und Proteosoma) bei. Namentlich erscheinen die letzten Untersuchungen von *Siedlecki*[9]) an Adelea ovata und jene von *R. Koch* an den Hämosporidien aus dem Vogelblute und an den Parasiten der tropischen Malaria im hervorragenden Masse geeignet, die Kenntniss der männlichen und weiblichen Parasitenformen, sowie den Modus der geschlechtlichen Fortpflanzung bei diesen Protozoen zu fördern.

Auf Grund dieser Untersuchungen bin ich für das hier studirte Object geneigt, die sogenannten grossen und kleinen Amöbenformen als weibliche Parasiten oder (im Anschluss an die Terminologie von *Schaudinn* und *Siedlecki*) als Makrogametocyten anzusprechen, die sich durch einfache ungeschlechtliche Theilung (Schizogonie) vermehren können, zur Neubildung kleiner Amöbenformen (Schizonten) Veranlassung geben, bei denen bisher allerdings im inficirten Kaninchen die zugehörigen Sichelformen nicht gefunden wurden. Auch ist der ganze Modus der Theilung und Neubildung der Makrogametenzellen in Schizonten bei der Kleinheit des Objectes und bei dem hiefür wohl auch ungeeigneten Fixirungs- und Färbungsverfahren nicht feststellbar. Die Schizonten inficiren wahrscheinlich neuerdings leukocytäre Elemente und entwickeln sich, wenn auch wohl nicht direct, wieder zu weiblichen Makrogametenzellen.

Der zweite oben als Geisselform beschriebene Parasitentypus entspricht auf Grund dieser Auffassung den männlichen Parasiten (Mikrogametocyten), nur sie geben zur Bildung fädiger, den Spermatocyten der Metazoen analoger Elemente Veranlassung (Photogr. 7, 8.

---

[1]) Verhandlungen der deutschen zoologischen Gesellschaft. 1897, S. 192 f.

[2]) Annales de l'Institut Pasteur. 1898, Tom XII, pag. 799.

[3]) Annales de l'Institut Pasteur. 1897, pag. 545.

[4]) Centralblatt für Bacteriologie etc. I., 1898, Bd. XXIV, S. 71.

[5]) Zeitschrift für Infectionskrankheiten. 1899, Bd. XXXII, S. 1.

[6]) British med. Journ. 1897, pag. 1786; und ibidem 1898, pag. 550.

[7]) Journ. of experim. Med. Baltimore. 1898, V, 3, pag. 117, cit. nach *Schaudinn*, Zoologisches Centralblatt. 1899, Nr. 22.

[8]) Brit. med. Journ. 1898, pag. 849 und 1575.

[9]) Annales de l'Institut Pasteur. 1899, Tom XIII, pag. 169.

Digitized by Google
Original from UNIVERSITY OF CALIFORNIA
Generated on 2019-07-09 19:57 GMT / http://hdl.handle.net/2027/uc1.b3743166
Public Domain in the United States, Google-digitized / http://www.hathitrust.org/access_use#pd-us-google

12, 13, 14, Tafel XII), welche in Folge der ihnen zugehörigen Pseudopodien wahrscheinlich eine hohe Beweglichkeit besitzen, ausschwärmen, zur Neuinfection leukocytärer Elemente führen und sich neuerdings zu Mikrogametenzellen entwickeln können. Eine Spindelform der Mikrogameten ist auch hier nicht mit Sicherheit zu constatiren. Die Entwicklung der Mikrogameten scheint vorwiegend im Knochenmarke der inficirten Kaninchen vor sich zu gehen, was in Uebereinstimmung mit analogen Angaben über die Entwicklung der Mikrogameten bei den Malariaparasiten steht (*Bignami* und *Bastianelli*[1]).

Die auf geschlechtliche Verbindung der beiden oben erwähnten Geschlechtszellen hinweisenden Bilder wurden bisher beim inficirten Kaninchen ausschliesslich im peripheren Blute (Photogr. 10 und 11) gesehen. Welche Veränderungen nun nach der supponirten geschlechtlichen Vereinigung der beiden Keimzellen innerhalb der einzelnen Keime erfolgen, konnte aus den oben bereits erwähnten Gründen nicht eruirt werden. Ich glaube aber aus einer Reihe diesbezüglicher Bilder darauf hinweisen zu können, dass aus dieser geschlechtlichen Vereinigung wahrscheinlich eigenartige, kleinen Amöbenformen ähnliche, stets schwächer als die Elterzellen gefärbte Gebilde hervorgehen (Photogr. 15, Tafel XII), welche man in den gleichen Präparaten, in denen auch die auf geschlechtliche Vereinigung selbst hinweisenden Bilder vorhanden sind, meistens in kleineren Gruppen vereinigt oder perlschnurartig aneinander gereiht oder in mehr unregelmässiger Anordnung, in der Regel mit leukocytären Elementen verbunden, aber auch frei von denselben vorfindet. Bezüglich dieser eigenartigen Bildungen habe ich bisher ein sicheres Urtheil nicht gewinnen können. Ich möchte vorläufig nur der Vermuthung Ausdruck geben, dass dieselben wahrscheinlich den Sporoblasten im Sinne *Schaudinn's* entsprechen, doch ist ihre Lagerung in einer Cyste, sowie ihr Freiwerden aus derselben bisher noch nicht constatirt. Eine Reihe von früher[2]) bereits mitgetheilten Beobachtungen lässt an eine Ausstossung der Sporoblasten aus der Elterzelle denken, wobei diese wahrscheinlich hochgradige Formveränderungen erleidet.

Im Photogramme 15 handelt es sich um einen Leukocyten mit eingebuchtetem Kern, auf welchen jedoch nicht vollständig scharf eingestellt war. An der Peripherie dieser Zelle liegen auf einer Seite angelagert fünf sporenähnliche, schilfgrün gefärbte Gebilde, welche gleichfalls nicht sämmtlich in einer Ebene liegen, und von denen die zwei zu oberst an der Zelle (im Bilde links) gelegenen Elemente

[1]) Vgl. das zusammenfassende Referat von *Nuttall*, Centralblatt für Bacteriologie. I. Abth., 1900, Nr. 6, S. 223.

[2]) Vgl. L. P. I., S. 272.

Digitized by Google
Original from UNIVERSITY OF CALIFORNIA
Generated on 2019-07-09 19:57 GMT / http://hdl.handle.net/2027/uc1.b3743166
Public Domain in the United States, Google-digitized / http://www.hathitrust.org/access_use#pd-us-google

scharf hervortreten. An diesen Gebilden waren Geisselfäden mit Sicherheit nicht zu erkennen, dagegen lässt es sich nicht entscheiden, ob das etwas mehr entfernt von der Zelle gelegene Gebilde (links oben) gleichfalls als Sporoblast oder als ein weiteres, in diesem Falle bereits mit kurzen Fortsätzen versehenes Umwandlungsproduct eines solchen aufzufassen ist. Im Photogramme 16 sind zu oberst zwei entschieden geisselführende, extracelluläre Gebilde mit Deutlichkeit zu erkennen. Es ist vorläufig nicht zu entscheiden, ob dieselben einem weiteren Entwicklungsstadium der Sporoblasten oder der Reihe von freien Mikrogameten (Geisselfäden) angehören. Auf einzelne Structurdetails, die an diesen Gebilden erkennbar sind, möchte ich vorläufig nicht näher eingehen. Die übrigen Elemente in diesem Photogramme sind unscharf eingestellt, doch ist ein kleiner Leukocyt mit einer aufgelagerten fortsatzfreien Amöbenform (Makrogametenzelle) gut zu erkennen. Der zweite kleine Leukocyt ist parasitenfrei.

Diese in den Photogrammen 15 und 16 wiedergegebenen Stadien (Sporoblasten) betheiligen sich wahrscheinlich gleichfalls an der Infection der Leukocyten und dürften wohl zur Entstehung neuer Makro- und Mikrogametenzellen Veranlassung geben,[1]) doch muss es auch hier vorläufig unentschieden bleiben, ob aus der geschlechtlichen Vereinigung bereits differenzirte (männliche oder weibliche), oder nicht differenzirte zur ungeschlechtlichen Entwicklung bestimmte Elemente, oder beide gleichzeitig hervorgehen.

Die geschlechtliche Fortpflanzung der Haemamoeba leukaemiae magna im Kaninchenorganismus ist durch diese Beobachtungen wohl wahrscheinlich geworden; im menschlichen Organismus konnte ich wenigstens bisher in Ausstrichpräparaten des peripheren Blutes keine diesbezüglichen Beobachtungen machen, der gewöhnliche Vermehrungsmodus ist hier die einfache ungeschlechtliche Sporulation (Schizogonie). Dementsprechend ist ja auch das Amöbenstadium des betreffenden Parasiten im Blute des myelämischen Menschen das häufigste. Indessen kommen doch auch beim Menschen, wie früher[2]) auseinandergesetzt wurde, wenn auch nicht sehr häufig, Sichelformen vor, welche nach der Nomenclatur *Schaudinn's* wohl als Merozoiten bezeichnet werden müssen, die aus dem Amöbenstadium des Parasiten

[1]) Ich habe es in der obigen Darstellung vermieden, die kleinen geisselführenden Elemente als »Schwärmsporen« zu bezeichnen, so verlockend eine solche Bezeichnung auch für gewisse der oben geschilderten Elemente wäre. Es ist bei den Protozoen schon so Verschiedenartiges als »Schwärmsporen« bezeichnet worden, dass ich es für besser hielt, von dieser Bezeichnung vorläufig Umgang zu nehmen.

[2]) L. P. I., S. 57 f., 60 f., 270 f.

Digitized by Google
Original from UNIVERSITY OF CALIFORNIA
Generated on 2019-07-09 19:57 GMT / http://hdl.handle.net/2027/uc1.b3743166
Public Domain in the United States, Google-digitized / http://www.hathitrust.org/access_use#pd-us-google

hervorgehen. Ob beim myelämischen Menschen echte »Geisselformen« als männliche Mikrogametenzellen wie beim leukämisch inficirten Kaninchen vorkommen, ist noch nicht zu sagen, ich habe bisher solche Formen beim Menschen nicht auffinden können. Was hier bisher an fortsatzführenden Parasitenformen gesehen wurde, weist mit grosser Wahrscheinlichkeit auf Parasiten mit Pseudopodien hin. Allerdings ist uns hierüber bisher noch sehr wenig bekannt, wir werden aber doch jetzt schon sagen können, dass beim myelämischen Menschen die ungeschlechtliche, durch Sporulation im Amöbenstadium des Parasiten vor sich gehende Fortpflanzung (Schizogonie) des betreffenden Parasiten überwiegt, dass aber der betreffende Parasit ausserhalb des menschlichen Organismus (exogen), wo wir ihn allerdings bisher nur in dem künstlich inficirten Kaninchen kennen, sich daselbst vorwiegend durch geschlechtliche Fortpflanzung (Sporogonie) vermehrt. Auch hier tritt eine auffallende Analogie mit den diesbezüglichen Verhältnissen bei den Malariaparasiten zu Tage, die sich endogen (nach *R. Koch*) im Menschen (analog wie der betreffende Leukämieparasit) unter den ihnen zusagenden Ernährungsbedingungen durch Schizogonie, exogen im Darm einzelner Mückenarten aber auf geschlechtlichem Wege (Sporogonie) fortpflanzen (*Grassi, Bignami, Bastianelli* und *R. Koch*). Auch für die den menschlichen Malariaparasiten so nahestehenden Parasiten der Vogelmalaria gelten nach *R. Koch* die gleichen Verhältnisse. Wir haben es hiebei mit einem Generationswechsel zu thun, der bei Aenderung der Lebensbedingungen bei Hämosporidien und Coccidien zur Regel zu gehören scheint (*Schaudinn*[1]). Diese Analogien dürfen wohl als weitere Stütze der Anschauung aufgefasst werden, dass die genannten Leukämieparasiten den Malariaparasiten des Menschen verwandt sind und ihnen im zoologischen System nahe stehen.

Ich möchte endlich noch darauf hinweisen, dass diese soeben geschilderte Differenz der Fortpflanzung der Haemamoeba leukaemia magna beim myelämischen Menschen und beim inficirten Kaninchen möglicher Weise auch für die Differenz der Krankheitserscheinungen[2]) bei beiden verantwortlich zu machen ist. Nach *Schaudinn* tritt die geschlechtliche Fortpflanzung bei Coccidien dann ein, wenn die Wirthszelle durch den Parasiten erschöpft ist, wobei dann die Erhaltung der Art unter minder zusagenden Lebensbedingungen durch Bildung sporenähnlicher Dauer-

[1]) Zoologisches Centralblatt. 1899, Nr. 22, S. 765.

[2]) L. P. I., S. 173 f., 188 f., 198 f., 206 f., 229 f.

Digitized by Google
Original from UNIVERSITY OF CALIFORNIA
Generated on 2019-07-09 19:58 GMT / http://hdl.handle.net/2027/uc1.b3743166
Public Domain in the United States, Google-digitized / http://www.hathitrust.org/access_use#pd-us-google

formen gesichert wird. Das Auftreten der geschlechtlichen Fortpflanzung an der Haemamoeba leukaemiae magna in dem inficirten Kaninchen würde von diesem Gesichtspunkte bereits den Ausdruck ungünstigerer Lebensbedingungen des Parasiten im Kaninchenorganismus darstellen, wodurch einerseits der doch in der Regel an Menge geringgradigere Nachweis der Hämamöbe im Blute und den blutzellenbildenden Organen der inficirten Kaninchen, anderseits aber auch die graduelle Differenz der Krankheitserscheinungen beim leukämisch inficirten Kaninchen und beim leukämischen Menschen ihre Erläuterung finden würden.

Im Gegensatze zu dieser Auffassung hält *Celli*[1]) die sexuelle Fortpflanzung der Malariaparasiten im Mückenleibe für die completere und vollkommenere Lebensphase, was mit der eben erörterten Anschauung nicht übereinstimmt. Es wird über diese Verhältnisse vorläufig überhaupt ein entscheidendes Urtheil nicht gewonnen werden können, ehe wir nicht über die näheren Bedingungen, unter denen die asexuelle und sexuelle Fortpflanzung bei Coccidien und Hämosporidien stattfindet, näher unterrichtet sein werden. Jedenfalls ist aber der im vorausgehenden wahrscheinlich gemachte Nachweis eines Generationswechsels des Leukämieparasiten beim inficirten Kaninchen und die damit im Zusammenhang stehende Annahme der Sporogonie der Myelämieparasiten bei dem leukämisch inficirten Kaninchen, wenn auch nicht als der ausschliessliche, so doch als ein sehr häufig neben der Schizogonie vorkommender Modus der Fortpflanzung des Parasiten von grosser Bedeutung für die Biologie des Myelämieparasiten, die sich beim Menschen ausschliesslich durch Schizogonie zu vermehren scheinen.

Versucht man nun auf Grund der bisherigen Kenntnisse ein Bild über den Entwicklungsgang der Haemamoeba leukaemiae magna beim myelämischen Menschen und beim leukämisch inficirten Kaninchen zu entwerfen, so wird sich bezüglich des myelämischen Menschen Folgendes sagen lassen, wobei wohl nicht erst betont zu werden braucht, dass mit dem Fortschritt unserer Kenntnisse über den Entwicklungsgang der Parasiten wesentliche Aenderungen der folgenden Zusammenfassung eintreten können. Diese kann ja in dem gegenwärtigen Augenblicke nur den Werth eines vorläufigen Ueberblickes besitzen.

Die, wie es scheint, vorwiegende Vermehrungsart des Parasiten ist beim Menschen die Schizogonie, die wahrscheinlich hauptsächlich in den blutzellenbildenden Organen abläuft. Die durch vielfach wieder-

[1]) a. a. O., S. 28.

Digitized by Google
Original from UNIVERSITY OF CALIFORNIA
Generated on 2019-07-09 19:58 GMT / http://hdl.handle.net/2027/uc1.b3743166
Public Domain in the United States, Google-digitized / http://www.hathitrust.org/access_use#pd-us-google

holte Schizogonie entstandenen jungen Schizonten gelangen in Form kleinster rundlicher Amöben mit den innerhalb der blutzellenbildenden Organe inficirten leukocytären Elementen in die Blutbahn, wo gleichfalls Schizogonie, wenn auch in beschränktem Grade, stattfindet. Im peripheren Blute des myelämischen Menschen wachsen nun die jungen Schizonten zu mehr weniger grossen Amöbenformen heran, die ganz bedeutende Dimensionen, bis zu 10 μ D, annehmen können, es ist aber immerhin möglich, dass mit diesen Elementen der Formenkreis des Parasiten im peripheren Blute noch nicht abgeschlossen ist. Innerhalb der grösseren und ganz grossen kugeligen Amöbenformen tritt wahrscheinlich in einem gewissen Entwicklungsstadium ein zur Bildung eines Sichelkeimes hinführender aber noch nicht genauer erkannter Process ein. In der nämlich anfänglich, bis auf die Gegenwart einer lichteren, wahrscheinlich vacuolenartigen Partie, vollständig homogenen Amöbe können in manchen Exemplaren einige Granula beobachtet werden, worauf dann wahrscheinlich ein noch nicht genügend klargelegter Umbildungsprocess zu einem mit ein bis vier kernartigen Gebilden versehenen Sichelkeim erfolgt. Dieser Sichelkeim ist wohl als ein Merozoit aufzufassen. Die Bedeutung dieses Merozoiten, seine weiteren Schicksale, seine Beziehung zur Schizogonie und zu den Schizonten, ebenso wie das Verhalten der Schizogonie innerhalb der blutzellenbildenden Organe selbst ist noch völlig ungeklärt, ebenso die Frage der Sporogonie des Parasiten, oder der vorbereitenden Stadien zu diesem Entwicklungsgange im menschlichen Organismus. Auch muss das Vorkommen von Geisselformen im menschlichen Organismus noch als eine offene Frage bezeichnet werden.

Bei den leukämisch inficirten Kaninchen kommt in Folge eines wohl durch geänderte Ernährungsbedingungen veranlassten Generationswechsels zur Schizogonie der Parasiten noch eine Sporogonie hinzu. Wo die Differenzirung der Schizonten und Merozoiten im Kaninchenorganismus in Makro- und Mikrogametocyten erfolgt, ist noch nicht eruirt; beide Elemente konnten jedoch im peripheren Blute, namentlich aber im Knochenmarke der inficirten Kaninchen nachgewiesen werden. Die Mikrogameten sind geisselführende, sehr kleine parasitäre Bildungen, welche im peripheren Blute der inficirten Kaninchen sowohl frei als auch an Makrogametocyten angelagert gefunden wurden. Die weiteren Entwicklungsstadien dieser geschlechtlichen Vereinigung (Sporogonie) sind nicht bekannt, doch wurden sporoblastenähnliche Bildungen an manchen Leukocyten nachgewiesen, welche wahrscheinlich aus Sporocysten hervorgehen. Typische Sichelkeime (Sporozoiten) wurden bisher beim leukämisch inficirten Kaninchen nicht gefunden.

Digitized by Google
Original from UNIVERSITY OF CALIFORNIA
Generated on 2019-07-09 19:57 GMT / http://hdl.handle.net/2027/uc1.b3743166
Public Domain in the United States, Google-digitized / http://www.hathitrust.org/access_use#pd-us-google

C. Ueber die specifische Färbung der Parasiten bei Lymphämie und Pseudoleukämie.

Bei den nur unsicheren und auch nicht eindeutigen Befunden, die ich früher[1]) im Blute und den blutzellenbildenden Organen bei Lymphämie (Homoiocytenleukämie) auf die Gegenwart einer besonderen Hämamöbenart in den leukocytären Elementen bezog, war es von besonderer Wichtigkeit, die specifische Färbungsmethode auch für diese Form der leukämischen Erkrankung anzuwenden. Allein ich musste mich bald an den mir noch zur Verfügung stehenden Blutpräparaten der früher erwähnten Fälle von Lymphämie,[2]) sowie an Schnittpräparaten aus den blutzellenbildenden Organen der hieher gehörigen Fälle[3]) überzeugen, dass der genannten Färbung hier nicht jene Bedeutung, wie bei den Fällen von Myelämie zukommt. Eine specifische Färbung irgendwelcher Gebilde war bei Lymphämie weder im Blute noch in den Organen zu erzielen.

Indessen hatte ich doch bei den mannigfachen Versuchen, die ich mit dem eben erwähnten Materiale angestellt hatte, einige Befunde erheben können, welche darauf hinwiesen, dass auch bei der Lymphämie, öfter als ich es früher gesehen hatte,[4]) in den Leukocyten des peripheren Blutes eigenartige Bildungen vorhanden sind, welche jedenfalls eine nähere Berücksichtigung erheischten. Das mir zu Gebote stehende Material war aber inzwischen erschöpft, ehe es mir glang, zu brauchbaren Resultaten zu gelangen. Erst als ich durch die Freundlichkeit des Herrn Dr. *W. Türk* in Wien aus der Hofrath *Neusser*'schen Klinik, dem ich an dieser Stelle meinen besten Dank ausspreche, reichliches Blutmaterial zweier Fälle von chronischer Lymphämie erhielt, konnten die Versuche zu einem vorläufigen Abschluss gebracht werden. Die im Folgenden zu beschreibende Färbemethode ist an diesen beiden Fällen ausgearbeitet und vorläufig nur an diesen beiden Fällen geprüft worden. Ein entscheidendes Urtheil über dieselbe ist daher, ehe nicht ein breiteres Beobachtungsmaterial vorliegt, nicht möglich; eine specifische Färbungsmethode ist damit keinesfalls gewonnen, indessen habe ich doch den Eindruck, dass wir mit Hilfe dieser Methode in der Erkenntniss der bei Lymphämie vorkommenden parasitären Bildungen in den Leukocyten eine vorläufige Etappe erreicht haben.

---

[1]) L. P. I, S. 104 f.
[2]) L. P. I., S. 104.
[3]) L. P. I., S. 105.
[4]) L. P. I. S. 106.

Digitized by Google
Original from UNIVERSITY OF CALIFORNIA
Generated on 2019-07-09 19:57 GMT / http://hdl.handle.net/2027/uc1.b3743166
Public Domain in the United States, Google-digitized / http://www.hathitrust.org/access_use#pd-us-google

Ueber die beiden eben erwähnten Fälle von Lymphämie kann ich nach den Mittheilungen des Herrn Dr. *Türk* nur berichten, dass sie aus dem Sommersemester 1899 stammen, sie waren mit den Nummern 7104 B. 2 und 7956 B. 7 bezeichnet, und sollen im Folgenden mit diesen auch auseinander gehalten werden. Die Blutentnahme war von Ende Mai bis August erfolgt, das Datum der Entnahme war in entsprechender Weise ersichtlich gemacht.

Der Blutbefund dieser Präparate entsprach vollständig dem Bilde der Lymphämie, es überwogen überall die bekannten kleineren und grösseren einkernigen Zellen, auf deren nähere Beschreibung hier nicht weiter eingegangen werden soll. Ich unterlasse es gleichfalls, nähere Zahlenangaben über die relativen Mengenverhältnisse dieser einkernigen Zellen anzuführen, weil ich die Beobachtung machte, dass in den an verschiedenen Tagen entnommenen Blutproben des gleichen Falles grosse Schwankungen dieses Verhältnisses vorhanden waren, deren Ursache mir nicht bekannt ist. Nur das eine möchte ich noch hervorheben, dass in den Blutpräparaten beider Fälle, bei Nr. 7956 B 7 jedoch in weit intensiverem Grade als bei Nr. 7104 B. 2, hochgradige degenerative Erscheinungen im Kern und Protoplasma in der Form sehr reichlicher Vacuolenbildung und Zerfaserung vorhanden waren, die bereits bekannt sind[1]) (*Botkin, Gumprecht, Kühnau, Krönig*), und von *Krönig*[2]) genauer beschrieben wurden. Auch hier waren übrigens recht beträchtliche Schwankungen in der Menge derartiger degenerirter Zellen in den an verschiedenen Tagen entnommenen Blutpräparaten bemerkbar. Im Photogramm 26 (Tafel XIII) ist ein Beispiel einer derartigen vacuolisirten Zelle wiedergegeben; ich habe noch intensivere Zerstörungen gesehen, auf deren Beschreibung und Wiedergabe, weil diese Verhältnisse nur indirect mit der uns hier beschäftigenden Frage zusammenhängen, verzichtet wird. Bei dem Falle 7956 zeigten übrigens die degenerirten und in Degeneration begriffenen Zellen vielfach eine ganz beträchtliche Grösse, und in manchen Präparaten übertraf die Menge der degenerirten Zellen bei weitem jene der Zellen mit intactem Kern und Protoplasma.

Die Färbungsmethode, die ich an dem mir zu Gebote stehenden Blutmaterial allmälig ausbildete und mit der auch die folgenden Resultate gewonnen wurden, beruht im Wesentlichen in einer Modification der *Romanowsky*'schen Färbung[3]), welche ja auch für die

[1]) L. P. I., S. 39 f.

[2]) Verhandlungen des 17. Congresses für innere Medicin. Wiesbaden 1899. S. 206.

[3]) Vgl. *Mannaberg*. Die Malariakrankheiten. Wien 1899. S. 34.

Digitized by Google
Original from UNIVERSITY OF CALIFORNIA
Generated on 2019-07-09 19:57 GMT / http://hdl.handle.net/2027/uc1.b3743166
Public Domain in the United States, Google-digitized / http://www.hathitrust.org/access_use#pd-us-google

Tinction der Malariaparasiten so vortreffliche Dienste leistet. Ich verwende zur Färbung jetzt ausschliesslich die von *Nocht*[1]) angegebene, stark alkalische Methylenblaulösung, die 2—3 Tage bei 60° C. im Thermostaten gestanden hat. Man erhält auf diese Weise ein sehr stark rothstichiges (polychromes) Methylenblau, und höchst wahrscheinlich ist es der Gehalt an Methylenviolett (*Rosin*[2]), welcher an dem Resultate der Färbung im hohen Grade betheiligt ist. Ich kann aber nicht umhin, auch in dem hohen Alkaligehalte des *Nocht*'schen Methylenblau ein wesentliches Moment für den Erfolg der Färbung zu erblicken, denn ich habe in selbst hergestelltem, altem, stark rothstichigem, gewöhnlichem oder *Löffler*'schem Methylenblau und in einer von *Grübler* bezogenen polychromen Methylenblaulösung an Controlpräparaten der obigen beiden Lymphämiefälle nur negative Resultate erzielt.

Die Färbung der Blutpräparate nehme ich gegenwärtig in folgender Weise vor: Die lufttrockenen und durch 1—2 Stunden bei 110—120° fixirten Trockenpräparate des Blutes werden in der *Nocht*schen Farbenlösung bis zur deutlichen Rauchentwicklung aus der Farbflüssigkeit erhitzt und bleiben hierauf noch bis zur vollständigen Abkühlung etwa 10—15 Minuten in der Farbstofflösung liegen. Hierauf wird die überschüssige Farbe unter der Wasserleitung gut abgespült und das Präparat neuerdings an der Luft getrocknet. Ist das erfolgt, dann lasse ich aus einer Pipette eine geringe Menge eines mit Salzsäure angesäuerten Wassers (0·3%) auf das Präparat auffliessen, wodurch eine intensive Entfärbung erfolgt. Den richtigen Grad dieser Entfärbung zu erreichen ist nur durch Uebung möglich, genaue Regeln können dafür nicht angeführt werden. Im Allgemeinen lasse ich das saure Wasser nur wenige Secunden einwirken und spüle sofort unter der Wasserleitung ab. Das Präparat zeigt sich dann je nach der Dicke der Blutschichte verschieden stark entfärbt; je intensiver die Entfärbung, desto undeutlicher werden die im Folgenden zu beschreibenden intraleukocytären Bildungen, und sie verschwinden bei zu starker Entfärbung vollständig, indem sie gleichfalls ihre Farbe abgeben. Am sichersten kann man darauf rechnen, dass die betreffenden Körper kenntlich sind, wenn das Präparat im Ganzen oder in einzelnen Theilen desselben noch einen deutlich blauen Farbenton hat, dabei aber doch bereits durchsichtig geworden ist. Im letzteren Falle überzeugt man sich dann leicht, dass die betreffenden intraleukocytären Körper in den dunkleren Theilen des Prä-

[1]) Centralblatt für Bacteriologie. I. Abtheilung. 1899, Bd. XXV. S. 764.

[2]) Centralblatt für Physiologie. 1900, Bd. XIII, Nr. 21.

Digitized by Google
Original from UNIVERSITY OF CALIFORNIA
Generated on 2019-07-09 19:57 GMT / http://hdl.handle.net/2027/uc1.b3743166
Public Domain in the United States, Google-digitized / http://www.hathitrust.org/access_use#pd-us-google

parates gleichfalls intensiv gefärbt sind, in den lichteren stärker entfärbten Theilen des Präparates immer schwächer tingirt erscheinen, und endlich an stark entfärbten Stellen des gleichen Präparates auch ganz fehlen können.

Es hängt also bei dieser Art der Entfärbung alles davon ab, den richtigen Zeitpunkt zu treffen, wann die Entfärbung zu unterbrechen ist: ein kleines Zeitmoment der Säureeinwirkung zu viel kann das Präparat bereits für den verfolgten Zweck unbrauchbar machen, doch kann dasselbe dann immer noch zu einem neuen Färbeversuch verwendet werden. Im Allgemeinen ist es jedenfalls vortheilhafter, die Entfärbung eher zu kurz als zu lang vor sich gehen zu lassen, da sich noch ein weiterer Grad der Entfärbung durch den folgenden Act der Methode anschliesst. Ich habe in verschiedener Weise versucht, den Grad der Entfärbung sicherer in die Hand zu bekommen, bin aber damit nicht zu besseren Resultaten gelangt. Jedenfalls kann ich die geschilderte Art der Entfärbung weit mehr empfehlen, als das Einlegen des abgespülten und getrockneten oder feuchten gefärbten Blutpräparates in die Entfärbungsflüssigkeit selbst.

Nach der Entfärbung wird das Präparat neuerdings an der Luft getrocknet und kommt dann für 5—10 Secunden in eine 1% wässerige Eosinlösung, die füglich zur Hälfte verdünnt werden kann. Hierauf wird das Präparat neuerdings abgespült, getrocknet und in gewöhnlicher Weise in Balsam eingeschlossen. Durch die nachträgliche Eosinbehandlung wird noch ein weiterer Grad der Methylenblauentfärbung erreicht, mit dem man bei der ursprünglichen Entfärbung im saueren Wasser immer rechnen muss. Ausserdem bewirkt aber die Eosinfärbung, abgesehen von der Gegenfärbung der Erythrocyten, noch eine weitere Steigerung in dem deutlich rothstichigen (metachromatischen) Farbentone, den die intraleukocytären Bildungen bereits in der *Nocht*'schen Farbenlösung ganz analog wie die Malariaparasiten annehmen. Ich muss diese Art der Eosinbehandlung der von *Nocht* empfohlenen gleichzeitigen Färbung in einer Farbenmischung der beiden Farbenlösungen für den vorliegenden Zweck weit voranstellen, da die bei der *Nocht*'schen Methode unvermeidlichen Farbenniederschläge bei der Beobachtung der hier in Betracht kommenden kleinen und eigenartigen intraleukocytären Körper ungemein störend wirken.

In einem gut gelungenem Präparate erscheinen dann die Erythrocyten roth (eosinfarbig) oder blauroth, die Leukocyten sind vielfach total entfärbt oder besitzen nur noch einen schwach blauen Farbenton, ohne dass eine directe Kernfärbung erkannt werden kann; oft erscheinen aber auch noch die Kerne, und zwar sowohl die mono- als

Digitized by Google
Original from UNIVERSITY OF CALIFORNIA
Generated on 2019-07-09 19:57 GMT / http://hdl.handle.net/2027/uc1.b3743166
Public Domain in the United States, Google-digitized / http://www.hathitrust.org/access_use#pd-us-google

die polynuclearen Formen, als auch die sogenannten Uebergangsformen derselben mehr oder weniger schwach blau- oder blauroth gefärbt. Diese Differenzen hängen von dem Grade der erzielten Entfärbung des Präparates ab.

Die uns hier besonders interessirenden intraleukocytären Körper (Photogr. 17—26, Taf. XIII) sind deutlich und oft leuchtend blauroth, was ebenso auch an den Leukocytenkernen selbst hervortritt. *Ziemann*[1]) hat analoge Färbungsqualitäten mit der von ihm ausgearbeiteten Modification der *Romanowsky*'schen Methode im Malariablute beschrieben und bezeichnet den Farbenton der Parasiten und der Leukocytenkerne als »Karminviolett«. Ich muss indessen bemerken, dass bei dem von mir an den beiden Fällen von Lymphämie näher studirten Objecte die intraleukocytären Körper alle Farbentöne zwischen blassem Blau oder Rosa bis zu dem leuchtenden »Karminviolett« darbieten konnten; auch dieser Umstand hängt höchstwahrscheinlich von dem Grade der Entfärbung ab, der auch diese intraleukocytären Körper unterliegen.

Der wesentliche Punkt der hier beschriebenen Färbungsmethode liegt in der Anwendung des sauren Wassers als Entfärbungsmittel und in der Ausschliessung des in der Regel gebräuchlichen sauren Alkohols zu diesem Zwecke. Bei vergleichenden Versuchen mit diesen beiden Differenzirungsmitteln zeigt es sich nämlich, dass eine totale oder nahezu totale Entfärbung der Leukocytenkerne, bei erhaltener Färbung der intraleukocytären Körper, worauf hier eben Alles ankommt, nur bei Anwendung des sauren Wassers zu erzielen ist. Der saure Alkohol entfärbt das Chromatin des Leukocytenkernes weit weniger intensiv, und es ist daher eine genauere Unterscheidung der im Kerne enthaltenen Elemente bei dieser Art der Differenzirung nicht gut durchführbar. Dehnt man aber die Einwirkung des sauren Alkohols auf längere Zeit bis zur totalen Entfärbung des Kernchromatins aus, dann ist im Kerne bereits Alles entfärbt, und ein Studium der im Kerne enthaltenen intraleukocytären Körper nicht möglich. Gerade in dieser Beziehung leistet nun das saure Wasser weit bessere Dienste, weil es mit diesem, wenn auch nicht mit absoluter Sicherheit, gelingt, den nöthigen Grad der Kernentfärbung im Leukocyten zu erzielen. Das ist aber unumgänglich nöthig, da die sogenannten intraleukocytären Körper des lymphämischen Blutes im Kerne liegen und nicht erkannt werden können, wenn dessen Chromatin nicht entsprechend entfärbt ist. In diesem Umstande dürfte auch der Grund dafür zu suchen sein, dass diese intranucleären Gebilde bisher nicht gesehen worden sind.

[1]) Ueber Malaria- und andere Blutparasiten etc. Jena 1898. S. 156 f.

Digitized by Google
Original from UNIVERSITY OF CALIFORNIA
Generated on 2019-07-09 19:59 GMT / http://hdl.handle.net/2027/uc1.b3743166
Public Domain in the United States, Google-digitized / http://www.hathitrust.org/access_use#pd-us-google

Die mit dieser Methode darstellbaren intraleukocytären Körper sind in einigen Beispielen von dem Falle 7104, B. 2, in den Photogrammen 17—25 (Taf. XIII) wiedergegeben. Es handelt sich um äusserst kleine, zweifellos intracellulär gelegene Körperchen, welche ein ganz charakteristisches Aussehen darbieten, und schon durch dieses von anderen, dem Zelleninnern etwa zukommenden Elementen des Zell- und Kernzerfalles und auch von normalen Zell- und Kernbestandtheilen unterschieden werden können.

Die intracelluläre Lage der genannten Körperchen kann in sehr vielen Fällen an dem geradezu charakteristischen hellen Hofe erkannt werden, mit welchem zahlreiche dieser Gebilde umgeben erscheinen. Dieser Hof, der wohl als der Ausdruck der Einlagerung dieser Körperchen in die Zelle gedeutet werden kann, tritt auch in einzelnen der beigefügten Photogramme (17—21), wenn auch nicht sehr scharf, hervor. Mir kam es eben bei der Herstellung der Photogramme auf die möglichst scharfe Einstellung der betreffenden Körperchen selbst an, wobei der zumeist in einer anderen Ebene gelegene helle Hof in der Regel undeutlich hervortritt. Bei Anwendung der Stellschraube war es leicht, sich in den meisten Fällen von seiner Anwesenheit zu überzeugen.

Was nun die zelligen Elemente selbst anbelangt, in denen diese Körperchen gelegen sind, so boten sie in vielen Fällen in Folge der hochgradigen Entfärbung ein derart verschwommenes Aussehen, dass über die Art dieser Zellen gewisse Zweifel aufkommen lassen konnten. Indessen konnte man sich an minder entfärbten Stellen, an denen dann allerdings die Körperchen nicht so scharf hervortraten, zweifellos davon überzeugen, dass leukocytäre Elemente vorliegen, und dass die betreffenden Körperchen in vielen Fällen im Kern gelegen sind, also intranucleäre Gebilde darstellen. Schon die differente Grösse der hier in Betracht kommenden Zellen, ihr oft unregelmässiger, auf amöboide Beweglichkeit hinweisender Randcontour, das Fehlen charakteristischer Dellenbildung, sowie die oft an den die Körperchen beherbergenden Zellen zu constatirende Gegenwart von mehr minder zahlreichen Vacuolen, die bei Lymphämie so häufig in grosser Menge in den Leukocyten gefunden werden, weisen auch an den stärker entfärbten Zellen darauf hin, dass leukocytäre körperchenführende Elemente vorliegen. Ich muss es dabei unentschieden lassen, ob die starke Entfärbung und die eigenartige Form dieser Zellen nicht bereits den Ausdruck degenerativer Vorgänge innerhalb der Zelle darstellen, und ob zwischen der Anwesenheit der intranucleären Körperchen und dem eigenartigen, auf degenerative Verhältnisse hinweisenden Aussehen der

Digitized by Google
Original from UNIVERSITY OF CALIFORNIA
Generated on 2019-07-09 19:58 GMT / http://hdl.handle.net/2027/uc1.b3743166
Public Domain in the United States, Google-digitized / http://www.hathitrust.org/access_use#pd-us-google

betreffenden Leukocyten nicht ein gewisser Zusammenhang besteht. Es muss gerade mit Rücksicht auf diese Vermuthung hervorgehoben werden, dass manchmal in der unmittelbaren Nachbarschaft solcher körperführender, hochgradig entfärbter Leukocyten körperchenfreie Zellen mit normalem Aussehen gefunden wurden (Photogramm 17, Taf. XIII), und dass andererseits auch vielfach hochgradig blasse, entfärbte Zellen ohne Körperchen vorhanden waren, an denen dann aber manchmal bereits Vacuolenbildung und sonstige Zeichen der Degeneration kenntlich waren.

Die intranucleären Körperchen sind nun äusserst kleine, aber sehr distincte und charakteristische Gebilde; die kleinsten Formen, die ich gesehen habe, entsprechen den Photogrammen 17, 18, die grössten den Photogrammen 22—25. Genaue Messungen derselben habe ich vorläufig nicht vorgenommen, doch kann ich auf Grund von zahlzeichen Bildern, die ich gesehen habe, sagen, dass die kleinsten Formen etwa $^1/_6$ des Durchmessers eines rothen Blutkörperchens, die grössten Formen etwa $^1/_2$—$^1/_3$ davon betragen.

Die Gestalt dieser Körperchen ist äusserst charakteristisch, sie ist in der Regel streng kreisrund, manchmal auch oval oder kahnförmig (Photogramm 25). Die Körperchen sind in der Regel nur in der Einzahl in der Zelle vorhanden, doch können auch zwei bis vier solcher Gebilde gleichzeitig anwesend sein (Photogramm 20, Taf. XIII). Mehr als vier Körperchen habe ich aber bisher gleichzeitig in der Zelle nicht angetroffen.

Die Körperchen zeigen in einzelnen Exemplaren eine vollständig gleichmässige rothviolette Färbung, ohne irgend ein Zeichen von Differenzirung im Innern (Photogramme 19, 26), das sind dann wenig charakteristische Formen, die aber im Grossen und Ganzen recht selten sind. In den meisten Fällen sind im Innern der Körperchen hellere, vacuolenartige Stellen vorhanden, welche dem Körperchen ein äusserst charakteristisches Ansehen geben, das man geradezu als die Ringform des Körperchens bezeichnen kann. Diese Ringform ist bereits an ganz kleinen Körperchen scharf und klar (Photogramm 17, Taf. XIII), aber auch an den grösseren Körperchen (Photogramm 22, Taf. XIII) zu erkennen. Gerade bei diesen grösseren Ringformen habe ich in einzelnen Fällen im Innern des vacuolenartigen Theiles noch ein mehr circumscriptes dunkles Korn wahrgenommen, das auch im Photogramm 22 sichtbar ist. Ich muss es vorläufig unentschieden lassen, ob dieses dunkle Korn als Kern, der lichte Theil des Körperchens als Vacuole aufzufassen ist, oder ob nicht der ganze vacuolenartige Theil als Kerngebilde zu bezeichnen ist.

Digitized by Google
Original from UNIVERSITY OF CALIFORNIA
Generated on 2019-07-09 19:58 GMT / http://hdl.handle.net/2027/uc1.b3743166
Public Domain in the United States, Google-digitized / http://www.hathitrust.org/access_use#pd-us-google

Es erscheint nun für die Auffassung dieses vacuolenartigen Theiles von besonderer Wichtigkeit, dass derselbe häufig mehrfach, und zwar in zwei- bis vierfacher Zahl im Körperchen vorhanden ist, und gerade durch diese Vervielfachung des vacuolenartigen Theiles werden wohl die charakteristischesten Bilder der Körperchen bedingt (Photogramm 23 bis 25, Tafel XIII). Die Verdoppelung des vacuolenartigen Theiles kann bereits in den kleinen Formen der intranucleären Körperchen in mehr oder minder klarer Weise hervortreten (Photogramme 18, 20, 21), manchmal sind die hellen Theile dann im Präparate nur bei wechselnder Einstellung der Mikrometerschraube kenntlich, weshalb sie dann im Photogramme nur undeutlich sind, in einigen Fällen erst bei Lupenvergrösserung kenntlich werden. Bei den grösseren Körperchen kann dann die Verdoppelung des vacuolenartigen Theiles mit grosser Schärfe hervortreten (Photogr. 24, Taf. XIII), und gerade solche Exemplare legen sofort den Gedanken nahe, dass es sich um eine Verdoppelung des ganzen Körperchens, um eine Theilung desselben in zwei kleinere Ringformen handelt, deren Grenze gegeneinander durch die nierenförmige Einziehung am Rande der linken Seite (im Bilde) des Körperchens scharf abgesetzt erscheint. In analoger Weise kann auch eine Verdreifachung und Vervierfachung des vacuolenartigen Theiles als der wahrscheinliche Ausdruck einer Drei- und Viertheilung desselben häufig erkannt werden (Photogramme 23, 25).

Das sind wohl Bilder, die eine Verwechslung mit Producten des Kern- und Zellzerfalles oder mit Zell- und Kerngranulationen, sowie mit anderen normalen Kern- und Zellbestandtheilen von vornherein ausschliessen lassen und den Gedanken nahelegen, dass es sich dabei um einen intranucleären Parasiten handelt, der sich im Kerne durch Theilung in 2—4 Elemente vermehrt. Ueber die Wahrscheinlichkeit dieser Vermuthung wird erst eine grössere Erfahrung entscheiden können; mit Rücksicht aber auf die grosse Aehnlichkeit, welche die hier mitgetheilten Befunde mit jenen von *Kolle*[1]) über den Parasiten der Febris malarioformis bei südafrikanischen Rindern besitzen, wobei allerdings die differenten Grössenverhältnisse sehr wesentlich zu berücksichtigen sind, glaube ich der Vermuthung Ausdruck geben zu dürfen, dass die intranucleären Körperchen in den weissen Blutzellen bei Lymphämie als ein leukocytozoer Parasit aufzufassen sind, den ich vorläufig, bis seine Stellung im Systeme sicherer erkannt sein wird, als Haemamoeba leukaemiae parva intranuclearis, statt der früher

[1]) Zeitschrift für Hygiene und Infectionskrankheiten. 1898, Bd. XXVII, S. 49.

Digitized by Google
Original from UNIVERSITY OF CALIFORNIA
Generated on 2019-07-09 19:58 GMT / http://hdl.handle.net/2027/uc1.b3743166
Public Domain in the United States, Google-digitized / http://www.hathitrust.org/access_use#pd-us-google

gewählten Bezeichnung Haemamoeba leukaemiae parva (vivax) zu bezeichnen vorschlage.[1])

Was nun die Häufigkeit des Befundes dieser intranucleären Körperchen im Blute lymphämischer Kranker anbelangt, so ist hierüber Folgendes zu bemerken. Im peripheren Blute des Falles 7104 B. 2 waren die Körperchen weit zahlreicher als im Falle 7956 B. 7 vorhanden. Nach approximativen Zählungen waren sie im Falle 7104 B. 2 bei 20—30 Procent der Leukocyten vorhanden, doch bestanden hiebei grosse Schwankungen namentlich bei Blutpräparaten, die von verschiedenen Tagen stammten. Ich vermag dabei nicht zu entscheiden, ob diese grossen Schwankungen der körperchenführenden Leukocyten nicht auf Rechnung der Unvollkommenheit der Färbungsmethode zu beziehen sind, oder ob thatsächlich individuelle, im Kranken selbst gelegene Momente auf die Mengenverhältnisse mitbestimmend einwirkten.

Beim Falle 7956 B. 7 war die Menge der körperchenführenden Leukocyten jedenfalls weit geringer, wobei auch hier nicht unbeträchtliche quantitative Schwankungen in dieser Beziehung nachweisbar waren. Ausserdem war es auffällig, dass die körperchenführenden Zellen des Falles 7104 B. 2. der Hauptmasse nach der kleineren Form der Lymphocyten angehörten, während im Falle 7956 B. 7 die Körperchen in den grösseren und grossen lymphocytären Elementen gelagert waren, die dann meistens, wie bereits bemerkt wurde, hochgradige Zeichen vacuolärer Kern- und Protoplasmadegeneration erkennen liessen. Im Falle 7104 B. 2 waren diese Zeichen zwar gleichfalls vielfach vorhanden, aber sie konnten auch fehlen, die körperchenfürenden Zellen zeigten dann stets nur einen eigenartigen schattenhaften Charakter, der wohl gleichfalls als der Ausdruck degenerativer Processe in der Zelle gedeutet werden darf. Es wurde bereits hervorgehoben, dass auch körperchenfreie Leukocyten alle Merkmale degenerativer Processe darbieten konnten, was aber gewiss nicht in dem Sinne gedeutet werden muss, dass das Auftreten dieser Processe von der Gegenwart der intranucleären Körperchen unabhängig ist.

Ich habe nun mit der hier beschriebenen Färbungsmethode auch Blutpräparate der früher bereits erwähnten Fälle von Lymphämie[2]) behandelt, ich konnte dazu aber, da das mir zu Gebote stehende Blutmaterial bereits zu den früheren Untersuchungen aufgebraucht war, nur solche Präparate verwenden, die bereits ein oder mehrere Male

[1]) Es wird nicht geleugnet werden können, dass die hier mitgetheilten Befunde mancherlei Hinweise auf die tetra- eventuell polysporocystiden Coccidien enthalten, doch soll darauf nicht näher eingegangen werden.

[2]) L. P. I., S. 104 f.

Digitized by Google
Original from UNIVERSITY OF CALIFORNIA
Generated on 2019-07-09 19:58 GMT / http://hdl.handle.net/2027/uc1.b3743166
Public Domain in the United States, Google-digitized / http://www.hathitrust.org/access_use#pd-us-google

nach anderen Methoden gefärbt worden waren. Ich habe dabei nur in den Fällen 3 und 6 Bilder gesehen, welche mit Wahrscheinlichkeit auf die Gegenwart analoger intranucleärer Körperchen, wie sie eben beschrieben wurden, in einzelnen Leukocyten hinwiesen; die Untersuchung bei den Fällen 1, 2, 4, 5 ergab ein vollständig negatives Resultat. Eine weitere Schlussfolgerung kann hieraus nicht gezogen werden, da das Fehlen der intranucleären Körperchen bei den genannten Fällen durch störende Beeinflussung der obigen Färbungsmethode in Folge der vorausgegangenen Tinctionen bedingt sein kann. Die Häufigkeit und Constanz des hier geschilderten und wahrscheinlich auf die Gegenwart von intranucleären Parasiten zu beziehenden Befundes der beschriebenen intranucleären Körperchen in den Leukocyten bei Lymphämie wird jedenfalls erst durch weitere Untersuchungen beurtheilt werden können.

Ueber die Beziehung der eben erörterten intranucleären Körperchen zu jenen Bildungen, die ich früher als Haemamoeba leukaemiae parva (vivax) aus dem peripheren Blute bei Lymphämie gedeutet hatte, möchte ich mich zunächst nur dahin aussprechen, dass schon aus rein methodologischen Gründen wahrscheinlich nicht zusammengehörige Bildungen vorliegen dürften. Bei der Darstellung der hier beschriebenen intranucleären Körperchen muss nämlich nach meinen gegenwärtigen Erfahrungen die Anwendung von Alkohol als Entfärbungs- oder Differenzirungsmittel vermieden werden, da diese Körperchen durch denselben wahrscheinlich rasch und vollständig entfärbt werden, während die Darstellung der früher beschriebenen[1]) Bildungen geradezu mit Hilfe des entfärbenden Alkohols gewonnen wurde, weshalb auch höchstwahrscheinlich bei den früheren Untersuchungen die intranucleären Körperchen im peripheren lymphämischen Blute nicht zur Beobachtung kamen. Ich will aber deshalb die Möglichkeit nicht von der Hand weisen, dass es bei vorsichtiger Anwendung von saurem Alkohol nicht auch gelingen kann, die intranucleären Körperchen zur Darstellung zu bringen. Es waren ja auch im Wesentlichen Beobachtungen an den blutzellenbildenden Organen lymphämischer Individuen, welche mich zu der Annahme karyotoper als parasitäre Elemente zu deutender Bildungen veranlassten.[2]) In dieser Beziehung haben auch, wie noch weiterhin näher zu erörtern sein wird, erneuerte Untersuchungen über diesen Gegenstand weitere Anhaltspunkte für die eben ausgesprochene Vermuthung erbracht. Die Möglichkeit, dass die früher beschriebenen[3]) intracellu-

[1]) L. P. I, S. 106 f. Tafel V, Fig. 100—113.
[2]) L. P. I., S. 112.
[3]) Vgl. [1]).

Digitized by Google
Original from UNIVERSITY OF CALIFORNIA
Generated on 2019-07-09 19:58 GMT / http://hdl.handle.net/2027/uc1.b3743166
Public Domain in the United States, Google-digitized / http://www.hathitrust.org/access_use#pd-us-google

lären und karyotopen Bildungen zum Theil als der Ausdruck einer Kerndegeneration aufzufassen sind, habe ich bei meinem früheren Auseinandersetzungen stets betont und kann dasselbe auf Grund meiner gegenwärtigen Erfahrungen nur wiederholen.[1]) Da nun die hier beschriebenen intranucleären Körperchen mit ihrer ganz charakteristischen Form und der auf eine ganz eigenartige Vermehrung hinweisenden Verhältnisse (Photogramme 23, 24, 25, Tafel XIII) eine Verwechslung mit degenerativen Producten des Kern- und Zellzerfalles und auch mit sonstigen normalen Kern- und Protoplasmabestandtheilen nicht zulassen, so scheint damit ein neuerlicher Hinweis für die Gegenwart parasitärer intranucleärer Bildungen im Blute lymphämischer Individuen gewonnen zu sein, der es nahelegt, dass die sogenannten intranucleären Körperchen doch häufiger im peripheren Blute lymphämischer Individuen nachgewiesen werden können, als ich das früher anzunehmen geneigt war.

Es sei fernerhin noch darauf hingewiesen, dass die intranucleären Körperchen aus dem lymphämischen Blute ihrer Form, Grösse, Lagerung und ihrer ganzen Beschaffenheit nach wesentlich verschieden sind von der Haemamoeba magna aus dem myelämischen Blute, allenfalls könnten die Ringformen[2]) beider Elemente zu einander in nähere Beziehung gebracht werden. Doch sind auch hier durch die Grösse, Lagerung und Färbung hinreichende Differenzen dieser beiden Bildungen gegeben. Die am lymphämischen Blute mit so gutem Erfolge angewandte modificirte *Romanowsky*'sche Färbung zur Darstellung der intranucleären Körperchen ist übrigens zum Studium der Haemamoeba magna völlig ungeeignet, ebenso wie die zur Färbung dieser letzteren so gut geeignete Thionin-Jodmethode die intranucleären Körperchen des lymphämischen Blutes nicht zur Darstellung bringt. Beide Elemente sind daher auch in dieser Beziehung von einander verschieden, und beide Elemente sind auch wahrscheinlich als differente Parasitenspecies anzusprechen.

Es sei hier noch bemerkt, dass ich in Controluntersuchungen an nicht lymphämischen Blutmateriale, sowie an Ausstrichpräparaten aus den blutzellenbildenden Organen normaler Thiere analoge intranucleäre Körperchen nicht constatiren konnte.

In einzelnen Präparaten des Falles 7104 B. 2 konnten gleichzeitig mit den leukocytären intranucleären Körperchen auch andere freie

[1]) L. P. I., S. 106.
[2]) L. P. I., S. 30 f. und S. 268.

Digitized by Google
Original from UNIVERSITY OF CALIFORNIA
Generated on 2019-07-09 19:58 GMT / http://hdl.handle.net/2027/uc1.b3743166
Public Domain in the United States, Google-digitized / http://www.hathitrust.org/access_use#pd-us-google

und intraerythrocytäre Elemente constatirt werden (Photogramme 27—34, Tafel XIII), welche von den intranucleären Körperchen verschieden sind, deren Deutung vorläufig jedoch noch unsicher ist. Im Falle 7956 B. 7 waren solche Elemente weit spärlicher und nur in wenigen Präparaten ganz vereinzelt nachzuweisen.

Es muss vor Allem betont werden, dass diese eben genannten Elemente, woran man ja zunächst denken muss, mit den Blutplättchen, von denen nach den Untersuchungen von *Arnold*[1]) ein Theil von den rothen Blutkörperchen abstammt, einige Aehnlichkeit besitzen. Andererseits ist die als solche leicht erkennbare Hauptmasse der Blutplättchen in den gleichen Präparaten, in denen auch die uns hier beschäftigenden intraerythrocytären Gebilde enthalten sind, stets nur blass blauroth gefärbt und zeigt jene eigenartigen Charaktere, die von den uns hier interessirenden Körperchen sofort erörtert werden sollen, nicht oder doch nur in sehr beschränktem Masse.

Die betreffenden Körperchen liegen entweder einzeln oder zu zwei (Photogramme 27 und 31, Tafel XIII) zwischen den Blutzellen und zeigen ungefähr den gleichen Farbenton wie die früher beschriebenen intranucleären Körperchen der Leukocyten. An den freien diesbezüglichen Elementen sind häufig dunklere Theile im Innern zu erkennen (Photogramme 29, 30, 31, Tafel XIII) und von der Peripherie desselben treten vielfach kurze pseudopodienartige Fortsätze mit knopfförmigen Enden ab (Photogramme 29, 30, 33, Tafel XIII). Die Beziehung dieser Gebilde zu den rothen Blutkörperchen ist eine ganz auffallende. Vielfach sieht man sie in denselben (Photogramme 27, 32, Tafel XIII) oder aber nur in der Nähe von Erythrocyten, mit diesen gelegentlich durch die eben erwähnten kleinen Fortsätze in Verbindung tretend (Photogramme 29, 33, Tafel XIII), manchmal scheinen sie in die Erythrocyten ein- oder aus ihnen auszutreten (Photogramme 28, 30, 32, 34, Tafel XIII); die betreffenden rothen Blutkörperchen und oft auch zahlreiche andere Erythrocyten, an denen im Präparate eine Beziehung zu den geschilderten Gebilden nicht zu erkennen ist, zeigen dann in ihrem dellenförmigen und in dem hämoglobinhaltigen Theile sehr häufig eigenartige, metachromatisch gefärbte Körnchenbildungen (Photogramme 29, 30, 32, Tafel XIII) oder Tüpfelungen, die wohl als der Ausdruck einer körnigen Degeneration der rothen Blutkörperchen aufgefasst werden dürfen und höchstwahrscheinlich identisch sind mit analogen Granulis in den Erythrocyten, die kürzlich von *E. Grawitz*[1]) im Malariablute, ferner bei schweren anämischen Zuständen (Krebs,

[1]) Virchow's Archiv etc. 1899, Bd. CLV, S. 165 f.

[1]) Deutsche medicinische Wochenschrift. 1899, Nr. 36.

Digitized by Google
Original from UNIVERSITY OF CALIFORNIA
Generated on 2019-07-09 19:58 GMT / http://hdl.handle.net/2027/uc1.b3743166
Public Domain in the United States, Google-digitized / http://www.hathitrust.org/access_use#pd-us-google

Biermer'sche Anämie, Eiterungsprocesse, Leukämie) nachgewiesen und gleichfalls als Degenerationsproducte gedeutet wurden. Auch die von *Schüffner*[1]) und *Ruge*[2]) beschriebenen Tüpfelungen der von Tertianparasiten befallenen rothen Blutkörperchen zeigen eine auffallende Aehnlichkeit mit der hier erwähnten Form der körnigen Erythrocytendegeneration, die übrigens schon seit lange bekannt ist.

Gelegentlich liegen diese eigenartigen Gebilde auch innerhalb der rothen Blutkörperchen selbst (Photogramme 27, 32, Tafel XIII) und können dann den Eindruck von Kernen der Erythrocyten hervorrufen. Indessen wird wohl jeder mit den diesbezüglichen Verhältnissen Vertraute schon aus den hier beigefügten Photogrammen erkennen können, dass es sich nicht um typische kernhaltige rothe Blutkörperchen und auch nicht um solche Erythrocyten handelt, welche vielleicht nur noch Kernreste enthalten. Das tritt namentlich dann mit besonderer Schärfe hervor, wenn man, was sehr häufig ist, Gelegenheit hat, diese intraerythrocytären Körperchen mit den Kernen der im gleichen Präparat enthaltenen kernhaltigen rothen Blutkörperchen zu vergleichen.

Die Deutung der betreffenden freien und intraerythrocytären Elemente ist gegenwärtig, da noch so wenige Erfahrungen über dieselben vorliegen, noch nicht möglich. Ich neige vorläufig mehr zu der Anschauung, dass es sich um eine besondere Art plättchenartiger, von den rothen Blutkörperchen abstammender Bildungen handelt, welche allerdings einige nicht unwichtige Differenzen gegenüber den bekannten typischen Blutplättchen darbieten. Ich habe mit der gleichen Färbemethode auch Blutpräparate von einigen anderen Fällen schwerer Anämie, und auch vom normalen Blute untersucht und weit spärlicher aber doch ähnliche, wenn auch nicht vollständig gleiche intraerythrocytäre Elemente, aber keine intranucleären Körperchen der Leukocyten auffinden können. Es wird wohl der Gedanke nicht von der Hand gewiesen werden können, dass bei mehr minder zahlreichen Erythrocyten aus ihrem Protoplasma sich besondere kernähnliche plättchenartige Gebilde ablösen, die mit der geschilderten Färbemethode besonders gut dargestellt werden können. Darüber wird erst ein breiteres Beobachtungsmaterial, als es mir zu Gebote stand, die Entscheidung bringen können.

Für die andere Möglichkeit, dass die geschilderten intraerythrocytären Körperchen den Ausdruck einer parasitären Infection darstellen, konnte ich vorläufig keinerlei Stütze bei meinen dies-

[1]) Deutsches Archiv für klinische Medicin. Bd. LXIV, S. 428.

[2]) Zeitschrift für Hygiene und Infectionskrankeiten. Bd. XXXIII, S. 178.

Digitized by Google
Original from UNIVERSITY OF CALIFORNIA
Generated on 2019-07-09 19:58 GMT / http://hdl.handle.net/2027/uc1.b3743166
Public Domain in the United States, Google-digitized / http://www.hathitrust.org/access_use#pd-us-google

bezüglichen Untersuchungen auffinden, es soll daher auf dieselbe nicht weiter eingegangen werden.

Die Untersuchung der blutzellenbildenden Organe bei Lymphämie mittelst der modificirten *Romanowsky*'schen Färbung führte zu Ergebnissen, welche mit den früher mitgetheilten[1]) in theilweiser Uebereinstimmung stehen. Ueber die Färbungsmethode selbst habe ich zu bemerken, dass auch hier nur in Alkohol gehärtete Organe verwendet werden können; in Formalin oder *Müller*'scher Flüssigkeit conservirte Organe versagen für die Färbung vollständig.

Die am besten trocken in die *Nocht*'sche Farbenlösung eingelegten Organschnitte werden in analoger Weise wie die Blutpräparate erwärmt, nach dem Erkalten gut abgespült und nun in saures Wasser von 0·3 Procent Säuregehalt für solange eingelegt, bis keine Farbstoffwölkchen vom Präparat mehr abgegeben werden. Untersucht man nun auf diese Weise behandelte Schnitte und vergleicht sie mit solchen, die mit sauerem Alkohol bis zum gleichen Zeitpunkt entfärbt wurden, so fällt sofort ein sehr wichtiger Unterschied ins Auge. Bei der Alkoholentfärbung ist die Structur in der Mehrzahl der Kerne deutlich zu erkennen und man ist nicht im Stande, im Kerne selbst nähere Unterscheidungen zwischen Chromatinklumpen und sonstigen Gebilden vorzunehmen. Bei der Wasserentfärbung ist aber die Entfärbung selbst eine viel intensivere, Zellen und Kerne erscheinen vielfach vollständig farblos und gestatten dann etwa im Kerninnern enthaltene Elemente gut zu unterscheiden; manchmal bleiben aber Zellen und Kerne noch durch eine mehr oder weniger diffuse Färbung gedeckt und gestatten in diesem Zustande keinen näheren Einblick in das Kerninnere, sind mithin für die hier verfolgten Zwecke unbrauchbar. Vielfach sind aber auch nach der Wasserentfärbung noch die chromatischen Kernbestandtheile im Kerninnern deutlich, wie bei Alkoholentfärbung, tingirt. Die basophilen Granulationen, die Plasmazellen und die »Pseudoplasmazellen«[2]) innerhalb der blutzellenbildenden Organe, sowie die verschiedenen Stadien der hyperchromatischen Kerndegeneration behalten auch nach der Wasserentfärbung noch eine intensive Färbung bei.

Für eine weitere Differenzirung der Schnitte erwies sich nun die am peripheren Blute verwendete Nachfärbung mit verdünnter Eosinlösung als unbrauchbar, weil bei den Schnittpräparaten auch bei einer nur wenige Secunden dauernden Nachfärbung im Eosin sofort eine diffuse Rothfärbung eintritt, die eine weitere Unterscheidung der

[1]) L. P. I., S. 107 f., S. 111 f.

[2]) L. P. I., S. 20.

Digitized by Google
Original from UNIVERSITY OF CALIFORNIA
Generated on 2019-07-09 19:58 GMT / http://hdl.handle.net/2027/uc1.b3743166
Public Domain in the United States, Google-digitized / http://www.hathitrust.org/access_use#pd-us-google

einzelnen Zellen- und Kernbestandtheile ganz unmöglich macht. Nach mehrfachen Versuchen bin ich auf folgende Weise zum Ziele gelangt.

Nach der Entfärbung in saurem Wasser wird das Object gut abgespült und nun für $1\frac{1}{2}$—4 Minuten in *Lugol*'sche Lösung eingelegt. Eine bestimmtere Zeitangabe lässt sich dafür nicht machen, da hier alles von der Intensität der ursprünglichen Färbung, sowie von der Dicke des Schnittes abhängt.

In der Regel genügt ein Aufenthalt von $1\frac{1}{2}$—2—$2\frac{1}{2}$ Minuten in der *Lugol*'schen Lösung, um die nöthige Differenzirung hervorzubringen, bei einem Aufenthalte von über 4—5 Minuten geht bei dem untersuchten Objecte die nachträgliche Entfärbung des Schnittes in der Regel so weit, dass eine tinctorielle Unterscheidung einzelner, namentlich im Kerne enthaltener Elemente nicht mehr möglich ist. Mastzellen, Plasma- und Pseudoplasmazellen, sowie die verschiedenen Stadien der hyperchromatischen Kerndegeneration und auch einzelne mitotische Kerntheilungsfiguren bleiben aber auch dann noch nahezu regelmässig mehr weniger deutlich, wenn auch vielfach diffus gefärbt.

Nach der Einwirkung der Jodlösung wird das Präparat neuerdings abgespült und dann in einen 0·3%igen salzsauren Alkohol übertragen, in welchem es so lange verbleibt, als noch eine Farbstoffabgabe erfolgt; diese ist zwar in der Regel keine sehr hochgradige, immerhin ist sie aber meistens deutlich zu constatiren.

Die Dauer der Alkoholeinwirkung ist durchaus nicht gleichgiltig, ich belasse das Präparat stets über die Zeit, als noch abtretende Farbstoffwölkchen sichtbar sind, dieser Einwirkung; 2—4 Minuten genügen in der Regel, um klare Bilder zu erzielen, die Dicke des Schnittes ist hiebei von wesentlichem Einfluss. Nach dieser Zeit wird das Präparat mit neutralem Alkohol gut abgespült, in Nelkenöl aufgehellt und in Balsam eingeschlossen. Im Allgemeinen habe ich den Eindruck empfangen, dass mit der längeren Dauer der Jodeinwirkung auch die nachträgliche Entfärbung im sauren Alkohol um so rascher und intensiver vor sich geht. Es ist Sache der Uebung, hier das nöthige Zeitverhältniss zu finden.

Ich möchte nun im Kurzen zunächst auf die Schilderung des Befundes eingehen, welcher mit dieser Methode in den blutzellenbildenden Organen eines Falles von chronischer Lymphämie *(Dietz)* erhoben wurde, der bereits früher[1]) verwendet und untersucht worden war. Mit den früher benützten Methoden fielen gewisse karyotope

[1]) L. P. I., S. 111.

Digitized by Google
Original from UNIVERSITY OF CALIFORNIA
Generated on 2019-07-09 19:58 GMT / http://hdl.handle.net/2027/uc1.b3743166
Public Domain in the United States, Google-digitized / http://www.hathitrust.org/access_use#pd-us-google

Bildungen auf, die möglicher Weise auf die Gegenwart parasitärer Elemente hinwiesen.[1])

In gelungenen, nach der neuen Methode behandelten Präparaten dieses Falles bot sich nun, nahezu übereinstimmend im Knochenmark, Milz und Lymphdrüsen ein ganz eigenartiges Bild dar, von dem das Photogramm 35, Tafel XIII, eine gute Anschauung gewährt, so weit dies eben eine photographische, auf eine bestimmte Einstellungsebene beschränkte Aufnahme zu leisten vermag. Zellprotoplasma und Kern erscheinen, abgesehen von den bereits erwähnten Fällen, nahezu vollständig entfärbt, der Zellcontour ist meist noch gut, wenn auch etwas verschwommen, der Kerncontour meist gar nicht sichtbar. An einzelnen Stellen ist aber Kern und Kernstructur deutlich gefärbt und dann sind die bekannten, in der Ein- oder Mehrzahl im Kern enthaltenen Chromatinklumpen und Klümpchen in ihrer charakteristischen runden oder eckigen Gestalt mit ihren fädigen Ausläufern gut zu erkennen. Ungemein frappirend ist nun der Befund zweifellos intranucleär gelegener, streng kreisrunder, metachromatisch dunkel blauroth gefärbter Gebilde verschiedener Grösse, die stets von einem lichten Hof umgeben sind und dadurch ein ungemein charakteristisches Aussehen erhalten, das vielfach an die früher beschriebenen karyotopen Bildungen[2]) erinnert; sie sind in der Regel nur in der Einzahl, selten in der Zweizahl im Kern vorhanden. Ich will diese eigenartigen Elemente des Falles *Dietz,* die in sehr zahlreichen Zellen sichtbar sind und deren Lagerung im Kern stellenweise mit voller Schärfe hervortritt (Photogr. 36, Tafel XII), zunächst ganz allgemein als nucleoloide Körperchen bezeichnen, da sie ja eine gewisse Aehnlichkeit mit Kernkörperchen besitzen.

Diese nucleoloiden Körperchen haben nun aber, wie man sich an Controlpräparaten aus den Organen normaler oder an anderen Krankheiten verstorbener Individuen[3]) überzeugen kann, keine Beziehung zu den normalen Kernbestandtheilen. Als charakteristisch für die nucleoloiden Körperchen muss ihre streng kreisrunde Form, das vollständige Fehlen irgendwelcher von ihnen nach Art der Chromatinfäden normaler lymphoider Zellen ausstrahlender fädiger Bildungen, die Gegenwart eines hellen, meist eng begrenzten Hofes um die

[1]) L. P. I., Tafel V und VI, Fig. 144—157.

[2]) L. P. I., S. 112.

[3]) Es wurden, abgesehen von Thiermaterial, in dieser Beziehung die blutzellenbildenden Organe bei Myelämie, bei einzelnen Fällen von Geschwulstbildungen dieser Organe (Sarkomatose), sowie jene bereits früher (L. P. I., S. 71, Anmerkung) erwähnten Organe zu Controluntersuchungen herangezogen.

Digitized by Google
Original from UNIVERSITY OF CALIFORNIA
Generated on 2019-07-09 19:58 GMT / http://hdl.handle.net/2027/uc1.b3743166
Public Domain in the United States, Google-digitized / http://www.hathitrust.org/access_use#pd-us-google

Körperchen, ihre häufig excentrische Lagerung im Kern (Photogr. 36, Tafel XII), und das auf hochgradige degenerative Vorgänge hinweisende Aussehen bezeichnet werden, welches Protoplasma und Kern derartiger nucleoloide Körperchen enthaltender Zellen darbieten; das Zellprotoplasma erscheint dann meist von Vacuolen durchsetzt, stellenweise wie aufgefasert, worauf auch die so häufig zu constatirende Verwischung der Zellgrenzen zurückzuführen sein mag; der Kern ist vielfach gar nicht mehr darstellbar, oft aber noch als homogenes Gebilde ohne chromatisches Structurdetail kenntlich. (Photogr. 36, Tafel XII.) Vermuthlich stehen diese Kernformen zu den auch mit anderen Methoden darstellbaren hyper- und hypochromatischen, sowie den karyorhektischen Degenerationsformen des Kernes in näherer Beziehung.

Bei der Untersuchung der in gleicher Weise behandelten Controlpräparate, sei es von thierischem oder menschlichem Materiale, habe ich die soeben charakterisirten nucleoloiden Körperchen nicht zur Darstellung bringen können. Hier ist die normale Kernstructur der leukocytären Elemente aus den blutzellenbildenden Organen, sei es noch blassblau tingirt oder aber ganz ungefärbt, meistens mit grosser Deutlichkeit zu erkennen; in das Innere der hyperchromatischen Kerne ist allerdings hier ebensowenig wie beim lymphämischen Material ein näherer Einblick zu gewinnen.

Der Einfluss der Härtungsmethode machte sich am Controlmaterial in ganz analoger Weise wie beim lymphämischen Material geltend, indem Präparate aus Formalin, Formolalkohol oder Formol-Müller bei der Differenzirung die Kernfärbung vollständig verloren; in dem gleichen lymphämischen Material, das bei Alkoholhärtung die nucleoloiden Körperchen in klarer Weise erkennen liess, war bei Formolalkohol- oder Formol-Müller-Härtung von diesen Körperchen nichts nachweisbar.

Bezüglich der Deutung dieser nucleoloiden Körperchen in den blutzellenbildenden Organen bei dem erwähnten Falle von chronischer Lymphämie *(Dietz)* möchte ich mir vorläufig noch grosse Reserve auferlegen. Der Umstand, dass sie innerhalb des Kernes der leukocytären Elemente daselbst vorkommen, weist möglicher Weise auf eine nähere Beziehung zu den intranucleären Körperchen des peripheren Blutes bei der gleichen Erkrankung hin, die mit einem gewissen Grad von Wahrscheinlichkeit als parasitäre Gebilde gedeutet werden konnten. Das differente Aussehen der nucleoloiden Körperchen in den Leichenorganen könnte in diesem Falle als der Ausdruck einer postmortalen, vielleicht mit der Entwicklung einer Art von Dauerform

Digitized by Google
Original from UNIVERSITY OF CALIFORNIA
Generated on 2019-07-09 19:58 GMT / http://hdl.handle.net/2027/uc1.b3743166
Public Domain in the United States, Google-digitized / http://www.hathitrust.org/access_use#pd-us-google

innerhalb des Kernes zusammenhängenden Veränderung aufgefasst werden.

Dieser letzteren Vermuthung fehlt aber durch den bisher nicht erbrachten Nachweis sporenähnlicher intranucleärer Bildungen in den Leichenorganen bei Lymphämie eine zunächst vorwiegend morphologische Stütze, die bei der Beurtheilung der analogen Verhältnisse an den myelämischen Leichenorganen allerdings vorhanden ist (Photogr. 3, Tafel XII).

Damit erscheint es aber doch nicht ausgeschlossen, dass die nucleoloiden Körperchen in den Leichenorganen bei Lymphämie Dauerformen, oder doch die postmortal in den blutzellenbildenden Organen zurückbleibenden Elemente jener möglicher Weise parasitären Elemente darstellen, die im peripheren Blute bei der gleichen Erkrankung beschrieben wurden. In diesem Falle würde dann die grosse Menge der nucleoloiden Körperchen in den Leichenorganen gegenüber dem spärlicheren Befunde der intranucleären Körperchen im peripheren Blute darauf hinweisen, dass die supponirten parasitären Gebilde auch intravital vorwiegend in den blutzellenbildenden Organen enthalten sind und nur in geringerer Menge in das periphere Blut übergehen. Weitere Untersuchungen sind hier dringend nöthig, vorläufig kann die Annahme, dass die geschilderten nucleoloiden Körperchen trotz ihrer besonderen Charaktere doch den Ausdruck einer besonderen Form der Kerndegeneration darstellen, nicht als widerlegt angesehen werden.

Ausser dem Falle *Dietz* wurde auch das Leichenmaterial der anderen, früher erwähnten Fälle[1]) von chronischer Lymphämie nach der gleichen Methode untersucht, das Resultat war in Kurzem Folgendes: Der Fall 1 und 6 konnten wegen der Formolhärtung für den vorliegenden Zweck nicht verwerthet werden; beim Fall 7 konnten übereinstimmend in Knochenmark, Milz und Lymphdrüsen massenhaft hyperchromatische Kerne nachgewiesen werden, in denen bei entsprechender Entfärbung nucleoloide Körperchen in vielen Zellen erkannt werden konnten. Da aber die anderen, nicht hyperchromatischen Kerne sich hier stets total entfärbten, so war der Befund hier minder deutlich als im Falle *Dietz*; ob diese hochgradige Entfärbung im Falle 7 auf einen differenten Härtungsmodus hinweist, vermag ich nicht zu entscheiden.

Es kommt hier noch ein weiterer Fall (9) von chronischer Lymphämie hinzu, den ich der Freundlichkeit von Hofrath Prof. *Přibram* in Prag verdanke; das Blut dieses Falles konnte intravital nicht unter-

[1]) L. P. I, S. 105.

Digitized by Google
Original from UNIVERSITY OF CALIFORNIA
Generated on 2019-07-09 19:58 GMT / http://hdl.handle.net/2027/uc1.b3743166
Public Domain in the United States, Google-digitized / http://www.hathitrust.org/access_use#pd-us-google

sucht werden, vom Leichenmaterial desselben standen mir nur Lymphdrüsen zur Verfügung; nucleoloide Körperchen konnten hier in der Regel auf einzelne Stellen des Schnittes beschränkt, dann aber gehäuft in nebeneinander liegenden Zellen gefunden werden. Viele Schnitte waren von solchen nucleoloiden Körperchen vollständig frei.

Von dem früher bereits[1]) untersuchten Material acuter Leukämie (Lymphämie) stand mir peripheres Blut nicht mehr zur Verfügung. Die blutzellenbildenden Organe des Falles *Weissmann* (2) ergaben nun im Knochenmark und Milz eine massenhafte Anwesenheit typischer nucleoloider Körperchen, während sie in den Lymphdrüsen des gleichen Falles nur sehr spärlich vorhanden waren.

Im Falle *Bähr* (3) bestand, wie bereits früher erwähnt wurde,[2]) eine hochgradige Zell- und Kerndegeneration im Knochenmarke, nucleoloide Körperchen wurden hier jedoch nicht vorgefunden, was wohl bis zu einem gewissen Grade für die Unabhängigkeit der als nucleoloide Körperchen bezeichneten Bildungen von den Producten des Kern- und Zellzerfalles spricht; in Milz und Lymphdrüsen dieses Falles, in welchem degenerative Processe in den Kernen weit spärlicher waren, fehlten die nucleoloiden Körperchen gleichfalls.

Ebenso negativ war der Befund im Falle *Krey* (1), bei welchem sich namentlich in den Lymphdrüsen sehr grosse, scheinbar stark gequollene, echte Nucleoli innerhalb der lymphatischen Zellen bemerkbar machten.

Die zellige Hyperplasie in den blutzellenbildenden Organen war übrigens bei diesen beiden letzten Fällen von acuter Leukämie nur stellenweise vorhanden, vielfach fehlte sie vollständig.

Es soll auf das Fehlen der nucleoloiden Körperchen in den genannten Fällen hier nicht näher eingegangen werden. Immerhin muss hierbei mit der bereits früher besprochenen[3]) Möglichkeit gerechnet werden, dass es Fälle von Lymphämie geben kann, bei welchen die lymphämische Beschaffenheit des Blutbildes nur eine symptomatische Bedeutung hat (*H. Strauss*[1]), *A. Pappenheim*[4]), und dass daher die verschiedenen Fälle von Lymphämie bezüglich des Vorkommens der geschilderten intranucleären und nucleoloiden Körperchen durchaus nicht gleichwerthig sein müssen.

Der bereits früher untersuchte Fall des sarkomatös infiltrirten Knochenmarkes (*Virchow-Strauss*[5]) ergab auch nach der neuen Methode

[1]) L. P. I., S. 113.
[2]) L. P. I., S. 114.
[3]) L. P. I., S. 112.
[4]) Zeitschr. f. klin. Medic. 1900, Bd. XXXIX, S. 182.
[5]) L. P. I., S. 113.

Digitized by Google
Original from UNIVERSITY OF CALIFORNIA
Generated on 2019-07-09 19:58 GMT / http://hdl.handle.net/2027/uc1.b3743166
Public Domain in the United States, Google-digitized / http://www.hathitrust.org/access_use#pd-us-google

die Abwesenheit der nucleoloiden Körperchen in den Zellen des Markes, ein Befund, der aber aus dem früher[1]) bereits erwähnten Grunde eine bestimmte Deutung nicht zulässt.

Was nun die beiden früher bereits untersuchten[2]) Fälle von Pseudoleukämie anbelangt, so bot bei Anwendung der neuen Methode namentlich der Fall *Ruech* (Pseudoleukämie bei einem Erwachsenen) insoferne ein besonderes Interesse, als hier die nucleoloiden Körperchen in der Milz in grosser Menge (Photogr. 36, Tafel XII), in den Lymphdrüsen in weit geringerer Zahl nachgewiesen wurden, während sie im Knochenmarke nahezu vollständig fehlten; manche Schnitte erwiesen sich vollständig frei von diesen Körperchen, in einzelnen waren sie ganz sporadisch vorhanden. Diese differente Vertheilung der nucleoloiden Körperchen innerhalb der blutzellenbildenden Organe bei diesem Falle von »Pseudoleukämie« steht gewiss in einer sehr frappirenden Uebereinstimmung zu der vor Kurzem von *A. Pappenheim*[3]) näher begründeten Auffassung *E. Neumann's* über das Wesen der Differenz zwischen Pseudoleukämie und Leukämie, das er folgendermassen zusammenfasst: »Befällt der krankhafte Wachsthumsreiz zuerst oder allein die Milz oder Lymphdrüsen, deren dehnbare Kapsel dann eben mitwächst, so resultirt blos Pseudoleukämie; wird in gleicher Weise das Knochenmark ergriffen und zur Hyperplasie gebracht, so entsteht stets Leukämie.«

Ich glaube vorläufig, ehe nicht weitere analoge Befunde vorliegen, wie ich sie für den einen Fall von Pseudoleukämie des Erwachsenen eben anführen konnte, auf diese Beziehungen zwischen Pseudoleukämie und Leukämie nicht näher eingehen zu sollen.

Bei dem zweiten Falle *(Stecher)* von Pseudoleukämie bei einem Kinde konnte nur die Milz nach der neuen Methode untersucht werden, da die anderen Organe in Sublimat oder *Müller*'scher Flüssigkeit, Formalin etc.[4]) gehärtet waren. Nucleoloide Körperchen wurden hier nicht gefunden. Die differente Vertheilung dieser Körperchen konnte hier aus dem eben angeführten Grunde nicht verfolgt werden, was aber insoferne von geringerer Bedeutung war, als sich die Leukocytenmenge dieses Falles gelegentlich recht hoch erhob,[5]) was in dem oben erwähnten Sinne von *E. Neumann* auf ein Befallensein des Knochenmarkes durch den krankhaften Wachsthumsreiz in diesem Falle hinweisen würde.

---

[1]) L. P. I., S. 113.
[2]) L. P. I., S. 118—126.
[3]) l. c., pag. 179.
[4]) L. P. I., S. 120.
[5]) L. P. I., S. 118.

Digitized by Google
Original from UNIVERSITY OF CALIFORNIA
Generated on 2019-07-09 19:58 GMT / http://hdl.handle.net/2027/uc1.b3743166
Public Domain in the United States, Google-digitized / http://www.hathitrust.org/access_use#pd-us-google

Erklärung der Photogramme auf Tafel XII und XIII.

Sämmtliche Photogramme sind mit *Reichert*-Apochromat 2 *mm*, Compensations-Ocul. 6, Balgauszug 45—50 *cm* auf Silbereosinplatten von *Perutz* (ohne Gelbscheibe) mit Auerlicht aufgenommen. Bei der Aufnahme der Photogramme 14, sowie 17—36 wurde ein *Zettnow*'sches Kupfer-Chromfilter benutzt. Alle näheren Angaben finden sich im Text.

Tafel XII.

Photogr. 1. Aus dem peripheren Blute von Myelämie 15. Thionin-Jodfärbung.

Photogr. 2. Aus dem peripheren Blute von Myelämie 17. Thionin-Jod.

Photogr. 3. Aus einem Knochenmarkschnitte von Myelämie 1. Basisches Gemenge-Jod.

Photogr. 4, 5 und 6. Aus dem peripheren Blute vom Kaninchen VI. Blut vom 14. April 1899. Basisches Gemenge-Jod.

Photogr. 7 und 8. Knochenmarkausstrichpräparat vom Kaninchen VII. Methylenblau-Jod.

Photogr. 9. Aus dem peripheren Blute vom Kaninchen V. Blut vom 29. Januar 1898. Thionin-Jod.

Photogr. 10 und 11. Peripheres Blut vom Kaninchen VI. Blut vom 14. April 1899. Thionin-Jod.

Photogr. 12 und 13. Knochenmarkausstrich vom Kaninchen VII. Thionin-Jod.

Photogr. 14. Schnittpräparat aus der Milz vom Kaninchen VI. Methylenblau.

Photogr. 15 und 16. Peripheres Blut vom Kaninchen VI. Blut vom 14. April 1899. Thionin-Jod.

Photogr. 36. Schnittpräparat aus der Milz von Pseudoleukämie (*Ruech*). Färbung mit Nocht's Methylenblau.

Tafel XIII.

Photogr. 17—25. Peripheres Blut von chronischer Lymphämie 7104. Nocht-Färbung.

Photogr. 26. Peripheres Blut von chronischer Lymphämie 7956. Nocht-Färbung.

Photogr. 27—34. Peripheres Blut von chronischer Lymphämie 7104. Nocht-Färbung.

Photogr. 35. Schnittpräparat aus dem Knochenmark von chronischer Lymphämie (*Dietz*). Nocht-Färbung.

Generated on 2019-07-09 19:58 GMT / http://hdl.handle.net/2027/uc1.b3743166
Public Domain in the United States, Google-digitized / http://www.hathitrust.org/access_use#pd-us-google
Digitized by Google
Original from UNIVERSITY OF CALIFORNIA

(Aus Prof. Chiari's pathologisch-anatomischem Institute an der deutschen Universität in Prag.)

Ueber bluthältige Lymphdrüsen beim Menschen.

Von

S. Saltykow

aus Charkow.

(Hiezu Tafel XIV.)

Bei den Sectionen menschlicher Leichen wird man manchmal durch eine eigenthümliche Beschaffenheit einzelner Lymphdrüsengruppen überrascht. Sie treten nämlich in Form mehr oder weniger dunkelroth verfärbter Knoten im Zellgewebe deutlich hervor, sind dabei gewöhnlich vergrössert, geschwollen. Beim Einschneiden bluten sie mehr oder weniger stark. In einzelnen Fällen kann man im Zellgewebe, in der Umgebung solcher Drüsen roth verfärbte, verschieden dicke Streifen wahrnehmen, welche ihrem geschlängelten Verlaufe und varicöser Beschaffenheit nach schon makroskopisch als mit Blut gefüllte Lymphgefässe zu erkennen sind.

Bei der mikroskopischen Untersuchung solcher Drüsen findet man, dass die Lymphsinus und die Lymphgefässe entweder fast ausschliesslich mit rothen Blutkörperchen gefüllt sind oder verschieden grosse Mengen solcher neben anderen Elementen enthalten.

Wenn wir uns nach diesbezüglichen Angaben in der Literatur umschauen, so bemerken wir, dass sie ziemlich spärlich sind.

Von *Rindfleisch*[1]), *Weigert*[2]) und *Neumann*[3]) wurde je ein bezüglicher Sectionsfall mitgetheilt.

Orth[4]) spricht in seinem Lehrbuche von dieser Veränderung wie von einer öfters von ihm beobachteten.

---

[1]) *Rindfleisch*, Ueber Knochenmark- und Blutbildung. Archiv für mikroskopische Anatomie. 1879, Bd. XVII, S. 21.

[2]) *Weigert*, Perniciöse Anämie mit ausgedehnter Lymphangiektasie. Erfüllung der Lymphbahnen mit blutähnlicher Lymphe. Virchow's Archiv. 1880, Bd. 79, S. 390.

[3]) *Neumann*, Ueber Blutregeneration und Blutbildung. Zeitschrift für klinische Medicin. 1881, Bd. III, S. 411.

[4]) *Orth*, Lehrbuch der speciellen pathologischen Anatomie. 1887, Bd. I, S. 51.

Digitized by Google

Original from UNIVERSITY OF CALIFORNIA

Generated on 2019-07-09 19:59 GMT / http://hdl.handle.net/2027/uc1.b3743166
Public Domain in the United States, Google-digitized / http://www.hathitrust.org/access_use#pd-us-google

Einen zweifellos identischen Process beschreiben *Tizzoni*[1]), *Winogradow*[2]) und *Grünberg*[3]) bei Thieren nach experimentellen Eingriffen.

Hierher gehören auch meiner Ueberzeugung nach die Arbeiten von *Gibbes*[4]), *Robertson*[5]) und *Clarkson*[6]). Diese Autoren haben (*Gibbes* und *Robertson* bei Menschen, *Robertson* und *Clarkson* auch bei Säugethieren) ihrer Meinung nach Drüsen sui generis, »haemolymph glands« beschrieben, welche nach *Robertson* und *Clarkson* eine hämatopoëtische Function besitzen sollen. Diese Drüsen finden sich an den Stellen, wo sonst Lymphdrüsen angetroffen werden, und ihr einziger wesentlicher Unterschied gegenüber diesen besteht, nach der Beschreibung der Autoren, eben darin, dass sie in den Sinus anstatt Lymphe Blut enthalten. Im Weiteren werden wir Gelegenheit haben, auf manche Befunde bei diesen »haemolymph glands« zurückzukommen, welche der Meinung dieser Autoren nach für ihren specifischen Charakter sprechen, welche aber, wie wir glauben, vollständig denjenigen in den uns beschäftigenden Drüsen analog sind und also vielmehr die Identität beider Gebilde bestätigen.

So viel über die Literaturangaben in Bezug auf das Vorkommen von Lymphdrüsen, deren Sinus mit Blut gefüllt sind. Was die Art und Weise der Entstehung dieser Veränderung anbelangt, so weichen die Meinungen der Autoren stark auseinander. Ich will sie später im Zusammenhange mit den Ergebnissen meiner eigenen Untersuchung betrachten.

In erster Linie kam es mir darauf an, festzustellen, wie oft die oben erwähnte Veränderung in den Lymphdrüsen vorkommt. Zu diesem Zwecke wurden an 60 Leichen, ohne Auswahl, von Individuen vom verschiedensten Alter und mit verschiedenen pathologischen Veränderungen nach Möglichkeit[7]) sämmtliche Lymphdrüsengruppen prä-

---

[1]) *Tizzoni*, Experiences et recherches sur la fonction hématopoëtique et sur la reproduction totale de la rate. Arch. Italiennes de biol 1882, T. I, pag. 22.

[2]) *Winogradow*, Ueber die Veränderungen des Blutes, der Lymphdrüsen und des Knochenmarkes nach der Milzexstirpation. Centralblatt für die medicinische Wissenschaft. 1882, Nr. 50, S. 900.

[3]) *Grünberg*, Experimentelle Untersuchungen über die Regeneration der Blutkörperchen in den Lymphknoten. Inaugural-Dissertation. Dorpat 1891.

[4]) *Gibbes*, On some Structures found in the connective tissue between the renal artery and vein in the human subject. Quarterly Journal of microscopical science. 1884, Vol. XXIV, New Series, pag. 186, Haemolymph glands. American. soc. of. med. sciences 1893. Vol. CVI, Nr. 3, pag. 316. Citirt nach Virchow-Hirsch's Jahresbericht pro 1893, Bd. I, S. 74.

[5]) *Robertson*, The prevertebral haemolymph glands. Lancet 1890. Vol. II, p. 1152.

[6]) *Clarkson*, Report on haemal glands. Brit. med. journ. Vol. II, pag. 183.

[7]) Aus äusseren Gründen wurden die Lymphdrüsen des Kopfes, die Lymphoglandulae cubitales und popliteae nicht untersucht.

Digitized by Google
Original from UNIVERSITY OF CALIFORNIA
Generated on 2019-07-09 19:59 GMT / http://hdl.handle.net/2027/uc1.b3743166
Public Domain in the United States, Google-digitized / http://www.hathitrust.org/access_use#pd-us-google

parirt. Obgleich die Lymphdrüsen, deren Sinus stark mit Blut gefüllt sind, wohl von den einfach hyperämischen Drüsen schon makroskopisch zu unterscheiden sind, wie es auch *Orth* (l. c.) angibt, ist das bei den geringen Graden der Veränderung nicht der Fall. Deshalb haben wir jeden Fall, wo wir auch nur leicht röthliche Verfärbung der Drüsen wahrgenommen haben, vorläufig für positiv gehalten und davon Material zur mikroskopischen Untersuchung genommen.

Wir haben nur bei fünf Leichen durchwegs blasse Lymphdrüsen gesehen, bei den übrigen 55 war wenigstens ein Theil derselben roth oder röthlich verfärbt. Mithin wurden 91·66% der Fälle positiv gefunden. Ich will gleich im Voraus sagen, dass bei der mikroskopischen Untersuchung in allen diesen Fällen eine verschieden grosse Zahl rother Blutkörperchen in den Sinus gefunden wurde. Weiter hat sich gezeigt, dass keine scharfe Grenze zwischen den hyperämischen und denjenigen Lymphdrüsen, deren Sinus rothe Blutkörperchen enthalten, zu ziehen ist; vielmehr werden die beiden Veränderungen neben einander angetroffen und bilden oft nur verschiedene Stadien desselben Processes. Endlich ist es bei der mikroskopischen Untersuchung klar geworden, dass nur Dank dem oben erwähnten Verfahren wir ein Material angesammelt haben, an welchem der Process in allen seinen Entwicklungsstadien verfolgt werden konnte. Ausser diesen statistisch bearbeiteten 55 Fällen habe ich noch sieben Fälle mit dunkelrothen Lymphdrüsen mikroskopisch untersucht. Makroskopisch habe ich weiter diese Verfärbung an einer grossen Anzahl Leichen gelegentlich gesehen. Die mikroskopisch untersuchten Fälle — im ganzen also 62 — werde ich der Uebersichtlichkeit halber in einer Tabelle zusammenstellen.

Bevor ich aber zu diesen übergehe, will ich über die angewandte Technik kurz berichten. Aus jedem Falle wurden 1—5 und mehr Drüsen untersucht. Sie wurden einzeln oder in Gruppen mit mehr oder weniger umgebendem Zellgewebe herausgeschnitten und in *Müller*-Formol oder Sublimat-Essigsäure fixirt. In manchen Fällen wurde auch Formol-Alkohol oder Alkohol allein gebraucht. Die Stücke wurden fast ausschliesslich in Celloidin eingebettet. Die Schnitte habe ich hauptsächlich mit Hämatoxylin-Eosin oder nach *van Giesen* gefärbt. In manchen Fällen wurden die Drüsen ausserdem an Ausstrichpräparaten frisch und nach vorausgegangener Fixirung untersucht.

In der Tabelle wird der mikroskopische Befund meist summarisch über mehrere Drüsen gegeben werden; nur da, wo der Befund in verschiedenen Drüsen wesentliche Unterschiede zeigte, werden diese getrennt behandelt werden. Dabei werden natürlich jedesmal nur die wichtigsten Veränderungen notirt werden.

Digitized by Google
Original from UNIVERSITY OF CALIFORNIA
Generated on 2019-07-09 19:59 GMT / http://hdl.handle.net/2027/uc1.b3743166
Public Domain in the United States, Google-digitized / http://www.hathitrust.org/access_use#pd-us-google

Generated on 2019-07-09 19:59 GMT / http://hdl.handle.net/2027/uc1.b3743166
Public Domain in the United States, Google-digitized / http://www.hathitrust.org/access_use#pd-us-google

Nummer	Datum	Alter und Geschlecht	Pathologisch-anatomische Diagnose	Makroskopischer Befund der Lymphdrüsen	Mikroskopischer Befund der Lymphdrüsen
1	2. Juni 1899	55j. m.	Insufficientia valvular. aortae ex endocarditide chr. Endarteriitis chr. deformans. Hypertroph. cordis totius praecip. ventr. sin. Hyperaemia mechanica et hydrops univers. gradus levioris.	Lymphoglandulae lumbales dunkelroth. Die Lymphgefässe anscheinend durchwegs mit Blut gefüllt.	Die Sinus, Vasa ad und efferentia ziemlich prall mit rothen Blutkörperchen gefüllt.
2	25. Octob. 1899	29j. w.	Tubercul. chr. pulm. cum phthisi. Pleurit. suppur. chr. sin. Tbc. linguae, laryngis tracheae et intestini crassi. Morbus Brightii chron. Endocarditis recentior ad valv. mitr.	Lymphoglandulae lumbales von einer blutig-rothen Farbe. Die Lymphgefässe mit Blut gefüllt.	Die Blutgefässe hochgradig hyalin degenerirt. Die Sinus zum Theil mit Blut, zum Theil mit gewucherten Endothelien und Blut gefüllt. Amorphes, braunes Pigment in beträchtlicher Menge frei und in den Endothelien. Im lymphoiden Gewebe ziemlich zahlreiche rothe Blutkörperchen, Leukocyten und Pigment. In einem Theil der Vasa efferentia eine mässige Menge Blut.
3	11. Nov. 1899	35j. w.	Morbus Brightii chron. Hypertrophia ventric. cordis sin. gradus levioris. Hydrops univers. Pneumonia lobul. sin. Myoma uteri.	Lymphoglandulae lumbales theils vollständig, theils nur in Flecken roth.	Die Endothelien der Blutgefässe stark gewuchert. Die Sinus mit grossen Endothelzellen, rothen Blutkörperchen und Leukocyten gefüllt. Im lymphoiden Gewebe eosinophile Leukocyten und hyaline Körper. In manchen Vasa ad und efferentia spärliche rothe Blutkörperchen.

Digitized by Google
Original from UNIVERSITY OF CALIFORNIA

4	13. Nov. 1899	52j. m.	Atrophia cerebri (Paralysis progressiva) Pneumonia lobul. bilat. Phlegmone seroso-purul. textus cellulosi subcutan. in regione articul. cubitalis utriusque. Tumor lienis acutus gradus levioris. Hypertrophia muscularis vesicae urinariae. Decubitus superf. ad os sacrum.	Lymphoglandulae lumbales dunkelgrau - röthlich verfärbt.	Hyperämie. Spärliche rothe Blutkörperchen in den subkapsulären Sinus. Im lymphoiden Gewebe eosinophile Leukocyten, hyaline Körper und Pigmentklumpen. In den Vasa afferentia spärliche rothe Blutkörperchen.
5	14. Nov. 1899	23j. m.	Tubercul. chr. pulm. Ulcera tbc. intestini crassi. Tubercul. chr. gl. lymph. Marasmus univers. Dysenteria incipiens.	Lymphoglandulae mesentericae et retroperitoneales verkäst. Lymphoglandulae lumbales roth verfärbt.	Die Sinus mit rothen Blutkörperchen prall gefüllt. Daneben zahlreiche Endothelien, welche grosse Mengen von rothen Blutkörperchen und manchmal Leukocyten einschliessen und Pigment. Im lymphoiden Gewebe zahlreiche eosinophile Leukocyten und Pigment. In den Lymphgefässen in Zerfall begriffene rothe Blutkörperchen.
6	16. Nov. 1899	27j. w.	Stenosis ostii ven. sin. Insufficientia valv. bicusp. Incrassatio valvular. aortae et valv. tricusp. Hypertroph. cord. ventr. sin. Dilatatio atriorum. Hyperaemia mechan. univers. Hydrops serosarum. Thrombosis auriculae cordis sin. Thrombosis venar. extrem. inf. Infarctus anaemic. renis d. Embolia aortae subseq. gangraena extrem. inf. d. Infarctus haem. pulm. d. Necrosis circ. multipl. text. adiposi pancreatis.	Lymphoglandulae lumbales und subinguin. prof. zum Theile blass röthlich.	Hochgradige Hyperämie. Blutungen zum Theil direct in die Sinus. In den Sinus zahlreiche rothe Blutkörperchen, Leukocyten und Endothelien, welche vielfach rothe Blutkörperchen einschliessen. Vereinzelte kernhaltige rothe Blutkörperchen. Im lymphoiden Gewebe zahlreiche Leukocyten. Vereinzelte rothe Blutkörperchen in den Vasa ad und efferentia. Blutungen im umgebenden Zellgewebe.

Generated on 2019-07-09 19:59 GMT / http://hdl.handle.net/2027/uc1.b3743166
Public Domain in the United States, Google-digitized / http://www.hathitrust.org/access_use#pd-us-google
Digitized by Google
Original from UNIVERSITY OF CALIFORNIA

Nummer	Datum	Alter und Geschlecht	Pathologisch-anatomische Diagnose	Makroskopischer Befund der Lymphdrüsen	Mikroskopischer Befund der Lymphdrüsen
7	21. Nov. 1899	29j. w.	Tubere. chron. pulm. cum phth Tbc. chr. gland. lymph. bronch. Ulcera tbc. intest. crassi. Pachymeningitis chr. int. haemorrh.	Lymphoglandulae lumbales roth, mesentericae in der Wurzel des Mesent. blassroth verfärbt.	In den Sinus zahlreiche Endothelien und zerstreute rothe Blutkörperchen (zum Theil in den Endothelien eingeschlossen), Leukocyten und reichliches Pigment. Ziemlich zahlreiche kernhaltige rothe Blutkörperchen. In den grossen Lymphgefässen körniger Detritus, in welchem man noch einzelne rothe Blutkörperchen erkennt. Das Zellgewebe ödematös, in ihm zerstreute rothe Blutkörperchen.
8	26. Nov. 1899	30j. w.	Ulcus ventric rotund. Anaemia gravis univers. Degen. adiposa myocardii. Vulnus parietis anter. abdominis post laparotomiam probatoriam. Pneumonia lobul. bilat Ulceratio parietis post. fornicis vaginae probab. e decubitu corpore alieno effecto. Phlegmone seroso-purulenta septi vesico-vaginalis. Acus (duae) in mesenterio jejuni. Coprolithiasis in processu vermiformi subsequente epityphlitide Catarrh. Cholelithiasis.	Lymphoglandulae lumbales vergrössert, blassroth verfärbt.	In den Sinus stellenweise ziemlich zahlreiche rothe Blutkörperchen und Endothelien. Im lymphoiden Gewebe hyaline Körper. In den Vasa afferentia ziemlich zahlreiche rothe Blutkörperchen. Im umgebenden Zellgewebe zahlreich zerstreute rothe Blutkörperchen.
9	26. Nov. 1899	28j. w.	Typhus abdominalis in stadio necroseos (Ulcera typhosa laryngis et pharyngis. Infiltratio typhosa gland. lymph. mesenter. Tumor lienis acutus. Degener. parench.) Pneumonia lobul. bilat.	Lymphoglandulae retroperitoneales zum Theile blassroth. Lymphoglandulae mesentericae gruppenweise dunkelroth.	In den Sinus mancher Drüsen zahlreiche, in anderen spärliche rothe Blutkörperchen. Starke Vermehrung der Endothelien, welche rothe Blutkörperchen und zahlreiche Lymphocyten einschliessen. Stellenweise Zerfall der rothen Blutkörperchen und Fibrinausscheidung. In manchen Lymphgefässen derselbe Inhalt, wie in den Sinus.

Generated on 2019-07-09 19:59 GMT / http://hdl.handle.net/2027/uc1.b3743166
Public Domain in the United States, Google-digitized / http://www.hathitrust.org/access_use#pd-us-google
Digitized by Google
Original from UNIVERSITY OF CALIFORNIA

Generated on 2019-07-09 19:59 GMT / http://hdl.handle.net/2027/uc1.b3743166
Public Domain in the United States, Google-digitized / http://www.hathitrust.org/access_use#pd-us-google

10	27. Nov. 1899	18j. w.	Concretio cordis cum pericardio totalis e pericarditide. Residua pleuritidis bilater. Hyperaemia mechanica hepatis et lienis. Hydrothorax d. et hydrops ascites. Tuberc. obsol. apicis. pulm. d. et gl. lymph. bronchialium.	Lymphoglandulae lumbales zum Theile, und zwar die kleinsten von ihnen, ziemlich dunkelroth verfärbt. Lymphoglandulae inguinales zum Theile blassroth verfärbt.	Hochgradige Hyperämie. Zerstreute rothe Blutkörperchen in den Sinus und im lymphoiden Gewebe. Zahlreiche eosinophile Leukocyten. Manche grosse Lymphgefässe mit Blut gefüllt.
11	28. Nov. 1899	49j. m.	Morbus Brightii chron. cum atrophia renum granulari. Hypertr. cordis ventr. sin. Hydrothorax bilat. et hydrops ascites. Thrombosis venar. periprostatic. Infarctus haemorrh. pulm. Tuberc. obsol. apic. pulm. Encephalomalacia circ. (in ponte Varoli).	Lymphoglandulae inguinales blassroth verfärbt.	In den Sinus zahlreiche, fast zum grössten Theile in den gewucherten Endothelien eingeschlossene rothe Blutkörperchen. Die Vasa ad und efferentia enthalten zum Theil in Zerfall begriffene rothe Blutkörperchen.
12	28. Nov. 1899	24j. w.	Tuberc. chr. pulm. cum phth. Haemorrhag. in lobo sup. pulm. d. ex arrosione aneurism. rami art. pulm. Tbc. chr. gl. lymph. bronch. Epityphlitis catarrh. e coprolithiasi processus vermiformis.	Lymphoglandulae mesentericae röthlich verfärbt.	Hyperämie. Hämorrhagien. In den Sinus in Zerfall begriffene rothe Blutkörperchen und Pigment.
13	28. Nov. 1899	50j. w.	Morbus Brightii chron. Endart. chr. deform. Hypertrophia cord. ventr. sin. Thrombosis art. prof. cerebri d. subseq. encephalomalacia in lobo temporali dextro. Encephalom. in pedunc. cerebri dextro. Degen. grisea in funic. later. sin. medullae spin. Atroph. nervi optici dextri. Pneumon. lobul. sin.	Lymphoglandulae lumbales, und zwar die kleineren roth verfärbt.	In den Sinus zahlreiche rothe Blutkörperchen, Leukocyten und verhältnissmässig spärliche Endothelien, welche oft rothe Blutkörperchen einschliessen. Die Vasa afferentia mit Blut gefüllt, auch die Vasa efferentia enthalten zum Theil rothe Bluthkörperchen.

Digitized by Google
Original from UNIVERSITY OF CALIFORNIA

Generated on 2019-07-09 19:59 GMT / http://hdl.handle.net/2027/uc1.b3743166
Public Domain in the United States, Google-digitized / http://www.hathitrust.org/access_use#pd-us-google

Nummer	Datum	Alter und Geschlecht	Pathologisch-anatomische Diagnose	Makroskopischer Befund der Lymphdrüsen	Mikroskopischer Befund der Lymphdrüsen
14	28. Nov. 1899	20j. w.	Typhus abdominalis in stad. ulcerat. Tumor lienis acutus, Degen. parench. Infarctus anaemici lienis. Abscessus subphren. Parotitis sin. supp. Anaemia univ. Decubitus ad os sacrum. Haemorrhagiae cutis. Ascaris lumbricoides. Osteomata arachn. lobi frontal. utr.	Lymphoglandulae mesentericae zum Theile dunkelroth verfärbt; etwas blässer die Lymphoglandulae inguinales.	Starke Hyperämie. Hyaline Degeneration der Gefässe. In der Corticalis in der Umgebung der Gefässe zahlreiche umschriebene Blutungen mit Zerfall der rothen Blutkörperchen. Die gewucherten Endothelien mit Lymphocyten gefüllt. In den Vasa efferentia in Zerfall begriffene rothe Blutkörperchen.
15	30. Nov. 1899	51j. w.	Tuberc. obsol. apicis pulm. d. Tbc. obsol. gland. lymph. bronch. cum divertic. tract. oesophagi. Pericarditis tbc. serosofibrin. haemorrh. Pleuritis seroso-fibrin. d. Hyperaemia mechan. univ. Hydrops ascites et oedema extremit. inf. Thrombosis venar. musc. extr. inf. d. Embolia a. a. pulm. Infarctus haemorrh. pulm. utriusque. Struma colloid. Haemorrhag. in follic. ovarii utr.	Lymphoglandulae lumbales in ihrer Corticalis punktförmig roth verfärbt.	In den Sinus zahlreiche rothe Blutkörperchen, spärliche Leukocyten und Endothelien, welche rothe Blutkörperchen, Lymphocyten und Leukocyten einschliessen. In der Lymphe der Vasa ad und efferentia Gruppen von rothen Blutkörperchen.
16	30. Nov. 1899	52j. w.	Ulceratio parietis anter. thoracis cum necrosi cutis post infusionem subcutan solutionis natr. chlor. Degeneratio parench. Sephthaemia. Status post exstirpationem vaginal. uteri. Thrombosis vasor. spermat. intern. Embolia ramor. art. pulm. Foramen ovale apert. Infarctus haemorrh. lienis renumque. Tbc. obsol. apic. pulm. et gland. lymph. bronch.	Lymphoglandulae lumbales zum Theile grauröthlich verfärbt.	Ziemlich zahlreiche rothe Blutkörperchen in den Sinus, zum Theil in den Endothelien eingeschlossen und in Zerfall begriffen. Im umgebenden Zellgewebe umschriebene Blutungen.

Digitized by Google
Original from UNIVERSITY OF CALIFORNIA

Generated on 2019-07-09 19:59 GMT / http://hdl.handle.net/2027/uc1.b3743166
Public Domain in the United States, Google-digitized / http://www.hathitrust.org/access_use#pd-us-google

17	4. Dec. 1899	46j. m.	Emphysema pulm. Tracheitis catarrh. chr. cum diverticulis tracheae. Bronchitis cat. chr. cum bronchiextasia. Hypertrophta cordis d. Vegetationes globul. in auric. et atrio d. Hyperaemia mechan. univ.	Lymphoglandulae subinguinales superfic. dunkelroth.	Starke Hyperämie. Ziemlich zahlreiche rothe Blutkörperchen zerstreut in den Sinus und im lymphoiden Gewebe. Einzelne rothe Blutkörperchen in den Vasa efferentia.
18	4. Dec. 1899	20j. w.	Tuberc. chron. pulmon. cum phth. Tbc. chron. gl. lymph. bronch. Ulcera tuberc. laryngis. Tbc. chr. intestini. Morbus Brightii chron. Amyloidosis praec. lienis.	Lymphoglandulae lumbales blassröthlich verfärbt.	In den Sinus beträchtliche Mengen rother Blutkörperchen und Endothelien, welche rothe Blutkörperchen, Leukocyten und Lymphocyten einschliessen.
19	5. Dec. 1899	27j. m.	Atrophia cerebri (Paralysis progressiva) Hydroceph. chron. int. Oedema mening. Hyperostosis cranii. Pheumonia fibrinosa lobi inf. sin. Hyperaemia mucosae recti. Decubitus ad os sacrum, ad trochant. utr., ad tibiam d. et ad metatars. I. ped. sin.	Lymphoglandulae retroperitoneales zum Theile grauröthlich verfärbt.	Hyperämie. In den Sinus mässige Mengen rother Blutkörperchen und Pigment und gewucherte Endothelien. Die Vasa efferentia und die grösseren Lymphgefässe der Umgebung stark mit Lymphe gefüllt, welche Gruppen von rothen Blutkörperchen enthält. Das Zellgewebe ödematös, enthält zahlreiche zerstreute rothe Blutkörperchen.
20	6. Dec. 1899	20j. m.	Pneumonia fibrin. dextra. Tuberc. chr. apicis pulm. dextri.	Lymphoglandulae mesentericae zum Theile blassröthlich verfärbt.	Beträchtliche Hyperämie. In den Sinus spärliche rothe Blutkörperchen. Im Zellgewebe Blutaustritte.
21	6. Dec. 1899	40j. w.	Morbus Brightii chr. Cicatrix cordis ventr. sin. Hypertroph. cordis totius. Vegetat. globul. ventr. sin. Thromb. venar. perives. Embolia a. a. lobi inf. pulm. sin. Infarctus haemorrhagicus lob. inf. pulm. sin. Decubitus ad os sacrum.	Eine Lymphoglandula pancreatico-lienalis fleckweise dunkelroth verfärbt. Die kleineren von den Lymphoglandulae mesent. hellroth verfärbt.	Starke Hyperämie. In den Sinus starke Vermehrung der Endothelien, welche Stromata von rothen Blutkörperchen und Pigment einschliessen. Pigment auch frei in den Sinus vorhanden.

Digitized by Google
Original from UNIVERSITY OF CALIFORNIA

Generated on 2019-07-09 19:59 GMT / http://hdl.handle.net/2027/uc1.b3743166
Public Domain in the United States, Google-digitized / http://www.hathitrust.org/access_use#pd-us-google

Nummer	Datum	Alter und Geschlecht	Pathologisch-anatomische Diagnose	Makroskopischer Befund der Lymphdrüsen	Mikroskopischer Befund der Lymphdrüsen
22	9. Dec. 1899	38.j. m.	Morbus Brightii chr. Endarter. chr. deform. Hypertroph. cordis ventric. sin. Haemorrhagia gravis in cerebri hemisphaerio sin. perforans in ventric. later. sin. Obesitas univers. Tuberc. obsol. apic. pulm.	Starke Lipomatose der Lymphdrüsen. Die noch im Fettgewebe erkennbaren Reste der Lymphoglandulae retroperitoneales und subinguinales zum Theile röthlich verfärbt.	Fibröse Induration. Ganz spärliche rothe Blutkörperchen in den Sinus. Ziemlich reichliches Pigment.
23	9. Dec. 1899	30j. w.	Tubercul. chr. pulm. dextri cum. phth. Tbc. chr. gl. lymph. bronch. Tbc. intest. crassi incip. Cholelithiasis. Marciditas uteri.	Lymphoglandulae hepaticae und ein Theil der Lymphoglandulae bronchiales blassröthlich verfärbt.	Tuberculose. Hyperämie. In den Sinus zerstreute rothe Blutkörperchen, stark gewucherte Endothelien, welche zum Theil rothe Blutkörperchen einschliessen, und Fibrinfäden. Im lymphoiden Gewebe Gruppen von rothen Blutkörperchen. In der Lymphe der grossen Lymphgefässe ziemlich spärliche rothe Blutkörperchen. Blutungen im Zellgewebe.
24	9. Dec. 1899	59j. w.	Pneumonia crouposa lobi inf. sin. Degenerat. parenchym. Tuberc. obsol. lobi sup. pulm. utriusque et gl. lymph. bronch. Morbus Brightii chr.	Lymphoglandulae mesentericae vergrössert, zum Theile blassroth verfärbt.	Starke Hyperämie. In den Venen Fibrinnetze. In den Sinus ganz spärliche rothe Blutkörperchen und ziemlich zahlreiche Endothelien.
25	10. Dec. 1899	42j. m.	Tuberc. chr. pulm. cum phth. Ulcera tub. laryngis et intestini. Morbus Brightii chr,	Lymphoglandulae hepaticae, gastricae, pancreaticolienales, retroperitoneales,	In einem Theile der mesenterialen Lymphdrüsen: starke Hyperämie; in den Sinus ziemlich zahlreiche rothe

Digitized by Google
Original from UNIVERSITY OF CALIFORNIA

Generated on 2019-07-09 19:59 GMT / http://hdl.handle.net/2027/uc1.b3743166
Public Domain in the United States, Google-digitized / http://www.hathitrust.org/access_use#pd-us-google

				mesentericae et subinguinales lichtroth verfärbt und vergrössert. Ein Theil der Lymphoglandulae mesentericae dunkelschwarzroth verfärbt. Die Lymphgefässe in ihrer Umgebung mit Blut gefüllt.	Blutkörperchen, Fibrin und Endothelien, welche zum grössten Theile mit rothen Blutkörperchen vollgepfropft sind; in der Lymphe der Vasa ad und efferentia spärliche rothe Blutkörperchen. In einem anderen Theile der Drüsen sind die Sinus, Vasa ad und efferentia stark mit rothen Blutkörperchen gefüllt, welche zum Theile in Zerfall begriffen sind.
26	13. Dec. 1899	65j. m.	Emphysema pulm. Endart. chron. deform. Hypertrophia cordis totius praecip. ventr. dextri. Hyperaemia mechan. et hydrothorax bilateralis Tbc. absol. apic. pulm. et gl. lymph. bronch.	Lymphoglandulae retroperitoneales et subinguinales blassroth verfärbt. Lymphoglandulae cervicales prof. zum Theile vergrössert und dunkelroth verfärbt.	Lgl. cervic. prof.: Hyperämie, spärliche rothe Blutkörperchen in den Lymphbahnen, hauptsächlich in den subcapsulären Sinus und in den Vasa afferentia, Im lymphoiden Gewebe eosinophile Leukocyten und hyaline Körper.
27	13. Dec. 1899	54j. w.	Carcinoma recti exulceratum cum perforat. in cavum abdominis subsequ. peritonitide ichorosa. Carc. secund. peritonei. Vulnus post exstirp. adnexor. uteri lateris d. et partis abdom. tubae sin. Marasmus univ. Tbc. obsol. apic. pulm. et gl. lymph. bronch.	Lymphoglandulae retroperitoneales zum Theile röthlich verfärbt.	In den Sinus ziemlich zahlreiche rothe Blutkörperchen und Endothelien. Im lymphoiden Gewebe hyaline Körper. Die Vasa ad und efferentia stark mit Lymphe gefüllt, welcher spärliche rothe Blutkörperchen beigemengt sind.
28	14. Dec. 1899	53j. m.	Carcin. exulcerat. oesophagi cum perforat. in bronch. sin. Bronchitis supp. Pneumonia lobul. lobi inf. sin. Morbus Brightii chr. Lipomatosis cordis destruens. Marasmus univers. Vulnus post gastrostomiam.	Lymphoglandulae mesentericae roth verfärbt. Etwas blässer sind die Lymphoglandulae subinguinales.	Hyperämie. Hyaline Degeneration der Gefässe. In den Sinus ziemlich zahlreiche rothe Blutkörperchen, klumpiges Pigment, Endothelien und Leukocyten, deren Protoplasma vergrössert und mit eosinophilen Körnchen durchsetzt erscheint.

Digitized by Google
Original from UNIVERSITY OF CALIFORNIA

Generated on 2019-07-09 19:59 GMT / http://hdl.handle.net/2027/uc1.b3743166
Public Domain in the United States, Google-digitized / http://www.hathitrust.org/access_use#pd-us-google

Nummer	Datum	Alter und Geschlecht	Pathologisch-anatomische Diagnose	Makroskopischer Befund der Lymphdrüsen	Mikroskopischer Befund der Lymphdrüsen
29	14. Dec. 1899	36j. m.	Pneumonia fibrin. bilat. (lobi sup. sin. et lobi inf. d.). Tbc. chr. apic. pulm., gl. lymph. bronch. et gl. lymph. colli.	Lymphoglandulae mesentericae zum Theile ziemlich dunkelroth. Einzelne Lymphoglandulae axillares dextrae röthlich verfärbt.	Hochgradige Hyperämie. Zerstreute rothe Blutkörperchen in den Drüsen und im umgebenden Zellgewebe.
30	14. Dec. 1899	62j. w.	Tbc. chr. apic. pulm. et gl. lymph. bronch. Tbc. oesophagi. Pleuritis et pericarditis tbc. chr. Tbc. chr. renis sin. Cicatrix ventr. partis pyloricae (post ulcus pepticum). Polyposis ventric. Cholelithiasis.	Eine Lymphoglandula pancreatico-lienalis und eine kleine Lymphoglandula hepatica zum Theile dunkelroth verfärbt.	Hochgradige Tuberculose. Starke Hyperämie. In den Sinus ziemlich spärliche rothe Blutkörperchen. Einzelne Vasa afferentia mit Blut gefüllt. In den Vasa efferentia einzelne rothe Blutkörperchen. Im Zellgewebe Blutextravasate.
31	15. Dec. 1899	36j. w.	Tuberc. chr. pulm. et gl. lymph. bronch. Tuberc. int. crassi et ilei grad. levior. Morbus Brightii chr. Amyloidosis praec. lienis. Periton. purulenta. Atrophia fusca cordis.	Lymphoglandulae cervicales zum Theile dunkelroth verfärbt. Etwas blässer sind die Lymphoglandulae axillares und Lymphoglandulae tracheales.	Starke Hyperämie. Zahlreiche Blutungen. Hyaline Thromben in den Gefässen. In den Sinus rothe Blutkörperchen, Fibrinnetze und stellenweise Endothelien, welche vielfach rothe Blutkörperchen, Leukocyten und Lymphocyten einschliessen. In den Vasa ad und efferentia stellenweise ziemlich zahlreiche rothe Blutkörperchen.
32	15. Dec. 1899	58j. m.	Morbus Brightii chr. Endart. chr. deform. praec. ad basin cerebri. Encephalomalac. multipl. Thrombosis v. v. musc. surae sin. Embolia a. a. pulm. Infarctio haemorrh. lobi inf. d. Lipomatosis univers. Lipomat. cordis destruens. Tuberc. obs. apic. pulm.	Hochgradige Lipomatose der Lymphdrüsen. Einzelne Lymphoglandulae lumbales röthlich verfärbt.	In den Sinus ziemlich zahlreiche rothe Blutkörperchen und körniges Pigment. Starke Endothelwucherung. In den Lymphgefässen rothe Blutkörperchen, welche zum grössten Theile abgeblasst und in körnigem Zerfall begriffen erscheinen.

Digitized by Google
Original from UNIVERSITY OF CALIFORNIA

33	16. Dec. 1899	49j. m.	Atrophia cerebri (Dementia paral.) Pachymening. chr. int. haemorrh. praec. lat. sin. Tuberc. obsc. gl. lymph. bronch. lat. sin. Pleuritis chr. sin. Endart. chr. deform. Atrophia univers.	Lymphoglandulae subinguinales röthlich verfärbt.	In den Sinus ziemlich spärliche rothe Blutkörperchen. Die Endothelien stark gewuchert schliessen vielfach rothe Blutkörperchen ein. In den Lymphgefässen in Zerfall begriffene rothe Blutkörperchen und körniger Detritus.
34	16. Dec. 1899	48j. m.	Tuberc. chr. pulm. cum phth. et gangraena in pulm. sin. Tbc. chr. gl. lymph. bronch. Ulcera tbc. intestini. Atrophia. cerebri (Paral. progr.) Endarter. chr. def.	Lymphoglandulae subinguinales et axillares röthlich verfärbt.	Fibrin in den Blutgefässen, hyaline Degeneration ihrer Wandungen. In den Sinus stellenweise beträchtliche Mengen rother Blutkörperchen, Pigment und gewucherte Endothelien.
35	20. Dec. 1899	Todtgeb. w.	Partus praemat. (Debilitas vitae) Atelect. pulm. foet. part. Ecchymoses multiplices.	Lymphoglandulae mesentericae dunkelroth, Lymphoglandulae retroperitoneales, subinguinales et axillares etwas blässer.	Starke Hyperämie. In den Sinus stellenweise rothe Blutkörperchen. In manchen grösseren Lymphgefässen spärliche rothe Blutkörperchen und körnige Detritusmassen.
36	20. Dec. 1899	Todtgeb. m.	Atelectasis pulm. foet. partialis. Infiltratio testium haemorrh. Oedema scroti.	Sämmtliche Lymphdrüsen roth verfärbt. Besonders dunkelroth die Lymphoglandulae axillares.	In den Sinus zahlreiche rothe Blutkörperchen und Endothelien, deren Protoplasma eosinophile Körnchen enthält. In den Vasa efferentia rothe Bluthkörperchen und ihre Zerfallsproducte.
37	21. Dec. 1899	30j. w.	Tuberc. chr. pulm. cum phth. pulm. d. Pleur. supp. d. circumscr. Ulcera tbc. ilei. Endocard. recentior ad valv. mitr. Infarctus multipl. lienis. Amyloidosis praec. lienis. Steatosis hepatis et renum. Pachymening. chr. int. haemorrh.	Lymphoglandulae retroperitoneales, subinguinales, ein Theil der Lymphoglandulae mesentericae und die Lymphoglandulae axillares dunkelroth.	In den Sinus zahlreiche rothe Blutkörperchen frei und in den Endothelien und Leukocyten eingeschlossen. Vasa ad und efferentia mit Blut gefüllt. Im lymphoiden Gewebe hyaline Körper.

Generated on 2019-07-09 19:59 GMT / http://hdl.handle.net/2027/uc1.b3743166
Public Domain in the United States, Google-digitized / http://www.hathitrust.org/access_use#pd-us-google
Digitized by Google
Original from UNIVERSITY OF CALIFORNIA

Generated on 2019-07-09 19:59 GMT / http://hdl.handle.net/2027/uc1.b3743166
Public Domain in the United States, Google-digitized / http://www.hathitrust.org/access_use#pd-us-google

Nummer	Datum	Alter und Geschlecht	Pathologisch-anatomische Diagnose	Makroskopischer Befund der Lymphdrüsen	Mikroskopischer Befund der Lymphdrüsen
38	23. Dec. 1899	15j. w.	Tuberc. chr. pulm. cum phth. Tbc. chr. gl. lymph. bronch. Ulc. tbc. laryngis et intestini. Amyloidosis praec. lienis. Morbus Brightii chron.	Lymphoglandulae lumbales blassroth. Die tuberculösen Lymphoglandulae mesentericae zum Theile dunkelroth verfärbt.	Tuberculose. Hyperämie. In den Sinus stellenweise ziemlich zahlreiche rothe Blutkörperchen frei und in den gewucherten Endothelien eingeschlossen. Im Zellgewebe Blutextravasate.
39	26. Dec. 1899	64j. w.	Morbus Brightii chr. Hypertroph. cordis praec. ventr. sin. Thromb. auric. cordis dextrae. Embolia ramorum arter. pulm. Infarctus haemorrhagicus pulm. lobi inf. utriusque. Hyperaem. mechan. Hydrops univers. Endart. chr. deform. Tuberc. obs. gl. lymph. bronch. Myomata uteri.	Lymphoglandulae lumbales zum Theile dunkelroth verfärbt. Etwas blässer sind die Lymphoglandulae axillares. Die meisten Lymphoglandulae retroperitoneales und Lymphoglandulae subinguinales blassröthlich verfärbt.	Lymphoglandulae lumbales: Die meisten Sinus mit Blut gefüllt. Die gewucherten Endothelien schliessen vielfach rothe Blutkörperchen und Pigment ein. Im lymphoiden Gewebe zahlreiche rothe Blutkörperchen und Pigment in grossen Mengen. In der Lymphe der Vasa efferentia stellenweise zahlreiche Blutkörperchen. In den Vasa afferentia spärliche rothe Blutkörperchen. Im Zellgewebe Blutextravasate.
40	27. Dec. 1899	43j. m.	Alkoholismus chr. (Pharyngitis catarrh. chr. Endart. chr. deform. Steatosis hepatis. Gastroenteritis catarrh. chr. Morbus Brightii chr.) Emphysema pulm, Dilat. cordis ventr. et atrii dextri. Ecchymoses multiplices pleurar. Tbc. chr. gl. lymph. bronch.	Lymphoglandulae mesentericae, hepaticae et axillares dunkelroth verfärbt. Etwas blässer sind die Lymphoglandulae subinguinales superfic.	In den Sinus zerstreute rothe Blutkörperchen und sehr zahlreich Endothelien. Die Vasa ad und efferentia stark mit Lymphe gefüllt, welche Gruppen von rothen Blutkörperchen enthält.
41	29. Dec. 1899	25j. m.	Tuberc. chr. pulm. cum phth. Ulc. tbc. laryngis. Ulc. tbc. intestini. Degener. parench. hepatis et renum.	Lymphoglandulae mesentericae und Lymphoglandulae axillares dunkelroth verfärbt.	Lymphoglandulae mesentericae: Hochgradige Hyperämie. In der Drüse zerstreute rothe Blutkörperchen. Im Zellgewebe Blutungen.

Digitized by Google
Original from UNIVERSITY OF CALIFORNIA

Generated on 2019-07-09 19:59 GMT / http://hdl.handle.net/2027/uc1.b3743166
Public Domain in the United States, Google-digitized / http://www.hathitrust.org/access_use#pd-us-google

					Lymphoglandulae axillares: In den Blutgefässen hyaline Thromben. Die Sinus stark mit Lymphe gefüllt, in welcher zahreiche Gruppen von rothen Blutkörperchen suspendirt sind. Fibrinausscheidung. In den Vasa ad und efferentia derselbe Inhalt.
42.	30. Dec. 1899	35j. w.	Atrophia cerebri. Sclerosis cornus Ammon. dextri (Epilepsia). Graviditas mens. VIII. Bronchitis catarrh. bilat. Steatosis hepatis. Cicatrix renis d. Valvulae art. pulm. IV.	Lymphoglandulae mesentericae, subinguinales et axillares roth. Lymphoglandulae retroperitoneales blassröthlich verfärbt.	Hyperämie. Blutungen. In den Sinus stellenweise rothe Blutkörperchen und Endothelien. Im lymphoiden Gewebe Pigment. In den Vasa efferentia spärliche in Zerfall begriffene rothe Blutkörperchen.
43.	3. Jän. 1900	25j. w.	Mastitis supp. d. post partum. Absc. metast. cutis lienis et renis sin. Ecchym. multipl. cutis, leptomening., mucosae tract. intest., myocardii, renum et serosarum. Tumor lienis acutus. Infarct. haemorrhagici et anaemici lienis. Pneumonia lobul. lobi inf. d. Pleuritis serosofibrin. bilat. Degen. parenchym. univers. Pyohaemia. Thrombosis v. v. perivesic. et perivag. Embolia ramorum art. pulm. d.	Sämmtliche Lymphdrüsen stark vergrössert. Lymphoglandulae axillares etwas röthlich verfärbt.	Starke Hyperplasie. In den Sinus stellenweise beträchtliche Mengen rother Blutkörperchen. In den Vasa afferentia spärliche rothe Blutkörperchen.
44.	3. Jän. 1900	15std. w	Impressio ossis pariet. et tempor. d. Cephalhaematoma ext. recens ad os temp. sin, Atelect. pulm. foet. part. Ecchym. epicardii.	Lymphoglandulae axillares roth verfärbt.	Starke Hyperämie. Spärliche rothe Blutkörperchen in den Sinus. Darunter mehrere kernhaltige. Eosinophile Leukocyten.
45.	3. Jän. 1900	57j. w.	Haemorrhagia gravis in cerebri hemisphaerio d. Endart. chr. deform. Morbus Brightii chron. Hypertroph. cordis ventr. sin. Perimetrit. chr. adhaes.	Lymphoglandulae axillares dextrae roth verfärbt. Manche Lymphoglandulae mesentericae blassroth.	Starke Hyperämie. In manchen Gefässen Fibrinblutungen. Die Sinus stark mit Lymphe gefüllt, welche rothe Blutkörperchen, Fibrin und Endothelien enthält. In der Lymphe der Lymphgefässe rothe Blutkörperchen.

Digitized by Google
Original from UNIVERSITY OF CALIFORNIA

Generated on 2019-07-09 19:59 GMT / http://hdl.handle.net/2027/uc1.b3743166
Public Domain in the United States, Google-digitized / http://www.hathitrust.org/access_use#pd-us-google

Nummer	Datum	Alter und Geschlecht	Pathologisch-anatomische Diagnose	Makroskopischer Befund der Lymphdrüsen	Mikroskopischer Befund der Lymphdrüsen
46	4. Jän. 1900	28j m.	Atrophia cerebri grad. lev. (Paranoia chr.) Tuberc. chr. pulm. cum phth. Tbc. chr. gl. lymph. bronch. Tbc. chr. intest. Amyloidosis praec. renum, intestini et gl. supraren. Marasmus univers.	Lymphoglandulae cervicales prof. und Lymphoglandulae hepaticae hellroth verfärbt.	Tuberculose. Starke Hyperämie. Kleine Blutungen. In den Sinus stellenweise bedeutende Mengen rother Blutkörperchen und Endothelien. In den Vasa afferentia derselbe Inhalt. Im Zellgewebe Blutungen.
47	5. Jän. 1900	37j. w.	Tuberc. chr. pulm. cum phth. Ulcus tbc. laryngis. Ulcera tbc. intest. crassi. Morbus Brightii chr.	Lymphoglandulae retroperitoneales et axillares dunkelroth verfärbt.	Die Gefässe hochgradig hyalin degenerirt. Die meisten Sinus mit Blut gefüllt. In der Lymphe der Vasa ad und efferentia spärliche rothe Blutkörperchen.
48	5. Jän. 1900	39j. w.	Typhus abdominalis in stadio necroseos et ulcerationis. (Ulcera intestini ilei. Intumescentia gl. lymph. mesenter. et necrosis circumscripta. Tumor lienis acutus. Degeneratio parench.)	Lymphoglandulae mesentericae zum Theil röthlich verfärbt.	Hyperämie. Zahlreiche Blutungen, auch in den Sinus rothe Blutkörperchen.
49	5. Jän. 1900	63j. m	Typhus abdominalis in stad. ulcerat. (Ulcera int. ilei et crassi Degener. parenchym.) Gangraena lobi sup. pulm. d. prob. ex infarctu haemorrh. Tuberc. obsol. apic. pulm. d. Concretio cordis cum pericardio totalis. Degen. adiposa cordis.	Lymphoglandulae mesentericae dunkelroth verfärbt.	Hochgradige Hyperämie. Blutungen. Die Sinus mit Blut gefüllt. Im lymphoiden Gewebe zahlreiche rothe Blutkörperchen. Die Lymphgefässe zum Theil mit Blut gefüllt. Im Zellgewebe zahlreiche Blutungen.
50	6. Jän. 1900	28j. w.	Tbc. chr. pulm., laryngis et intest. Anaemia univers.	Lymphoglandulae axillares d. dunkelblau-roth verfärbt. Lymphoglandulae retroperitoneales et mesentericae, hellroth verfärbt.	Lymphoglandulae axillares: Tuberculose. Starke Hyperämie. Zahlreiche Blutungen. In den Sinus rothe Blutkörperchen. In den Lymphgefässen spärliche rothe Blutkörperchen.

Digitized by Google
Original from UNIVERSITY OF CALIFORNIA

Generated on 2019-07-09 19:59 GMT / http://hdl.handle.net/2027/uc1.b3743166
Public Domain in the United States, Google-digitized / http://www.hathitrust.org/access_use#pd-us-google

					Lymphoglandulae mesentericae: Idem. In den Capillaren zahlreiche hyaline Thromben.
51	7 Jän. 1900	78j. w.	Endocarditis ulcerosa ad valv. aortae ant. Infarctus lienis. Mening. suppur. Divert. tract. oesophagi. Polypus mucosus cervicis uteri. Marasmus univ. sen.	Lymphoglandulae axillares d. fleckweise röthlich verfärbt.	Hyperämie. In den Sinus spärliche rothe Blutkörperchen, welche zum Theil in Zerfall begriffen sind.
52	9. Jän. 1900	31j. m.	Tuberc. chr. pulm. cum phth. Tbc. chr. gl. lymph. bronch., renum, intest. ilei et vesiculae semin. sin. Mening. tbc. basil. Thromb. V. v. femor. marantica. Marasmus univers.	Lymphoglandulae axillares dunkelroth. Lymphoglandulae bronchiales et tracheales zum Theil hellroth verfärbt.	Starke Hyperämie. Blutungen. In den Sinus zahlreiche rothe Blutkörperchen und stellenweise gewucherte Endothelien, welche rothe Blutkörperchen und Lymphocyten einschliessen. Die Vasa ad und efferentia, hauptsächlich die letzteren, mit rothen Blutkörperchen und ihren Zerfallproducten gefüllt. Das Zellgewebe von zahlreichen in Zerfall begriffenen rothen Blutkörperchen durchsetzt.
53	10. Jän. 1900	64j. m.	Tbc. chr. pulm. cum phth. Ulcera tbc. laryngis et intest. ilei. Morbus Brightii chron.	Lymphoglandulae lumbales dunkelroth verfärbt. Etwas blässer sind die Lymphoglandulae axillares.	In den Sinus zahlreiche rothe Blutkörperchen, zum Theil in Zerfall begriffen, frei und in den stellenweise gewucherten Endothelien eingeschlossen. Im lymphoiden Gewebe Pigment. In den Lymphgefässen Detritus und einzelne erhaltene rothe Blutkörperchen.
54	10. Jän. 1900	19j. m.	Morbus Brightii chron. Hypertrophia cordis ventr. sin. grad. lev. Hydrops univ. Phlegmone supp. pariet. ant abdom. ex excoriatione oedemate effecta.	Lymphoglandulae lumbales und Lymphoglandulae axillares fleckweise blassroth verfärbt.	In den Blutgefässen stellenweise Fibrin. In den Sinus spärliche rothe Blutkörperchen, zahlreiche Leukocyten und Endothelien und Detritusmassen. Im lymphoiden Gewebe hyaline Körper. In manchen Lymphgefässen Detritusmassen.

Digitized by Google
Original from UNIVERSITY OF CALIFORNIA

Generated on 2019-07-09 19:59 GMT / http://hdl.handle.net/2027/uc1.b3743166
Public Domain in the United States, Google-digitized / http://www.hathitrust.org/access_use#pd-us-google

Nummer	Datum	Alter und Geschlecht	Pathologisch-anatomische Diagnose	Makroskopischer Befund der Lymphdrüsen	Mikroskopischer Befund der Lymphdrüsen
55	11. Jän. 1900	Todtgeb. w.	Mors infantis inter part. (atelect. pulm. foet. part.). Fractura humeri utr.	Sämmtliche Lymphdrüsen mehr oder weniger dunkelroth verfärbt.	Lymphoglandulae lumbales: In den Sinus spärliche rothe Blutkörperchen. In den Lymphgefässen in Zerfall begriffene rothe Blutkörperchen. Das Zellgewebe von rothen Blutkörperchen durchsetzt, welche in Zerfall begriffen sind.
56	11. Jän. 1900	35j. w.	Tuberc. chr. pulm. cum phth. Gangraena in caverna tbc. lobi sup. d. Gangr. circumscr. (ex aspirat.) in lobo inf. d. Tbc. chr. gl. lymph. bronch. Ulcera tbc. laryngis et intest. Decub. ad os sacrum et ad cubit. dextrum.	Lymphoglandulae lumbales, hepaticae, axillares, cervicales et tracheales zum Theil roth verfärbt.	Lymphoglandulae tracheales: Hochgradige Hyperämie, in manchen Gefässen Fibrinnetze. Die Sinus mit Lymphe gefüllt, welcher spärliche rothe Blutkörperchen frei und in Endothelien eingeschlossen beigemengt sind. Fibrinnetze. In der Lymphe der Vasa efferentia spärliche rothe Blutkörperchen.
57	16. Jän. 1900	54j. m.	Tbc. chr. pulm., gl. lymph. bronch., hepatic., mesent. et retroperiton, hepatis, lienis et renum. Ulc. tbc. ilei. Peritonitis tbc. cav. Dougl. Degen. parench.	Die stark verkästen Lymphoglandulae mesentericae in den erhaltenen Partien röthlich verfärbt. Lymphoglandulae inguinales zum Theil roth verfärbt.	Lymphoglandulae mesentericae: In den Sinus der erhaltenen Drüsenpartien zahlreiche rothe Blutkörperchen und Endothelien. In den grossen Lymphgefässen zahlreiche rothe Blutkörperchen. Im Zellgewebe ausgedehnte Blutaustritte.
58	22. Jän. 1900	34j. m.	Pemphigus vegetans. Degen. parench. Bronch. catarrh. Endocard. acuta circumscr. ad valv. mitr.	Sämmtliche Lymphoglandulae dunkelroth verfärbt.	Lymphoglandulae lumbales: Hyperämie, zahlreiche Blutungen. In den Sinus zahlreiche rothe Blutkörperchen und Zerfallproducte von solchen. Mässige Endothelwucherung mit Einschlüssen von rothen Blutkörperchen.

Digitized by Google
Original from UNIVERSITY OF CALIFORNIA

Generated on 2019-07-09 19:59 GMT / http://hdl.handle.net/2027/uc1.b3743166
Public Domain in the United States, Google-digitized / http://www.hathitrust.org/access_use#pd-us-google

59	29. Jän. 1900	5monatl.w.	Intussusceptio ileo-colica (post laparotomiam soluta). Peritonitis recens.	Lymphoglandulae mesentericae zum Theil vergrössert und entweder hauptsächlich oder ausschliesslich in ihren centralen Theilen röthlich verfärbt.	Hyperämie hauptsächlich in den centralen Theilen der Drüsen. Zahlreiche rothe Blutkörperchen hauptsächlich in den centralen Sinus.
60	31. Jän. 1900	50j. w.	Carcin. fibr. ventr. Carc. secund. gl. lymph. region., peritonei et hepatis. Tbc. chr. pulm., pericardii, gl. lymph. bronch., mediast., axill. et supraclav. d. Myoma uteri.	Lymphoglandulae retroperitoneales zum Theile roth verfärbt.	Tuberculose. Die Sinus mit rothen Blutkörperchen und Endothelien, welche zum Theil von rothen Blutkörperchen vollgepfropft sind, gefüllt. Die Vasa ad und efferentia durch Lymphe stark dilatirt, welcher beträchliche Mengen rother Blutkörperchen beigemengt sind
61	7. Feb. 1900	54j. w.	Anaemia essentialis perniciosa. Degener. adiposa myocardii. Oedema pulm. Haemorrh. multiplices retinae utriusque. Morbus Brightii chron. (Klinisch im Blute kernhaltige rothe Blutkörperchen.)	Lymphoglandulae retroperitoneales zum Theil roth verfärbt. Lymphoglandulae axillares blassroth.	Lymphogland. retroperitoneales: In den Sinus und in den mässig gewucherten Endothelien blasse und in Zerfall begriffene rothe Blutkörperchen (keine kernhaltigen nachweisbar). In den Lymphgefässen Zerfallproducte von rothen Blutkörperchen und spärliche erhaltene rothe Blutkörperchen.
62	21. April 1900	2täg. m.	Suffusio capitis. Haemorrhagiae intermening. Atelect. pulm. foet. part. Ecchymoses multipl. Icterus.	Sämmtliche Lymphdrüsen mehr oder weniger dunkelroth verfärbt.	Lymphoglandulae cervicales prof: In den Sinus zahlreiche rothe Blutkörperchen und Pigment frei und in den Endothelien. Im lymphoiden Gewebe eosinophile Leukocyten. In den Vasa ad und efferentia spärliche rothe Blutkörperchen. In den grossen Lymphgefässen rothe Blutkörperchen und Detritus. Lymphoglandulae mesentericae: Starke Hyperämie, spärliche rothe Blutkörperchen in den Sinus. Im Zellgewebe Blutaustritte.

Digitized by Google
Original from UNIVERSITY OF CALIFORNIA

Ueberall wurde bezüglich der Lymphdrüsen die neue anatomische Nomenclatur gebraucht (vide *His*, Die anatomische Nomenclatur, Leipzig 1895). Ausserdem habe ich den Namen Lymphoglandulae retroperitoneales gebraucht als Sammelbegriff für die Lymphoglandulae lumbales, iliaceae, hypogastricae, sacrales et inguinales.

Die Lymphdrüsen, welche bei den einzelnen Fällen der Tabelle nicht erwähnt wurden, waren normal.

Nachdem wir so die sämmtlichen untersuchten Fälle in einer chronologischen Ordnung in Kürze angeführt haben, wollen wir sie nun nach der Art und nach dem Grade der Veränderungen zu gruppiren versuchen und jede Gruppe für sich genauer beschreiben. Weiter werden wir sehen, ob nicht Uebergänge zwischen den verschiedenen Gruppen existiren und ob es uns nicht in dieser Weise die Entwicklung des ganzen Processes zu verfolgen gelingt.

Anfangen wollen wir von den Fällen mit der am stärksten ausgesprochenen Veränderung, von welchen eingangs schon die Rede war, und auf welche allein sich eigentlich die angeführte Literatur bezieht. Als Beispiele können die Fälle 1, 2, 5, 11, 13, 15, 36, 37, 39, 47, 53 und 60 dienen.

Die Farbe solcher Drüsen variirt von Dunkelroth bis Blauroth. Die Verfärbung ist ganz gleichmässig und es lassen sich keine Structureinzelheiten der Drüsen weder an der Oberfläche, noch am Durchschnitte erkennen. Das Parenchym ist, wie es von mehreren Autoren angeführt wurde, der Milzpulpa ähnlich. Sie sind gewöhnlich geschwellt und succulent. Durch diese Veränderungen unterscheiden sich solche Lymphdrüsen so bedeutend von den normalen oder irgendwie anders veränderten, dass manche Autoren, wie oben erwähnt, sie überhaupt nicht für Lymphdrüsen, sondern für specifische Organe gehalten haben. Dass es sich aber dabei doch um Lymphdrüsen handelt, lässt sich leicht schon makroskopisch erkennen. Erstens liegen sie oft an den Stellen der typisch gelagerten und wohl bekannten Lymphdrüsen. Zweitens finden sich neben rothen Lymphdrüsen oft unveränderte, welche mit jenen in gewöhnlicher Weise zu Gruppen angeordnet sind. Endlich findet man, wovon weiter die Rede sein wird, alle Uebergänge von diesen Gebilden zu den normal aussehenden Lymphdrüsen.

Die mikroskopische Untersuchung zeigt nicht nur einwandfrei, dass es wirklich Lymphdrüsen sind, sondern kann dieselbe in manchen Fällen zum Studium der normalen Structur von Lymphdrüsen angewendet werden, da man eine so vollständige Injection der Lymphbahnen sonst kaum künstlich erzeugen kann.

Digitized by Google
Original from UNIVERSITY OF CALIFORNIA
Generated on 2019-07-09 19:59 GMT / http://hdl.handle.net/2027/uc1.b3743166
Public Domain in the United States, Google-digitized / http://www.hathitrust.org/access_use#pd-us-google

In diesen Fällen sind die Lymphsinus mehr oder weniger prall mit Blut gefüllt. Manchmal sind es fast nur rothe Blutkörperchen, welche dicht aneinander gedrängt liegen. Ihre Menge ist oft so gross, dass die Sinus merklich erweitert erscheinen, ja es bleiben vom lymphoiden Gewebe nur ganz schmale folliculäre Stränge und kleine Follikel übrig (Fig. 1). Zwischen den rothen Blutkörperchen kann man gewöhnlich Kerne von Lymphocyten erkennen. Die Leukocyten mit gelappten Kernen kommen auch bald in grösserer, bald in kleinerer Menge vor. Sie sind deutlich von den Zellen der Drüse zu unterscheiden und machen den Eindruck, dass sie zu dem in den Sinus befindlichen Blute gehören. Die rothen Blutkörperchen sind meist ganz gut erhalten; in manchen Fällen oder an manchen Stellen sind sie aber blass gefärbt oder überhaupt nur durch Stromata vertreten. Gleichzeitig zerfallen sie allmälig in feine Körnchen, welche zuerst an den Grenzen einzelner Schatten von rothen Blutkörperchen gelagert sind, dann aber, nach dem Schwinden der letzteren, in unregelmässige Häufchen und grössere Massen angesammelt erscheinen.

In einzelnen Fällen konnte ganz deutlich beobachtet werden, dass rothe Blutkörperchen sich allmälig in Pigmentklumpen umwandeln. Auch sonst wird klumpiges Pigment oft angetroffen, welches sich auch offenbar an Ort und Stelle aus den rothen Blutkörperchen gebildet hat. In manchen Fällen ist es ein mehr feinkörniges Pigment. In den Fällen, wo dieses Pigment auf den Eisengehalt geprüft wurde, war die Reaction stets positiv.

Ausser den erwähnten Elementen sind dem Blute in den Sinus gewöhnlich grosse, epithelioide, eckige, mit blassen Kernen versehene Zellen beigemischt (Fig. 2). Diese Zellform wird von manchen Autoren erwähnt *(Robertson, Clarkson),* wird aber für Leukocyten gehalten. Dieser Meinung kann ich nicht beipflichten und habe ich mich vielmehr überzeugt, dass es abgelöste vergrösserte Endothelzellen der Lymphsinus sind. Bald sind diese Zellen spärlich, bald aber sehr zahlreich, ja nehmen den Vordergrund des ganzen Bildes ein. In solchen Fällen kann man sich besonders gut von ihrer endothelialen Natur überzeugen. Gewöhnlich sind sie im Inhalte des Sinus unregelmässig zerstreut oder dicht aneinander gelagert, so dass die zwischen ihnen liegenden rothen Blutkörperchen verhältnissmässig nur spärlich zu sein scheinen. Manchmal füllen sie den ganzen Sinus aus. In mehreren Fällen habe ich Gelegenheit gehabt, sie im Anfange ihrer Wucherung zu beobachten (Fig. 3). Man sah hier, dass die centralen Theile des Sinus mit Lymphe gefüllt waren, in welcher sich spärlich die oben aufgezählten Elemente befanden. Die Wandungen der Sinus

Digitized by Google
Original from UNIVERSITY OF CALIFORNIA
Generated on 2019-07-09 20:01 GMT / http://hdl.handle.net/2027/uc1.b3743166
Public Domain in the United States, Google-digitized / http://www.hathitrust.org/access_use#pd-us-google

waren mit einer mehrschichtigen Lage von flachen, spindelförmigen Zellen ausgekleidet. Gegen die freie Fläche hin, wurden diese Zellen immer grösser und nahmen allmälig die früher beschriebene epithelioide Form an. Daneben fanden sich einzelne abgelöste solche Zellen. Sowohl in denjenigen Zellen, welche an ihrer Unterlage fest hafteten, wie in den frei gewordenen waren zahlreiche Mitosen vorhanden. Ueberhaupt in keinem Falle, wo diese Zellen sich in den Sinus in bedeutender Menge vorfanden, habe ich Mitosen ihrer Kerne vermisst; manchmal waren dieselben in den freien Zellen in geradezu überraschender Menge vorhanden. Auch mehrkernige solche Zellen kommen vor. Auf Grund von allen diesen Befunden unterliegt es keinem Zweifel, dass wir es hier mit Endothelzellen zu thun haben, welche sich stark vermehren und eine lange Zeit nach ihrer Ablösung von den Wandungen der Sinus ihre Lebensfähigkeit bewahren, wie wir es weiter sehen werden.[1])

Gerade in diesen Zellen werden die verschiedensten Einschlüsse gefunden. Uns interessiren hier in erster Linie die rothen Blutkörperchen. In keinem Falle, wo die Endothelwucherung einigermassen nennenswerth war, fehlten die rothen Blutkörperchen im Protoplasma der Endothelien. Bald waren es nur vereinzelte Exemplare (Fig. 2 und 3), bald war das Protoplasma zum grössten Theile mit ihnen ausgefüllt, so dass ein nur kleiner Protoplasmarest frei von rothen Blutkörperchen blieb (Fig. 5 und 6). Endlich waren in manchen Fällen die Endothelien von rothen Blutkörperchen vollgepfropft, und waren dann ihre Kerne nicht mehr zu sehen; nur ein zarter gemeinschaftlicher Contour um eine Gruppe dichtgedrängter rother Blutkörperchen zeigte, dass sie wirklich in einer Zelle lagen, nicht aber einfach zusammengeballt waren.

Die Zahl solcher mit rothen Blutkörperchen gefüllter Endothelien war in verschiedenen Fällen verschieden. In einzelnen Fällen, wo die Sinus weniger prall gefüllt waren, befanden sich fast die meisten rothen Blutkörperchen in den Endothelien eingelagert.

In manchen Fällen konnte man den Process der Aufnahme von rothen Blutkörperchen seitens der Endothelien deutlich verfolgen; man sah Ansammlung von rothen Blutkörperchen um eine Endothelzelle herum. Dieselben ragten stellenweise zur Hälfte in die Endothelzelle hinein. Andere waren zum grössten Theile oder ganz in ihrem Protoplasma eingeschlossen (Fig. 7).

[1]) Aehnliche Veränderungen an den Sinusendothelien beschreibt *Ribbert* bei experimentell erzeugter Entzündung der Lymphdrüsen (Ueber Regeneration und Entzündung der Lymphdrüsen. Ziegler's Beiträge. 1889, Bd. VI).

Digitized by Google
Original from UNIVERSITY OF CALIFORNIA
Generated on 2019-07-09 20:02 GMT / http://hdl.handle.net/2027/uc1.b3743166
Public Domain in the United States, Google-digitized / http://www.hathitrust.org/access_use#pd-us-google

Die rothen Blutkörperchen wandeln sich zum Theile erst in den Endothelzellen in ein klumpiges Pigment um. Ausserdem enthalten manche Endothelien körniges Pigment, welches sie wahrscheinlich schon als solches, oder als aufgelöstes Hämoglobin aus dem Inhalte der Sinus aufgenommen haben. Manche von den eingeschlossenen rothen Blutkörperchen sind in Zerfall begriffen. Neben den rothen Blutkörperchen findet man oft im Protoplasma der Endothelien einzelne Leukocyten und Lymphocyten eingeschlossen (Fig. 2 und 5).

In manchen Endothelien sind nur diese letzteren Zellen vorhanden. Ihr Protoplasma degenerirt allmälig, fliesst mit demjenigen der Endothelzelle zusammen und man sieht schliesslich nur Kerne, welche im Protoplasma der Endothelzelle eingelagert sind. Speciell bei typhösen Lymphdrüsen werden massenhaft die Lymphocyten von den vermehrten Endothelien aufgenommen (Fig. 8—11). Diese werden am Ende von Kernen der Lymphocyten vollgepfropft, genau so wie es mit den rothen Blutkörperchen der Fall war. Dadurch entstehen die sogenannten vielkernigen Typhuszellen[1]) (Fig. 10).

Nicht selten sind die Endothelien von Fetttröpfchen durchsetzt und gleichen dann vollständig den Fettkörnchenzellen im Centralnervensystem. Oft zeigen sie auch eine körnige Schwellung und Zerfall.

Mit der Beschreibung dieser stärkeren Endothelwucherung bin ich eigentlich schon zu einer anderen Form der Veränderung der Lymphdrüsen übergegangen. Diese Drüsen sehen makroskopisch nur etwas blässer als die früher beschriebenen aus. Auch die mikroskopischen Veränderungen sind nur quantitativ verschieden. In den Sinus sind weniger zahlreiche rothe Blutkörperchen vorhanden. Zwischen ihnen finden sich entweder die eben beschriebenen Endothelien und die anderen Elemente in vermehrter Menge oder Lymphe. Durch diese sind manchmal die Sinus nicht weniger beträchtlich erweitert als bei den früheren Fällen durch das Blut.

In dieser Lymphe finden sich oft grössere Gruppen von rothen Blutkörperchen, welche mehr oder weniger zusammengeballt erscheinen (Fig. 4).

Nicht selten sieht man in der Lymphe Fibrinfäden und Fibrinnetze. Manchmal finden sich an solchen Stellen grössere Leukocytenansammlungen, in vielen Fällen aber sind hier keine Elemente ausser den rothen Blutkörperchen vorhanden. Die Fibrinfäden lagern sich innig den rothen Blutkörperchen an und scheinen überhaupt nur an den

[1]) Von meinen Beobachtungen über diese Gebilde werde ich in einer folgenden Mittheilung ausführlicher berichten.

Digitized by Google
Original from UNIVERSITY OF CALIFORNIA
Generated on 2019-07-09 20:00 GMT / http://hdl.handle.net/2027/uc1.b3743166
Public Domain in the United States, Google-digitized / http://www.hathitrust.org/access_use#pd-us-google

Stellen zu entstehen wo sich grössere Ansammlungen von solchen befinden[1]) (Fig. 4). In manchen Fällen lösen sich rothe Blutkörperchen direct in dickere Fibrinnetze auf.

Schon früher wurde erwähnt, dass bei der hochgradigen Blutfüllung der Sinus auch die Lymphgefässe mit Blut gefüllt erscheinen. Der Grad dieser Blutfüllung entspricht demjenigen in den Drüsen selbst. In den Fällen, wo die Sinus durch blutigen Inhalt beträchtlich dilatirt sind, sind es auch die Vasa afferentia und efferentia, oft finden sich sogar ziemlich zahlreiche rothe Blutkörperchen in den grösseren Lymphstämmen des umgebenden Zellgewebes. Bei geringerem Blutgehalt der Sinus sind weniger rothe Blutkörperchen in den Lymphgefässen oder sie fehlen hier sogar gänzlich. Die Zusammensetzung des blutigen Inhaltes der Lymphgefässe entspricht im Ganzen gewöhnlich auch derjenigen in den Drüsen. Manchmal finden sich auch ziemlich zahlreiche Sinusendothelien in dem Inhalt der Vasa efferentia, nie aber solche Massen derselben, wie in den Sinus. In manchen Fällen, wo die rothen Blutkörperchen in den Sinus noch ziemlich gut erhalten sind, sind sie in den Vasa efferentia stark in Zerfall begriffen, oder es finden sich in diesen überhaupt nur Zerfallsproducte derselben mit ganz spärlichen noch erkennbaren rothen Blutkörperchen.

Die Blutgefässe sind in allen diesen Fällen der beiden ersten Gruppen entweder ganz leer oder enthalten nur spärliche Blutkörperchen.

Jetzt gehe ich zu den Drüsen über, welche makroskopisch noch weniger roth, manchmal ganz blassroth erscheinen.

In einem Theile von diesen Fällen kann man schon makroskopisch mit Blut gefüllte Blutgefässe, speciell an der Oberfläche der Drüsen erkennen. Von diesen Fällen von Hyperämie und von denjenigen, wo die Hyperämie erst mikroskopisch nachgewiesen wurde, sehe ich zunächst ab.

Unter den übrigen Fällen der blassrothen Lymphdrüsen kann man wiederum zwei Hauptformen unterscheiden.

Die erste charakterisirt sich mikroskopisch in folgender Weise:

In den Sinus finden sich gewöhnlich nur ziemlich spärliche rothe Blutkörperchen. Oft sind sie in den Endothelien eingeschlossen, abgeblasst und in Zerfall begriffen. Regelmässig finden sich dabei verschieden grosse Mengen von Pigment. Auch in den folliculären Strängen und in den Follikeln finden sich rothe Blutkörperchen, was

[1]) Ueber die Bedeutung der rothen Blutkörperchen bei den Gerinnungsprocessen vgl. *Arnold*, z. B.: Zur Morphologie der extravasculären Gerinnung. Virchow's Archiv. 1897, Bd. CL, S. 444.

Digitized by Google
Original from UNIVERSITY OF CALIFORNIA
Generated on 2019-07-09 20:02 GMT / http://hdl.handle.net/2027/uc1.b3743166
Public Domain in the United States, Google-digitized / http://www.hathitrust.org/access_use#pd-us-google

auch in manchen von den früher beschriebenen Fällen der beiden ersten Gruppen beobachtet wurde. Grössere Mengen Pigment finden sich auch hier manchmal frei und in den Endothelien abgelagert. Die Endothelwucherung ist in einzelnen von diesen Fällen beträchtlich. In den Lymphgefässen finden sich gewöhnlich keine rothen Blutkörperchen oder nur vereinzelte, in Zerfall begriffene.

In der zweiten Form macht man folgende Wahrnehmung: In den Sinus sind zwischen den auch normaler Weise vorhandenen Lymphocyten mehr oder weniger spärliche, rothe Blutkörperchen zerstreut. Die Endothelwucherung ist in der Regel gar nicht vorhanden, doch finden sich hie und da einzelne freie Endothelien, welche vereinzelte, meist gut erhaltene, rothe Blutkörperchen einschliessen. Auch sonst sind die rothen Blutkörperchen nicht alterirt. In den Lymphgefässen, und zwar hauptsächlich oder ausschliesslich in den Vasa afferentia sind gewöhnlich auch zerstreute, gut erhaltene, rothe Blutkörperchen zu constatiren. Pigment ist nur ausnahmsweise vorhanden.

Endlich wurde in 34 der untersuchten Fälle eine bedeutende oder sehr starke Füllung der Gefässe, und zwar hauptsächlich der Capillaren und der Venen mit Blut notirt. In den Sinus fanden sich in diesen Fällen von Hyperämie verschieden grosse Mengen rother Blutkörperchen; in manchen nur sehr spärliche solche, dagegen in anderen nicht viel weniger als in manchen Fällen der ersten Gruppe. Die übrigen Veränderungen stimmen sonst vollständig mit den früher beschriebenen überein. Es kommen in gleicher Weise Endothelwucherungen, Aufnahme der rothen Blutkörperchen durch dieselben und Zerfallserscheinungen an den rothen Blutkörperchen vor. Auch finden sich in manchen Fällen rothe Blutkörperchen in den Lymphgefässen. Was uns aber bei dieser letzten Gruppe besonders interessiren muss, sind die Blutaustritte aus den Blutgefässen.

Diese schienen zum grössten Theile per diapedesin aus den Capillaren zu entstehen, doch wurden auch solche angetroffen, wo an der Stelle der meist scharf umschriebenen Blutung die Capillarwand eine Continuitätstrennung zeigte. Blutungen im Drüsenparenchym selbst konnte ich mit Sicherheit in zehn Fällen beobachten (12, 14, 31, 42, 46, 48, 49, 50, 52 und 58). Dabei muss man berücksichtigen, dass Blutaustritte nur da diagnosticirt wurden, wo man ihre Entstehung deutlich verfolgen konnte, wo die Anhäufung von rothen Blutkörperchen unmittelbar am Gefässe lag und einen topographischen Zusammenhang mit dem Inhalte desselben zeigte. Oft wurden ausserdem Ansammlungen von rothen Blutkörperchen im Parenchym gesehen, welche höchst wahrscheinlich durch Blutung entstanden waren,

Digitized by Google
Original from UNIVERSITY OF CALIFORNIA
Generated on 2019-07-09 19:59 GMT / http://hdl.handle.net/2027/uc1.b3743166
Public Domain in the United States, Google-digitized / http://www.hathitrust.org/access_use#pd-us-google

deren Entstehung man aber nicht deutlich verfolgen konnte. Weiter konnte man wohl angesichts der starken Hyperämie vermuthen, dass wenigstens ein Theil der in manchen Fällen im lymphoiden Gewebe zerstreuten rothen Blutkörperchen direct aus den Blutcapillaren stammte.

In neun weiteren Fällen von Hyperämie (6, 19, 20, 23, 29, 30, 38, 41, 62), und in drei von den eben erwähnten (46, 49, 52) fanden sich Blutungen in der unmittelbaren Nähe der Lymphdrüsen, im Zellgewebe. Diese waren entweder auch mehr umschrieben oder stellten eine diffuse Infiltration des Zellgewebes durch rothe Blutkörperchen in der Umgebung stark injicirter Capillaren dar.

Blutungen im Zellgewebe fanden sich ausser den eben erwähnten Fällen mit ausgesprochener Hyperämie noch in anderen sechs Fällen (7, 8, 16, 39, 55, 57,). Mithin wurden unter den gesammten 62 Fällen in 25 Fällen oder in 40% Blutaustritte entweder in den Drüsen selbst oder in ihrer unmittelbaren Umgebung mit Sicherheit nachgewiesen. Wenn man das über die Blutungen in den Drüsen selbst Gesagte berücksichtigt, dann den Umstand, dass meist für die Untersuchung nur eine minimale Menge vom Zellgewebe oder mitunter überhaupt keines mitgenommen wurde, weiter, dass auch im Zellgewebe nur die ganz zweifellos intravitalen Blutungen mitgerechnet wurden, so wird man zugeben müssen, dass diese Procentzahl eine bedeutende ist.

Die eben aufgezählten fünf Gruppen von bluthältigen Lymphdrüsen darf man sich nicht als scharf von einander getrennt vorstellen. Vielmehr kommen Fälle vor, wo die Veränderungen, welche bei verschiedenen Gruppen beschrieben wurden, mit einander combinirt erscheinen.

Bevor wir auf die Schilderung der Entwicklung des uns interessirenden Processes, wie sie sich aus unserer Untersuchung herausgestellt hat, übergehen, wollen wir auf die Literaturangaben zurückkehren und die Meinung verschiedener Autoren über die Bedeutung der beschriebenen Veränderung anführen und kritisiren.

Diejenigen Autoren, welche über die Entstehung der hier behandelten Veränderung der Lymphdrüsen eine bestimmte Meinung ausgesprochen haben, lassen sich in zwei Hauptgruppen theilen.

Die Einen, wie *Rindfleisch, Grünberg, Robertson* und *Clarkson,* nehmen an, dass die rothen Blutkörperchen, welche sich in den Sinus befinden, sich an Ort und Stelle neu gebildet haben.

Die Anderen, wie *Neumann, Winogradow* und *Orth* (l. c., S. 83 und 84) stellen sich vor, dass sie von den Lymphdrüsen resorbirte

Digitized by Google Original from UNIVERSITY OF CALIFORNIA
Generated on 2019-07-09 19:59 GMT / http://hdl.handle.net/2027/uc1.b3743166
Public Domain in the United States, Google-digitized / http://www.hathitrust.org/access_use#pd-us-google

Extravasate darstellen. Zu derselben Vorstellung ist auch *Weigert* auf Grund der eigenen Untersuchung gekommen und hat erst nachträglich, theoretisch die Erklärung *Rindfleisch's* auch für seinen Fall zugelassen.

Was die Angaben von *Robertson* und *Clarkson* anbelangt, so beruhen sie wohl auf Beobachtungsfehlern. Diese Autoren haben die oben erwähnten grossen Zellen, welche ich als Endothelien beschrieben habe, und ihre Erfüllung mit rothen Blutkörperchen auch wahrgenommen. Nur stellen sie sich vor, dass die rothen Blutkörperchen nicht von diesen Zellen, welche sie für Leukocyten halten, aufgenommen wurden, sondern in ihnen gebildet (nach *Robertson* aus ihren Kernen oder Kernkörperchen) und dann in die Sinus ausgestossen wurden. Es nimmt heut zu Tage wohl kaum Jemand mehr diese Art der Neubildung von rothen Blutkörperchen an.

Nur aus dieser Annahme und aus der Anwesenheit von rothen Blutkörperchen in den Sinus haben die eben erwähnten Autoren geschlossen, dass hier eine Hämatopoëse vorkommt, und dass es sich hier nicht um Lymphdrüsen, sondern um Drüsen sui generis handelt.

Grünberg hat nach Milzexstirpationen oder Venäsectionen bei Thieren in den mesenterialen Drüsen, deren Sinus mit Blut ausgefüllt waren, kernhaltige, rothe Blutkörperchen gefunden. Aus diesem Grunde nimmt er eine regeneratorische Hämatopoëse in den Lymphdrüsen an. Er hat aber höchstens drei bis fünf kernhaltige, rothe Blutkörperchen in einem Schnitte gefunden. Wenn man das Verhältniss zu den grossen Massen der kernlosen Blutkörperchen berücksichtigt, so wird man wohl annehmen müssen, dass das der Vorstellung, nach welcher diese sämmtlich hier gebildet wurden, wenig entspricht. Dazu kommt noch, dass der Verfasser selbst erwähnt, er habe eine nur etwas kleinere Zahl von kernhaltigen, rothen Blutkörperchen in den normalen Lymphdrüsen beobachtet (S. 64). Ausserdem schliesst er selbst die Möglichkeit nicht ganz aus, dass es sich hier um farblose Blutkörperchen gehandelt hatte, deren Protoplasma mit Hämoglobin imprägnirt war. Dieses fand sich nach den operativen Eingriffen in grosser Masse in gelöstem Zustande in den Drüsen. Eine solche Imprägnation haben wir öfters bei unseren Untersuchungen sowohl in den Leukocyten, wie in den Endothelien zu sehen Gelegenheit gehabt. Die Anwesenheit von rothen Blutkörperchen in den Lymphsinus nach so eingreifenden Operationen kann wohl durch Resorption von extravasirten rothen Blutkörperchen erklärt werden, wie es auch *Winogradow* bei seinen ähnlichen Versuchen annimmt.

Digitized by Google
Original from UNIVERSITY OF CALIFORNIA
Generated on 2019-07-09 20:00 GMT / http://hdl.handle.net/2027/uc1.b3743166
Public Domain in the United States, Google-digitized / http://www.hathitrust.org/access_use#pd-us-google

Was den Fall von *Rindfleisch* anbelangt, so möchte ich ihn mit *Orth* für nicht beweisend für die stattgehabte Hämatopoëse halten. Es wird nur gesagt, dass in den Sinus Hämatoblasten gefunden wurden, ihre Menge wird nicht angegeben; es handelte sich um ein anämisches, rhachitisches Kind, dessen Blut leicht kernhaltige, rothe Blutkörperchen enthalten konnte, welche dann mit dem übrigen Blute in die Lymphdrüsen eingeschwemmt werden mussten.

Als eine solche Einschwemmung erklärt *Neumann* die kernhaltigen, rothen Blutkörperchen in seinem Falle.

Bei unseren Untersuchungen haben wir nur in drei Fällen (6, 7, 44) kernhaltige, rothe Blutkörperchen finden können. Dabei hat es sich zweimal um chronische Erkrankungen und einmal um ein neugeborenes Kind gehandelt, also um Fälle, wo kernhaltige, rothe Blutkörperchen im Blute leicht erklärlich waren. Diese Procentzahl ist ausserdem so klein, dass diese Fälle wohl keine Bedeutung für die Erklärung des Processes haben können. In einem Falle von perniciöser Anämie (61) konnten keine kernhaltigen, rothen Blutkörperchen nachgewiesen werden. Ich habe also keine Anhaltspunkte für die Neubildung der rothen Blutkörperchen in den Lymphdrüsen in unseren Fällen gewinnen können.

Schon aus diesem Grunde muss ich annehmen, dass die rothen Blutkörperchen von aussen in die Lymphdrüsen eingedrungen waren. Hiebei erwähne ich kurz eine Möglichkeit, an welche bei meinen Untersuchungen gedacht wurde. Man könnte sich vorstellen, dass bei hochgradigen Blutstauungen in dem venösen System das Blut durch den Ductus thoracicus oder den Truncus lymphaticus dexter direct aus den Venen in die Lymphdrüsen gelangen könnte.

Nur bei Untersuchung von zwei Drüsen haben wir Bilder beobachtet, welche für diese Annahme sprechen könnten. Es waren nämlich die Vasa efferentia und die Sinus im Hilus der Drüsen prall mit Blut gefüllt, während die übrigen Theile derselben Drüsen fast frei von Blut waren. Diese Erscheinung könnte aber auch dadurch erklärt werden, dass die grösseren Lymphgefässe der Umgebung von anderen Drüsen aus mit Blut gefüllt wurden, welches dann zum Theile auch in die Vasa efferentia der erwähnten Drüsen gelangen konnte.

In den Fällen, wo der Ductus thoracicus präparirt wurde, hat er keinen blutigen Inhalt gezeigt, was wohl sein sollte, wenn so ein rückläufiger Strom stattgefunden hätte.

In Uebereinstimmung mit *Neumann* und *Winogradow* habe ich mich überzeugen können, dass die uns interessirende Lymphdrüsenveränderung durch Resorption grösserer Blutungen nicht immer

Digitized by Google Original from UNIVERSITY OF CALIFORNIA
Generated on 2019-07-09 20:00 GMT / http://hdl.handle.net/2027/uc1.b3743166
Public Domain in the United States, Google-digitized / http://www.hathitrust.org/access_use#pd-us-google

erklärt werden kann. Vielmehr habe ich in den Fällen, wo grössere Blutaustritte bei der Section gefunden wurden (12, 22, 32, 44, 45, 62), die Veränderung meist in den mehr oder weniger entfernt von der Blutansammlung gelegenen Drüsen gesehen. Nur in einem Falle (62) fand ich eine ziemlich stark ausgesprochene Veränderung in den regionalen Lymphdrüsen, während die entfernten nur Hyperämie und spärliche, rothe Blutkörperchen in den Sinus zeigten.

Es bleibt also für die Hauptzahl der Fälle nur die einzige letzte Annahme übrig — kleinere Austritte von Blut, welches dann in die Lymphbahnen gelangt, — wie auch *Neumann* und *Winogradow* vermuthet haben.

Für diese Erklärung des Processes habe ich bei meiner Untersuchung zahlreiche Anhaltspunkte gefunden. Erstens wurden, wie oben gesagt, bei einer grossen Procentzahl der Fälle Blutaustritte direct nachgewiesen, und zwar entweder in den Drüsen selbst, oder im Zellgewebe, in ihrer unmittelbaren Umgebung.

Weiter wurden oft Drüsen gesehen, in welchen ausschliesslich, oder hauptsächlich die Vasa afferentia und die subcapsulären Sinus rothe Blutkörperchen enthielten, so dass man den Eindruck bekam, als ob man den Process der Füllung der Drüse mit dem Blute beobachte. In einem Falle (30) konnte ich Folgendes beobachten: In einer Drüse, welche sonst nur spärliche rothe Blutkörperchen enthielt, war an einer Stelle eine grössere Ansammlung derselben in einem subcapsulären Sinus zu sehen. Das diesem Sinus entsprechende Vas afferens war mit Blut gefüllt. Ausserhalb der Drüse fand sich an dieser Stelle ein bedeutenderer Blutaustritt. In einem anderen Falle (49) sah man an Schnitten, welche durch zwei benachbarte Lymphdrüsen und durch das sie verbindende, mit Blut gefüllte Lymphgefäss geführt wurden, Folgendes: Die eine Drüse war von zahlreichen Blutungen durchsetzt. Ihre Sinus und die Vasa efferentia waren mit Blut gefüllt. Ein Vas efferens mündete in einen subcapsulären Sinus der benachbarten Lymphdrüse als ihr Vas afferens ein. In dieser Drüse waren diejenigen Sinus, welche in der Nähe von diesem Vas afferens lagen, auch vollständig mit Blut gefüllt, während in den übrigen Partien der Drüse nur spärliche rothe Blutkörperchen in dem Sinus vorhanden waren. Diese Beobachtungen zeigen wohl zur Genüge, wie eine Lymphdrüse mit Blut gefüllt werden kann, welches durch ihre Vasa afferentia von aussen, aus ihrem Wurzelgebiet, gebracht wird. Von Interesse war in dem letztem Falle der Umstand, dass in der zweiten Drüse sich ausserdem Blutungen fanden. Auch in der Umgebung der beiden Drüsen waren zahlreiche Blutaustritte vorhanden.

Digitized by Google
Original from UNIVERSITY OF CALIFORNIA
Generated on 2019-07-09 20:00 GMT / http://hdl.handle.net/2027/uc1.b3743166
Public Domain in the United States, Google-digitized / http://www.hathitrust.org/access_use#pd-us-google

In den Fällen mit den Blutungen in den Drüsen selbst sah man oft ohne Weiteres, wie die aus den Blutgefässen ausgetretenen rothen Blutkörperchen die Sinus erfüllten.

Als ein weiterer Beweis für das Gelangen des Blutes in die Lymphsinus durch Extravasation aus den Blutgefässen muss das häufige Vorkommen von regressiven Veränderungen der rothen Blutkörperchen angesehen werden.

Zu diesen gehört die Auflösung des Hämoglobins, so dass nur Stromata der rothen Blutkörperchen zu sehen sind, der körnige Zerfall und die Umwandlung in Pigment. Zu den Zeichen der regressiven Veränderungen der rothen Blutkörperchen zähle ich auch die häufig frei im lymphoiden Gewebe vorkommenden hyalinen Körper und die eosinophilen Leukocyten.

Was die ersteren anbelangt, so konnte ich in einer früheren Arbeit[1]) zeigen, dass sie durch eine hyaline Degeneration und das Zusammensintern der degenerirten rothen Blutkörperchen entstehen. Auch ihre Entstehung in den Capillaren in Form von Thromben, konnte ich wieder beobachten, was überhaupt eine sehr häufige Begleiterscheinung der Stauungshyperämie darstellt.

In Bezug auf eosinophile Leukocyten wurde schon öfters in der Literatur die Meinung ausgesprochen, dass sie durch Aufnahme von Bruchstückchen der rothen Blutkörperchen seitens der Leukocyten entstehen. Wenigstens für einen Theil derselben konnte ich auch in der eben citirten Arbeit diese Entstehungsart wahrnehmen. Damals habe ich neben den eosinophilen Leukocyten auch eosinophile Epithelien und Bindegewebszellen beobachtet, jetzt finde ich auch eosinophile Endothelien neben den eosinophilen Leukocyten. Die eosinophilen Leukocyten fanden sich in den Lymphdrüsen manchmal in überraschender Menge, und zwar hauptsächlich an der Grenze zwischen den Sinus und dem lymphoiden Gewebe.

Oft war eine diffuse oder mehr fleckweise intensive Färbung mit Eosin im Protoplasma der Leukocyten und Endothelien zu sehen. Sie ist wohl zum Theile durch Imprägnation desselben mit aufgelöstem Hämoglobin, zum Theile aber durch Auflösung der rothen Blutkörperchen und ihrer Bruchtheile im Protoplasma selbst bedingt. Bilder, welche die zweite Art der Entstehung dieser Verfärbung beweisen, wurden oft beobachtet. Man konnte nämlich in diesen eosinophilen und dann auch mehr homogenen Partien des Protoplasmas noch Reste von rothen Blutkörperchen erkennen.

[1]) Beitrag zur Kenntniss der hyalinen Körper in Magenpolypen und anderen Geweben. Virchow's Archiv. 1898. Bd. CLIII, S. 207.

Digitized by Google
Original from UNIVERSITY OF CALIFORNIA
Generated on 2019-07-09 20:00 GMT / http://hdl.handle.net/2027/uc1.b3743166
Public Domain in the United States, Google-digitized / http://www.hathitrust.org/access_use#pd-us-google

Für einen theilweisen Untergang der rothen Blutkörperchen in den Drüsen, spricht auch die so regelmässig vorkommende Aufnahme derselben durch andere Zellformen. Von Interesse ist der Umstand, dass diese Rolle stets die gewucherten und frei gewordenen Endothelien übernehmen. Nur zweimal habe ich spärliche Leukocyten gesehen, welche einzelne rothe Blutkörperchen einschlossen; meist werden sie selbst von den Endothelien aufgenommen.

Zum Schlusse wollen wir den uns beschäftigenden Process, wie er sich aus dem oben Gesagten herausstellt, in seiner Entwicklung darstellen.

Bei Hyperämien kommen, wie es auch zur Genüge bekannt ist, überhaupt häufig Blutaustritte aus den Capillaren sowohl per rhexin als hauptsächlich per diapedesin vor. Die ausgetretenen rothen Blutkörperchen werden aus den Lymphspalten mit der Lymphe in die Lymphdrüsen gebracht oder, falls die Blutungen in den Lymphdrüsen selbst entstehen, gelangen sie direct in die Lymphsinus. In den Drüsen werden sie manchmal in grosser Menge abfiltrirt. Es entsteht eine reactive Wucherung der Endothelien der Sinus, welche eine intensive phagocytäre Thätigkeit entfalten und sich bald mit rothen Blutkörperchen anfüllen. Sowohl die frei in dem Sinus liegenden, wie die in den Endothelien eingeschlossenen rothen Blutkörperchen fallen zum Theile verschiedenen regressiven Processen anheim und verschwinden schliesslich als solche gänzlich. Als Residua derselben bleiben manchmal sehr grosse Mengen von einem braunen, eisenhaltigen Pigment im lymphoiden Gewebe liegen. Ein anderer Theil der rothen Blutkörperchen bleibt dagegen eine lange Zeit hindurch sehr gut erhalten, wird auch von den Vasa efferentia aus den Drüsen abgeführt. Da gut erhaltene rothe Blutkörperchen in den grösseren Lymphstämmen des Zellgewebes angetroffen werden, liegt die Annahme nahe, dass sie auch in die Hauptlymphstämme gelangen und in die Blutcirculation wiederkehren. Mithin ist der Process im Principe demjenigen identisch, welcher bei der Resorption grösserer Blutextravasate, zum Beispiel von *Orth*[1]) und namentlich von *Müller*[2]) beschrieben wurde.

Selbstverständlich können in den rothen Lymphdrüsen verschiedene pathologische Veränderungen vorkommen. So waren dieselben in

[1]) *Orth*, Beitrag zur Kenntniss des Verhaltens der Lymphdrüsen bei der Resorption von Blutextravasaten. Virchow's Archiv. 1872, Bd. LVI, S. 269.

[2]) *Müller*, Untersuchungen über das Verhalten der Lymphdrüsen bei der Resorption von Blutextravasaten. Inaugural-Dissertation. Göttingen 1879. Verfasser hat auch die grossen, blutkörperchenhaltigen Zellen in den Sinus beschrieben, hält sie aber für Leukocyten.

Digitized by Google
Original from UNIVERSITY OF CALIFORNIA
Generated on 2019-07-09 20:00 GMT / http://hdl.handle.net/2027/uc1.b3743166
Public Domain in the United States, Google-digitized / http://www.hathitrust.org/access_use#pd-us-google

unseren Fällen oft mehr oder weniger hyperplastisch. Andere zeigten eine hyaline Degeneration oder eine Amyloidose. Auch kommen in ihnen tuberculöse Veränderungen oft vor, was *Gibbes* (1893) für die »haemolymph glands« angibt. Dieselben können wohl in manchen Fällen Blutaustritte begünstigen.

Herrn Professor *Chiari* erlaube ich mir auch an dieser Stelle für das Thema und für seine liebenswürdige Unterstützung meinen besten Dank auszusprechen.

Erklärung der Abbildungen auf Tafel XIV.

Fig. 1. Aus der Corticalis einer dunkelrothen Lymphoglandula mesenterica (Fall 25). Nur an drei Stellen sind Inseln von lymphoidem Gewebe zu sehen. Alle Räume zwischen diesen und der Kapsel und den Trabekeln — die stark erweiterten Lymphsinus — sind prall mit rothen Blutkörperchen gefüllt. Zwischen diesen sind Kerne von zerstreuten Lymphocyten und anderen Elementen zu erkennen. Vergrösserung 100.

Fig. 2. Inhalt der Sinus einer blässeren Lymphoglandula lumbalis (Fall 18). Zwischen den rothen Blutkörperchen grössere und kleinere Lymphocyten, gelapptkernige Leukocyten und Endothelien. Die grösseren von diesen schliessen rothe Blutkörperchen und Lymphocyten ein. Vergrösserung 400.

Fig. 3. Wucherung der Sinusendothelien (Fall 40). Grenze zwischen einem follicularen Strange (untere Hälfte der Abbildung) und einem Sinus (obere Hälfte der Abbildung). Die Endothelauskleidung des Sinus ist mehrschichtig. Die tieferen Schichten bestehen aus platten, spindelförmigen Zellen. Die Zellen der oberflächlichen Schichten sind aufgequollen und zum Theile abgelöst. Im Sinus, zwischen den Endothelien spärliche, rothe Blutkörperchen, Lymphocyten, und ein gelapptkerniger Leukocyt. Eine Endothelzelle schliesst ein rothes Blutkörperchen, eine andere einen Lymphocytenkern ein.

Im lymphoiden Gewebe sind auch mehrere Endothelzellen vorhanden. Die zwei grössten von ihnen sind mit Pigmentkörnchen vollgepfropft. Pigmentkörnchen sind auch in manchen Endothelien in dem Sinus vorhanden. Vergrösserung 400.

Fig. 4. Fall 31. Ein Lymphsinus und das angrenzende lymphoide Gewebe (unten). Im Sinus rothe Blutkörperchen zum Theile in verschieden grosse Gruppen zusammengeballt. Zwischen diesen Fibrinfäden, welche sich vielfach den rothen Blutkörperchen anlagern. An der Grenze des lymphoiden Gewebes ausser den verschieden grossen Lymphocyten gelapptkernige Leukocyten und grosse Endothelien. Vergrösserung 400.

Fig. 5. Eine Endothelzelle mit eingeschlossenen rothen Blutkörperchen und einem Lymphocyten (Fall 18). Vergrösserung 950.

Fig. 6. Eine rothe Blutkörperchen einschliessende Endothelzelle (Fall 15). Vergrösserung 950.

Fig. 7. Process der Aufnahme von rothen Blutkörperchen seitens einer Endothelzelle (Fall 25). Vergrösserung 950.

Digitized by Google
Original from UNIVERSITY OF CALIFORNIA
Generated on 2019-07-09 20:00 GMT / http://hdl.handle.net/2027/uc1.b3743166
Public Domain in the United States, Google-digitized / http://www.hathitrust.org/access_use#pd-us-google

Fig. 8. Eine Endothelzelle mit zwei eingeschlossenen Lymphocyten. Bei einem derselben ist das Protoplasma noch gut erkennbar, von dem anderen ist nur der Kern zu sehen (Fall 9). Vergrösserung 950.

Fig. 9. Eine grössere Endothelzelle mit einem gelapptkernigen Leukocyten (links) und vier Lymphocyten in ihrem Protoplasma. Von diesen letzteren zeigen die zwei links gelegenen ein gut erhaltenes Protoplasma. Das Protoplasma des weiter nach rechts gelegenen ist nicht überall scharf von demjenigen der Endothelzelle abgegrenzt. Der vierte Lymphocyt und der Leukocyt sind nur als Kerne erkennbar (Fall 9). Vergrösserung 950.

Fig. 10. Eine Endothelzelle mit zahlreichen Lymphocytenkernen, »vielkernige Typhuszelle«. In der linken oberen Ecke ist der grössere und hellere Kern der Endothelzelle selbst erkennbar (Fall 14). Vergrösserung 950.

Fig. 11. Eine ähnliche Zelle, in welcher die Kerne der eingeschlossenen Lymphocyten geschrumpft und im Absterben begriffen erscheinen. Der Kern der Endothelzelle selbst ist dagegen gut erhalten (Fall 9). Vergrösserung 950.

Generated on 2019-07-09 20:00 GMT / http://hdl.handle.net/2027/uc1.b3743166
Public Domain in the United States, Google-digitized / http://www.hathitrust.org/access_use#pd-us-google

Original from
UNIVERSITY OF CALIFORNIA

(Aus Prof. Chiari's pathologisch-anatomischem Institute an der deutschen Universität in Prag.)

Ueber die sogenannten Typhuszellen.

Von

S. Saltykow

aus Charkow.

Es ist längst bekannt, dass man bei Typhus abdominalis im geschwollenen lymphatischen Apparate des Darmes und in den mesenterialen Lymphdrüsen neben vermehrten Lymphocyten grosse, protoplasmareiche, manchmal deutlich epithelioide Zellen antrifft. Diese Zellen wurden von *Rindfleisch* »Typhuszellen« genannt.

Ueber ihre Herkunft sind die Meinungen der Autoren ziemlich verschieden. Viele Autoren hielten sie für Abkömmlinge der Lymphocyten so *Grohé* [1]), *Billroth* [2]), *E. Hoffmann* [3]), *Hansen* [4]), *Rindfleisch* [5]).

Die gebräuchlichsten deutschen Lehrbücher der pathologischen Anatomie sagen entweder nichts von ihrer Herkunft *(Orth, Birch-Hirschfeld)*, oder erwähnen sie überhaupt nicht *(Ziegler, Kaufmann, Schmaus)*.

A. Hoffmann [6]) erklärt sie für Abkömmlinge der Bindegewebszellen. Endlich finden sich ziemlich zahlreiche Literaturangaben über die Entstehung dieser grossen Zellen durch Wucherung der Sinusendothelien.

---

[1]) *Grohé*, Zur Geschichte der Melanämie nebst Bemerkungen über den normalen Bau der Milz und Lymphdrüsen. Virchow's Archiv. 1861, Bd. XX, S. 306.

[2]) *Billroth*, Neue Beobachtungen über die feinere Structur pathologisch veränderter Lymphdrüsen. Virchow's Archiv. 1861, Bd. XXI, S. 423.

[3]) *Hoffmann, C. E. E.*, Untersuchungen über die pathologisch-anatomischen Veränderungen der Organe beim Abdominaltyphus. Leipzig 1869.

[4]) *Hansen*, Bidrag til Lymphkjertlernes normales og pathologske Anatomie. Cristiania 1871. Citirt nach Schmidt's Jahrbücher. 1873, Bd. CLX, S. 56.

[5]) *Rindfleisch*, Lehrbuch der pathologischen Gewebelehre. 1886, S. 128 und 380.

[6]) *Hoffmann A.*, Beitrag zur Kenntniss der Darmveränderungen, besonders der Bildung des Schorfes bei Typhus abdominalis. Inaugural-Dissertation, Marburg 1890.

Digitized by Google

Original from UNIVERSITY OF CALIFORNIA

Generated on 2019-07-09 20:00 GMT / http://hdl.handle.net/2027/uc1.b3743166
Public Domain in the United States, Google-digitized / http://www.hathitrust.org/access_use#pd-us-google

Diese Anschauung ist in den Lehrbüchern von *Laboulbène* [1]), *Lancereaux* [2]) und *Cornil* et *Ranvier* [3]) vertreten. *Weber* [4]) kommt nach, wie ich glaube, ganz beweisenden Auseinandersetzungen zu demselben Schlusse. *Ribbert* [5]) sagt. dass bei Typhus an der Wucherung vor Allem die Endothelien Antheil nehmen.

Die meisten Autoren erwähnen, dass diese Zellen mehrere, ja viele Kerne haben können.

Bei Gelegenheit meiner Untersuchungen über bluthältige Lymphdrüsen [6]) konnte ich nun eine Reihe von Befunden erheben, welche mir für die Frage der Genese der »Typhuszellen« nicht unwichtig zu sein scheinen.

In Lymphdrüsen, deren Sinus verschieden grosse Mengen rother Blutkörperchen enthielten, beobachtete ich stets gleichzeitig eine mehr oder weniger beträchtliche Vermehrung und Ablösung der Sinusendothelien. Diese äusserten eine exquisit phagocytäre Thätigkeit: sie nahmen rothe Blutkörperchen auf und waren oft mit ihnen vollgepfropft. Auch schlossen sie in derselben Weise andere Elemente — Leukocyten und Lymphocyten — ein.

Unter den hiebei untersuchten Lymphdrüsen waren nun auch mehrere typhöse Lymphdrüsen. Da konnte ich mich mit aller Bestimmtheit davon überzeugen, dass die auch hier in derselben Weise gewucherten Endothelien mit den sogenannten Typhuszellen identisch waren. Was aber ganz besonders die Aufmerksamkeit auf sich lenkte, war das Verhalten dieser Zellen gegenüber den vermehrten und in den Sinus in grosser Menge vorhandenen Lymphocyten. Sie nahmen diese letzteren auf, ebenso wie in nicht typhösen Drüsen, nur in einem viel ausgedehnteren Masse.

Um diesen Process genauer zu verfolgen, habe ich nun auch andere Typhusfälle (ohne Blut in den Sinus der Lymphdrüsen), und zwar bezüglich der Darmfollikel wie der mesenterialen Lymphdrüsen daraufhin untersucht. Die Erscheinungen waren auch hier die nämlichen (siehe Fig. 8—11 der citirten Arbeit).

---

[1]) *Laboulbène*, Nouveaux éléments d'anatomie pathologique. 1879, pag. 174.

[2]) *Lancereaux*, Traité d'anatomie pathologique. 1879—1881, Tome II. pag. 544.

[3]) *Cornil* et *Ranvier*, Manuel d'histologie pathologique. 1884, Tome II, pag. 334.

[4]) *Weber*, Anatomisch-histologische Untersuchungen über einen Fall von Typhus abdominalis. Inaugural-Dissertation. Zürich 1894.

[5]) *Ribbert*, Lehrbuch der pathologischen Histologie. 1896, S. 265.

[6]) Ueber bluthältige Lymphdrüsen beim Menschen. Diese Zeitschrift. 1900. Bd. XXI.

Digitized by Google
Original from UNIVERSITY OF CALIFORNIA
Generated on 2019-07-09 20:00 GMT / http://hdl.handle.net/2027/uc1.b3743166
Public Domain in the United States, Google-digitized / http://www.hathitrust.org/access_use#pd-us-google

Es fanden sich in den untersuchten Typhusfällen (im Ganzen zehn) verschieden grosse Mengen von den Eingangs erwähnten protoplasmareichen Zellen, welche ich jetzt leicht als Endothelien erkennen konnte. In manchen Fällen waren es nur zerstreute Exemplare, in anderen schienen sie fast zahlreicher als die Lymphocyten zu sein, und waren sie in solchen Fällen auch im lymphoiden Gewebe selbst vorhanden. Die kleineren von ihnen enthielten oft nur vereinzelte Lymphocyten in ihrem Protoplasma (Fig. 8). Die grösseren schlossen mehrere oder viele Lymphocyten ein oder waren mit ihnen vollgepfropft.

Das Protoplasma der Lymphocyten verlor allmälig seine scharfe Contour (Fig. 9, der mittlere Lymphocyt), man sah um den Kern herum einen helleren vacuolenähnlichen Saum, welcher nachher verschwand, und es blieben nur nackte, im Protoplasma der Endothelzellen eingelagerte Lymphocytenkerne übrig (Fig. 8, 9 rechts und Fig. 10). Diese Endothelien lagen oft so dicht aneinander gedrängt, dass man ihre Grenzen nur schwer unterscheiden konnte und fast den Eindruck von dicht gelagerten freien Kernen bekam. Solche Zellen, welche nur nackte Kerne enthielten, hatten eine äusserste Aehnlichkeit mit vielkernigen Zellen (Fig. 10) und waren mit den von den Autoren als vielkernige Typhuszellen beschriebenen Gebilden identisch.

Nach einer gewissen Zeit verlieren die Kerne die für Lymphocytenkerne typische grobkörnige Structur und werden dadurch schwerer als solche erkennbar. Bei genauerer Untersuchung konnte man aber in der Mehrzahl der Zellen zwischen den dunklen Lymphocytenkernen einen grösseren, helleren Kern der Endothelzelle selbst erkennen (Fig. 10 in der linken oberen Ecke). In manchen Fällen — offenbar in späteren Entwicklungsstadien des Processes — zeigten die eingeschlossenen Kerne noch stärker ausgesprochene Degenerationserscheinungen: sie schrumpften, wurden klein, bekamen eine unregelmässige eckige Form. Der Kern der Endothelzellen blieb dabei naturgemäss unverändert (Fig. 11) und trat wieder deutlicher hervor. Diese Wahrnehmung ist auch für die beschriebene Art der Entstehung der »vielkernigen« Zellen beweisend. In einem Falle waren sämmtliche eingeschlossene Kerne im Untergang begriffen. Neben den Lymphocyten fanden sich oft im Protoplasma der Endothelien Leukocyten (Fig. 9, links) (von rothen Blutkörperchen wurde schon oben Erwähnung gethan).

Ich will damit nicht sagen, dass nicht auch echte mehrkernige Endothelien beim Typhus vorkommen und nicht von früheren Autoren gesehen wurden.

Digitized by Google Original from UNIVERSITY OF CALIFORNIA
Generated on 2019-07-09 20:02 GMT / http://hdl.handle.net/2027/uc1.b3743166
Public Domain in the United States, Google-digitized / http://www.hathitrust.org/access_use#pd-us-google

Ich habe selbst Endothelien mit zwei bis drei Kernen gesehen, manchmal, obgleich selten, waren sogar sechs Kerne vorhanden. Diese Zellen boten aber ein ganz anderes Bild und ihre oft ovalen, hellen, mit Kernkörperchen versehenen Kerne waren leicht als Endothelkerne zu erkennen.

Im Folgenden werde ich zu beweisen versuchen, dass hauptsächlich die oben beschriebenen phagocytären Endothelien unter den mehrkernigen Typhuszellen von den Autoren gemeint wurden.

Erstens werden sie als in grösseren Mengen vorkommende beschrieben *(Grohé, Billroth, E. Hoffmann, Hansen, Birsch-Hirschfeld, Orth),* während die echten mehrkernigen Endothelien verhältnissmässig spärlich sind. Zweitens gerade auf Grund der Aehnlichkeit ihrer Kerne mit denjenigen der Lymphocyten wurde auf ihre lymphocytäre Natur geschlossen *(Billroth, E. Hoffmann),* und sogar die endogene Neubildung von Lymphocyten und Lymphocytenkernen in ihnen angenommen *(Grohé* [S. 347, 348] [1]).

Billroth bildete sie in seiner Fig. 1 so ab, dass daraus unzweifelhaft die Identität dieser Zelle mit lymphocytenhältigen Endothelien hervorgeht. Dann ist die Menge der Kerne doch zu gross für echte mehrkernige Endothelien (8—10, nach *Billroth* bis 15). Die meisten Autoren beschreiben sie hauptsächlich in den Sinus, wo sie meiner Erfahrung nach in der That am reichlichsten sind (nur *Hansen* sagt, dass sie sich vorwiegend im lymphatischen Gewebe selbst befinden).

Einzelne Autoren erwähnen verschiedene Kernformen in diesen Zellen *(E. Hoffmann,* S. 107, *Laboulbène).* Der letztere Autor beschreibt grosse, helle und kleine wie Lymphocytenkerne aussehende Kerne. *Hansen* sagt, dass manche dieser Zellen Lymphzellen einzuschliessen scheinen. *Orth* erwähnt, dass sie rothe Blutkörperchen einschliessen können, was mit unseren oben erwähnten Befunden übereinstimmt. Mehrere Autoren *(Billroth, E. Hoffmann, Hansen, Cornil* et *Ranvier, Orth)* erwähnen, dass diese Zellen nichts Specifisches für den Typhus darstellen und auch bei anderen Entzündungen der Lymphdrüsen vorkommen können, was wieder unseren Erfahrungen über die endothelialen Phagocyten entspricht. *Weber* spricht auch von den Lymphocytenkernen in den Endothelien und von ihrer nachträglichen Degeneration, solche Endothelien sind auch in seiner Fig. 1 abgebildet.

[1]) Solche Lymphocyten einschliessende Endothelien hielt auch *Virchow* (Die Cellularpathologie. 1871, S. 212 und Fig. 71 c) für Zellen, in deren Protoplasma eine endogene Neubildung von Lymphocyten stattfand.

Digitized by Google
Original from UNIVERSITY OF CALIFORNIA
Generated on 2019-07-09 20:00 GMT / http://hdl.handle.net/2027/uc1.b3743166
Public Domain in the United States, Google-digitized / http://www.hathitrust.org/access_use#pd-us-google

Klebs [1]), welcher sich über die Natur der protoplasmareichen Zellen nicht äussert, sagt, dass sie drei, höchstens vier Kerne enthalten, und dass manche von ihnen auch ganze Lymphkörperchen in sich aufgenommen zu haben scheinen und an Formen erinnern, welche man früher als Mutterzellen auffasste. Weiter sagt er sogar: »Die den Charakter von Riesenzellen wenigstens annähernd an sich tragenden Zellen dürften ihre Entstehung wohl mehr der Aufnahme anderer Elemente verdanken« (S. 445).

Auf Grund von allen diesen Ueberlegungen und der eigenen Untersuchungen komme ich zu folgenden Schlüssen:

1. Die bekannten protoplasmareichen Zellen in den geschwollenen Darmfollikeln und in den Lymphdrüsen bei Typhus abdominalis sind gewucherte und frei gewordene Endothelien der Lymphsinus.

2. Die hauptsächlich von den früheren Autoren beschriebenen vielkernigen »Typhuszellen« sind dieselben Endothelien, welche sich vergrössert und mit den Kernen der aufgenommenen Lymphocyten erfüllt haben; diese Lymphocytenkerne wurden von Vielen irrthümlicher Weise für gewucherte Kerne der Zellen selbst gehalten.

---

[1]) *Klebs*, Der Bacillus des Abdominaltyphus und der typhöse Process. Archiv für experimentelle Pathologie und Pharmakologie. 1881, Bd. XIII, S. 381.

Generated on 2019-07-09 20:01 GMT / http://hdl.handle.net/2027/uc1.b3743166
Public Domain in the United States, Google-digitized / http://www.hathitrust.org/access_use#pd-us-google
Digitized by Google
Original from UNIVERSITY OF CALIFORNIA

(Aus Prof. Chiari's pathologisch-anatomischem Institute an der deutschen Universität in Prag.)

Zur Kenntniss der Ascaridosis hepatis.

Von

S. Saltykow
aus Charkow.

(Hiezu Tafel XV.)

Befunde von Ascariden in den Gallenwegen wurden ziemlich oft mitgetheilt. Viel seltener sind dagegen Abscesse der Leber in Folge der Einwanderung von Ascariden in die Gallengänge beschrieben worden.

Unter den von *Davaine*[1]) zusammengestellten 39 Fällen von Ascariden in den Gallengängen sind nur in 8 Fällen Zerstörungen des Leberparenchyms ausdrücklich erwähnt. *Leuckart*[2]) führt weitere 5 Fälle von Eindringen der Ascariden in die Gallengänge an. In keinem von diesen Fällen aber ist Eiterung erwähnt.

Bei *Leick*[3]) finden sich 10 Fälle von Leberabscessen durch Ascariden aus der Literatur erwähnt. Darunter befindet sich ein nur klinisch beobachteter Fall von *Sinnhold*[4]), welchen ich ebenso wie andere ähnliche Fälle aus der Literatur, wo Ascariden in der Leber nicht gesehen wurden und ihre ätiologische Bedeutung für die Entstehung der Abscesse nur vermuthet wurde, nicht mitrechnen will. Ein anderer der von *Leick* angeführten Fälle wurde schon unter den Fällen von *Davaine* erwähnt *(Kirkland)*. Mithin kamen durch die Arbeit von *Leick* mit dem Falle von *Leick* selbst neun neue Fälle von zweifellos durch Ascariden verursachten Leberabscessen zu den

---

[1]) *Davaine*, Traité des entozoaires et des maladies vermineuses de l'homme et des animaux domestiques. 1877, pag. 157 et 933

[2]) *Leuckart*, Die menschlichen Parasiten. 1876, Bd. II, S. 236.

[3]) *Leick*, Leberabscess durch Ascaris lumbricoides. Deutsche medicinische Wochenschrift. 1898, S. 313.

[4]) *Sinnhold*, Leberabscess nach Helminthiasis beobachtet. Jahrbuch für Kinderheilkunde. 1878, N. F. Bd. XIII, S. 288.

Digitized by Google
Original from UNIVERSITY OF CALIFORNIA
Generated on 2019-07-09 20:00 GMT / http://hdl.handle.net/2027/uc1.b3743166
Public Domain in the United States, Google-digitized / http://www.hathitrust.org/access_use#pd-us-google

acht seinerzeit von *Davaine* zusammengestellten hinzu. Ausserdem fand ich selbst in der Literatur noch folgende Angaben über Ascariden in den Gallenwegen:

In *Schmidt's* Jahrbuch 1836, Bd. X, S. 308, ist ein Fall von *Flögel*[1]) citirt. Zwei Spulwürmer hingen aus dem durchbohrten Ductus hepaticus in die Bauchhöhle heraus. Die Beschreibung der Leber macht sehr wahrscheinlich, dass es sich um Leberabscesse handelte (»in der Leber viele gelbe, speckige, hirsekorn- und haselnussgrosse und noch grössere Massen«.)

Virchow[2]) erwähnt drei Fälle von Ascariden in den Gallengängen, welche er beobachtet hat. Nur in einem dieser Fälle waren die Parasiten seiner Meinung nach zweifellos intravital in die Leber eingedrungen. Leberabscesse sind auch in diesem Falle nicht vorhanden gewesen.

Dunkel[3]) beschreibt denselben Fall, welchen *Hochler*[4]) publicirt hatte, und welchen wir unter den von *Leick* zusammengestellten Fällen gerechnet haben.

Mertens[5]) beschreibt zwei Fälle von Einwanderung von Ascariden in die Gallengänge. In einem von diesen Fällen wurde darauf nur auf Grund von klinischen Erscheinungen geschlossen. In dem zweiten Falle hat die Einwanderung nach der Aussage des Verfassers höchst wahrscheinlich postmortal in die erweiterten Gallenwege stattgefunden.

Es sind also unter den 58 in der Literatur verzeichneten Fällen von anatomisch in den Gallengängen beobachteten Ascariden in 18 Fällen durch dieselben Leberabscesse hervorgerufen worden.

Diese verhältnissmässig kleine Procentzahl von Abscessfällen erklärt sich wohl dadurch, dass in manchen Fällen die Einwanderung erst nach dem Tode des Individuums stattgefunden hatte, wie es auch mehrmals in der Literatur angenommen wurde.

Die Zahl der in die Leber eingedrungenen Ascariden war eine sehr verschiedene: von 1 Exemplare bis zu 16, und im Falle *Kartulis*[6])

[1]) *Flögel*, Durchbohrung des gewöhnlichen Gallenganges von zwei Spulwürmern. Oesterreichische medicinische Jahrbücher. 1835, Bd, IX, St. 4. (An dieser Stelle habe ich aber die Arbeit nicht gefunden.)

[2]) *Virchow*, Helminthologische Notizen. Virchow's Archiv, 1857, Bd XI, S. 79.

[3]) *Dunkel*, Ein Fall von Leberabscess durch Ascaris lumbricoides. Inaugural-Dissertation. Greifswald 1897. (Der zweite von *Dunkel* erwähnte Fall ist der von *Leick* publicirte.)

[4]) *Hochler*, Ein Fall von Leberabscessen mit tödtlichem Ausgang, verursacht durch einen Spulwurm. Inaugural-Dissertation. Greifswald 1895.

[5]) *Mertens*, Zwei Fälle von Einwanderung von Spulwürmern in das Gallengangsystem. Deutsche medicinische Wochenschrift. 1898, S. 358.

[6]) *Kartulis*, Centralblatt für Bakteriologie und Parasitenkunde. 1887, Bd. I, S. 65. (Unter den von *Leick* erwähnten Fällen.)

Digitized by Google
Original from UNIVERSITY OF CALIFORNIA
Generated on 2019-07-09 20:00 GMT / http://hdl.handle.net/2027/uc1.b3743166
Public Domain in the United States, Google-digitized / http://www.hathitrust.org/access_use#pd-us-google

sogar bis 80, allerdings meist junge kleine Spulwürmer. Auch die Zahl und die Grösse der durch die Ascariden hervorgerufenen Abscesse in der Leber zeigten beträchtliche Differenzen.

Da durch Einwanderung von Ascariden hervorgerufene Leberabscesse, wie aus dem Obengesagten ersichtlich ist, doch nicht häufig beobachtet wurden, zumal aber eine genauere histologische Untersuchung nur selten vorgenommen wurde, theile ich im Folgenden zwei bezügliche Fälle mit, welche im hiesigen pathologisch-anatomischen Institute zur Beobachtung kamen.

Den einen Fall habe ich selbst als Volontär am Institute secirt.

Es handelte sich um eine 41jährige Frau von der psychiatrischen Klinik des Herrn Prof. Dr. *A. Pick.*

Aus der von Herrn Prof. *Pick* freundlichst zur Verfügung gestellten Krankengeschichte erwähne ich, dass die Patientin wegen in der Haft aufgetretenen postepileptischen Irreseins am 24. März 1900 auf die psychiatrische Klinik gebracht worden war. Daselbst hatte sie noch einen epileptischen Anfall, und zwar am 11. April. Am 1. April entleerte die Patientin einen Ascaris lumbricoides per os, am 2. April zwei solche auf demselben Wege. Im Stuhle erschienen keine Ascariden, obwohl starke Abführmittel gereicht wurden.

Der Exitus erfolgte durch eine am 10. April zugleich mit deutlichem Ikterus einsetzende rechtsseitige Pneumonie am 14. April, $11^1/_2$ Uhr Vormittag.

In den letzten Tagen des Lebens war von Herrn Dr. *Slansky*, Assistenten der Klinik, eine Volums- und Consistenzzunahme der Leber constatirt worden.

Die klinische Diagnose lautete: Epilepsia. Pneumonia crouposa dextra. Carcinoma hepatis?

Die Section wurde erst am 16. April 1900, $44^1/_2$ Stunden post mortem vorgenommen. Dabei fand sich Folgendes: Im Bereiche des Schädels und des Gehirnes waren zarte pachymeningitische Auflagerungen an der Innenfläche der Dura, mässiges Oedem der inneren Meningen und hochgradige Anämie und Oedem des Gehirnes vorhanden.

An den Mund- und Halsorganen wurde Spaltung der Uvula und ein kleiner Adenomknoten in der leicht vergrösserten Schilddrüse notirt.

Im Unterlappen der rechten Lunge fanden sich mehrere lobuläre pneumonische Herde. Im unteren Theile des Oesophagus steckte ein 12 *cm* langes weibliches Exemplar von Ascaris lumbricoides. In den übrigen Thoraxorganen wurde nichts Abnormes gefunden.

Digitized by Google
Original from UNIVERSITY OF CALIFORNIA
Generated on 2019-07-09 20:02 GMT / http://hdl.handle.net/2027/uc1.b3743166
Public Domain in the United States, Google-digitized / http://www.hathitrust.org/access_use#pd-us-google

Beim Eröffnen der Bauchhöhle war die Leber durch eine bedeutende Vergrösserung aufgefallen. Sie überragte den rechten Rippenbogen auf etwa 4 *cm* und besass eine sehr weiche schlaffe Consistenz. Nach der Herausnahme derselben sah man an ihrer Oberfläche in der Nähe des hinteren Randes mehrere gelbgrünlich verfärbte und leicht prominirende Stellen, und zwar fanden sich drei bis 3 *cm* im Durchmesser zeigende solche Stellen im rechten Lappen und eine 2 cm^2 messende am linken Rande des linken Lappens.

Die Leber wurde in eine Reihe von 2—3 *cm* dicken Lamellen in frontaler Richtung zerlegt. Dabei zeigte sich, dass im Parenchym, und zwar hauptsächlich in der hinteren Hälfte der Leber circa zehn Eiterherde zerstreut waren. Sie besassen 0·5—3 *cm* im Durchmesser, waren entweder scharf umgrenzt oder aus mehreren kleineren Herden zusammengesetzt. In einzelnen von ihnen konnte man noch deutlich weite vereiterte Gallengänge erkennen. In einem etwa 3 *cm* im Durchmesser messenden Herde im hinteren Abschnitte des rechten Lappens der Leber fand sich ein ausgewachsener weiblicher Ascaris lumbricoides.

Derselbe war mit seinem Kopfende gegen den hinteren Rand der Leber gerichtet. In der Entfernung von 1 *cm* von der Spitze war er abgeknickt. Die Knickungsstelle war kaum 1 *mm* von der Leberoberfläche, i. e. dem Centrum einer der oben erwähnten verfärbten Stellen der Kapsel entfernt. Die hintere Hälfte des Wurmes war zusammengerollt und lag zum Theile schon ausserhalb des Eiterherdes, in einem erweiterten Gallengange.

In einem anscheinend nicht erweiterten Gallengange des linken Lappens, welcher direct in den Ductus hepaticus einmündete, fand sich ein zweiter weiblicher Ascaris lumbricoides. Sein Schwanzende war 3 *cm* von dieser Einmündungsstelle entfernt. Das Kopfende ragte in einen erweiterten, den Ascaris aber dicht umschliessenden Gallengangsast hinein und reichte dicht unter die Kapsel des linken vorderen Randes des linken Lappens. Diejenigen gröberen Gallengänge, welche in den vom Ascaris eingenommenen Abschnitt der genannten Gallengänge einmündeten, waren nicht erweitert. Dagegen zeigten die feinsten zu ihnen gehörenden Gallengänge eine bedeutende Dilatation durch gestaute Galle und formirten sie an einer Stelle einen 3 *cm* im Durchmesser messenden Herd, der aus solchen bis 0·4 *cm* weiten Gallengängen bestand und eine diffuse dunkelgelbe Färbung zeigte.

Bei den meisten Eiterherden in der Leber gelang es durch Präparation den Zusammenhang mit Gallengängen direct nachzuweisen und war einmal der sonst normale Gallengang in der Nähe des Eiter-

Digitized by Google Original from UNIVERSITY OF CALIFORNIA
Generated on 2019-07-09 20:01 GMT / http://hdl.handle.net/2027/uc1.b3743166
Public Domain in the United States, Google-digitized / http://www.hathitrust.org/access_use#pd-us-google

herdes beträchtlich dilatirt. Ein anderer etwa kirschgrosser Abscess besass eine dicke fibröse Wandung, welche ihn vollständig gegen die Umgebung abschloss.

Der Ductus hepaticus selbst, der Ductus cysticus und Choledochus waren nicht erweitert und zeigten sowie die Papille des letzteren nichts Abnormes. Die Gallenblase war nur leicht dilatirt und mit einer zähen, bräunlichen Galle gefüllt; ihre Schleimhaut war normal.

Die Wurzeln der Venae hepaticae waren vielfach thrombosirt. Dementsprechend fanden sich mehrere rothe atrophische Infarcte. Speciell der vordere äussere Quadrant des rechten Leberlappens war fast in ganzer Ausdehnung derart infarcirt.

Das erhaltene Leberparenchym war ikterisch verfärbt, zeigte eine verwaschene Zeichnung und war von zahlreichen Gasbläschen in Folge der Fäulnissveränderungen durchsetzt.[1])

Auch die übrigen Organe der Bauchhöhle zeigten Ikterus und eine hochgradige Fäulniss. Von den Nebenbefunden in ihnen brauche ich nur die chronische Endometritis und die herdweise Fettgewebsnekrose im Pankreas zu erwähnen.

Im sonst unveränderten Magen fanden sich zwei weibliche Exemplare von Ascaris von je 17 *cm* Länge. Im Dünndarm waren 37 Ascariden vorhanden; darunter 23 männliche Ascariden von 11—16 *cm* und 14 weibliche von 12—21 *cm* Länge. Im Dickdarm wurden zwei weibliche Ascariden von 13 und 18 *cm* Länge gefunden. Die Schleimhaut des Darmes war unverändert.

Auf Grund dieser Befunde wurde folgende pathologisch-anatomische Diagnose gestellt: Abscessus hepatis ex immigratione ascaridum. Ascarides in intestino, in ventriculo et in oesophago. Icterus hepatis et universalis. Pneumonia lobularis dextra. Pachymeningitis interna chronica. Necrosis circumscripta multiplex textus adiposi pancreatis. Endometritis catarrhalis chronica. Adenoma glandulae thyreoideae. Uvula bifida.

Die mikroskopische Untersuchung des Eiters aus den Leberabscessen zeigte grosse Mengen verschieden gestalteter Kokken und Bacillen, was bei der späten Ausführung der Section und bei den stark ausgesprochenen Fäulnissveränderungen an der Leiche zu erwarten war. Aus diesem Grunde wurde auf eine weitere bakteriologische Untersuchung verzichtet.

---

[1]) Die Leber wurde im Museum des pathologisch-anatomischen Institutes sub Nr. 3209 conservirt.

Digitized by Google
Original from UNIVERSITY OF CALIFORNIA
Generated on 2019-07-09 20:01 GMT / http://hdl.handle.net/2027/uc1.b3743166
Public Domain in the United States, Google-digitized / http://www.hathitrust.org/access_use#pd-us-google

Die ganze in der oben beschriebenen Weise zerschnittene Leber wurde in 10%iger wässeriger Formollösung fixirt und in 80%igem Alkohol gehärtet. Zur mikroskopischen Untersuchung wurden aus derselben Stücke an vier verschiedenen Stellen herausgeschnitten: 1. aus einer Stelle, wo man in den Eiterherden makroskopisch noch Gallengänge erkennen konnte; 2. kleine Abscesse aus der Umgebung des ersten Ascaris; 3. aus dem Herde mit Erweiterungen der kleinsten Gallengänge. Endlich 4. wurde der zweite Ascaris in situ mit dem umgebenden Leberparenchym in querer Richtung geschnitten. Die Schnitte wurden mit Hämatoxylin-Eosin, nach *van Gieson* und nach *Weigert's* Fibrinfärbungsmethode gefärbt.

Ad 1. Die Schnitte wurden durch zwei mit Eiter gefüllte Hohlräume geführt — einen etwa 1 *cm* und einen 0·5 *cm* weiten.

Diese erwiesen sich auch mikroskopisch als aus erweiterten Gallengängen entstanden. Es war das hauptsächlich an ihrer vielfache Buchten bildenden, ziemlich scharf begrenzten Wand zu erkennen. Von den Structurdetails und speciell von der Epithelauskleidung der Gallengänge war natürlich nichts mehr zu entdecken. Der sie ausfüllende Eiter bestand in den centralen Partien fast ausschliesslich aus Leukocyten, in den peripheren Theilen waren denselben beträchtliche Mengen Fibrin beigemischt.

Hauptsächlich in diesen peripheren Partien, oft fast unmittelbar am Bindegewebe der Wandung, fanden sich zahlreiche Eier von Ascariden (Fig. 1). Durchschnittlich zählte ich in jedem Schnitte über 60 solche Eier. Dieselben waren entweder von einem dichteren Hofe von Fibrin oder von angesammelten Leukocyten umgeben. Diese letzteren lagerten sich der Eiweishülle des Eies dicht an und durchsetzten sie oft vielfach. Seltener waren Leukocyten in den Schalen der Eier zu sehen, doch kamen manchmal Bilder vor, wo die in die Länge gezogenen Leukocyten in grosser Zahl die Eischalen radiär durchsetzten. An einzelnen Stellen sah man auch im Dotter in einer Art Vacuolen eingeschlossene Leukocytenkerne in verschiedener Menge. Manche Eier waren derartig von Leukocyten durchsetzt, dass man kaum mehr ihre Contouren in der Leukocytenmasse erkennen konnte. Andere stellten sich überhaupt nur in Form von ovalen, der Grösse nach den Eiern gleichkommenden dichteren Ansammlungen von Leukocyten dar (Fig. 1).

Die eiterige Infiltration setzte sich an manchen Stellen über die Wandungen der Gallengänge hinaus fort in das anliegende Bindegewebe. Noch weiter nach aussen fand sich eine Schichte von vollständig atrophischem Lebergewebe. Die Zellenbalken stellten sich hier

Digitized by Google Original from UNIVERSITY OF CALIFORNIA
Generated on 2019-07-09 20:01 GMT / http://hdl.handle.net/2027/uc1.b3743166
Public Domain in the United States, Google-digitized / http://www.hathitrust.org/access_use#pd-us-google

in Form ganz schmaler, matt gefärbter, kernloser Streifen dar, welche concentrisch mit der Abscesswandung verliefen und manchmal ziemlich dicht einander angelegt waren. Das zwischen ihnen befindliche pericapillare Bindegewebe war bedeutend vermehrt. In dieser Schichte fanden sich des öfteren verschieden grosse Inseln von ganz anders aussehenden Leberzellen. Es waren breite, oft aus zwei Reihen von Zellen bestehende, unregelmässig angeordnete Balken, oder ganz compacte Gruppen von Leberzellen, welche sehr gross und gut gefärbt waren und sehr grosse, oft doppelte Kerne besassen. Das Ganze bot das bekannte Bild der herdweisen vicariirenden Wucherung des Lebergewebes.

Auch ohne Zusammenhang mit den Abscessen fand sich eine starke Neubildung von Granulationsgewebe in der *Glisson*'schen Kapsel. In diesem Gewebe zeigten die kleinen Gallengänge eine starke Vermehrung des Epithels. Dasselbe war oft mehrschichtig, sehr hoch cylindrisch, die Gänge waren stark erweitert, ihre Durchschnitte sehr nahe aneinander gerückt, so dass an manchen Stellen ein Bild, den Carcinomalveolen ähnlich, entstand. Ausser diesen gewucherten Gängen fanden sich ganz schmale, aus zwei Zellreihen bestehende Epithelzüge, wie sie für neugebildete Gallengänge typisch sind, vor. Dieselben standen oft in directem Zusammenhange mit den neugebildeten oder mit den alten atrophischen Leberzellen.

In demselben Schnitte waren noch zwei grosse Gallengänge vorhanden. Ihr Lumen war von Eiter erfüllt, ihr Epithel vollständig verschwunden. An einer Stelle in der Nähe der Wand fand sich eine abgelöste Reihe von grossen kubischen Zellen mit hellen, grossen Kernen, augenscheinlich regenerirte Epithelien des Gallenganges. Das übrige an dieser Stelle vorhandene Leberparenchym zeigte eine typische Stauungsatrophie. Die Zellenbalken waren stark verschmälert, mit Pigmentkörnchen durchsetzt. Die Capillaren waren stark erweitert und mit rothen Blutkörperchen und grossen, wie abgelöste Endothelien aussehenden, mit Erythrocyten vollgepfropften Zellen erfüllt. In der Nähe der Abscesse war die Zahl der Leukocyten in den Capillaren vermehrt. In der Umgebung der wuchernden *Glisson*'schen Kapsel drang das Granulationsgewebe zwischen die Leberzellen hinein, so dass man schliesslich nur zerstreute, fast in Pigmentklümpchen umgewandelte Leberzellen im Bindegewebe eingeschlossen fand. In den Abscessen, sowie in dem Leberparenchym fanden wir zahlreiche zerstreute und zu grösseren Gruppen angesammelte Kokken und grosse Bacillen.

Ad 2. Der ganze Schnitt bestand aus kleineren, im Leberparenchym zerstreuten Leukocytenansammlungen. Das zwischen ihnen

Digitized by Google
Original from UNIVERSITY OF CALIFORNIA
Generated on 2019-07-09 20:01 GMT / http://hdl.handle.net/2027/uc1.b3743166
Public Domain in the United States, Google-digitized / http://www.hathitrust.org/access_use#pd-us-google

liegende Lebergewebe zeigte die oben beschriebene Stauungsatrophie. Die erweiterten Capillaren waren zum Theile mit Leukocyten gefüllt, und zwar je näher zu den compacteren Eiterherden, desto stärker. Auch hier fanden sich im Eiter zerstreute Ascarideneier (durchschnittlich 5—10 in jedem Schnitte). Manche von ihnen färbten sich diffus mit Hämatoxylin und schienen verkalkt zu sein.

Ad 3. Die meisten von den erweiterten kleinsten Gallengängen waren mit Gallenmassen gefüllt. Viele von ihnen enthielten dabei verschieden grosse Mengen von Eiterkörperchen und Fibrin, manche waren fast ausschliesslich mit Eiter erfüllt. Vom Epithel war nichts zu sehen. Das Fibrin war auch hier hauptsächlich in der Nähe der Wandungen abgelagert. An vielen Stellen war es mit Galle imbibirt. In der Umgebung dieser Gallengänge und sonst im Parenchym waren auch kleine Eiteransammlungen vorhanden. Auch die Gallencapillaren waren vielfach mit Galle injicirt, wodurch zierliche Capillarnetze zum Vorschein kamen. Viele Leberzellen waren von Körnchen des Gallenpigmentes durchsetzt. Im Grossen und Ganzen zeigten die Leberzellen dieselben Veränderungen, die oben beschrieben wurden. Auch fanden sich ziemlich grosse Inseln von neugebildetem Lebergewebe. Gewucherte Gallengänge waren nicht vorhanden. Ascarideneier wurden in diesen Schnitten nicht gefunden.

Ad 4. Der im Gallengange eingeschlossene Ascaris hatte seine mikroskopische Structur ganz gut erhalten. Zwischen ihm und der Wand des Ganges fand sich eine Detritusschichte, welche zum grössten Theile aus desquamirten Epithelien entstanden zu sein schien. Hie und da fanden sich noch Gruppen von erhaltenen abgelösten Epithelien. Auch die Epithelien der umgebenden kleineren Gallengänge waren stark gewuchert und desquamirt. Nirgends war Eiterung zu sehen. Das Leberparenchym zeigte die früher beschriebenen Blutstauungsveränderungen.

Der zweite Fall betraf eine 37jährige Patientin von der gynäkologischen Klinik des Herrn Professor Dr. *Sänger,* deren Leiche am 10. September 1899, 24 Stunden nach dem Tode, secirt wurde. Bei dieser Frau war, wie ich der von Herrn Professor *Sänger* gütigst überlassenen Krankengeschichte entnehme, 14 Tage vor dem Tode wegen chronischer Peritonitis tuberculosa laparotomirt worden. Die ersten Tage nach der Operation hatte sich die Patientin subjectiv wohl befunden, in den letzten drei Tagen waren aber schmerzhafte »Magenkrämpfe« aufgetreten.

Bei der Section der deutlich ikterisch verfärbten Leiche wurde im Bereiche des Kopfes nichts Besonderes gefunden. In der Brusthöhle

Digitized by Google Original from UNIVERSITY OF CALIFORNIA
Generated on 2019-07-09 20:01 GMT / http://hdl.handle.net/2027/uc1.b3743166
Public Domain in the United States, Google-digitized / http://www.hathitrust.org/access_use#pd-us-google

war Verkäsung einzelner bronchialer Lymphdrüsen und eine bilaterale tuberculöse Pleuritis mässigen Grades vorhanden. In der Bauchhöhle bestand eine tuberculöse Peritonitis. Die Leber war sehr gross, von gelber Farbe, weich, von Fäulnissblasen durchsetzt. In ihrem rechten Lappen fanden sich mehrere bis haselnussgrosse, wie Nekrose aussehende Herde. In den grösseren Gallengängen steckten zwei Ascariden. Der eine war langgestreckt, der andere an einer Zusammenmündung eingerollt. In der Gallenblase waren zwei haselnussgrosse Steine enthalten. In den übrigen Organen der Bauchhöhle war nichts Abnormes zu constatiren. Ascariden im Magendarmcanale sind im Protokolle nicht erwähnt.

Die pathologisch-anatomische Diagnose lautete:

Tuberculosis chronica glandularum lymphaticarum bronchialium. Peritonitis tuberculosa chronica Pleuritis tuberculosa bilateralis recens Cholelithiasis. Ascarides II in ductubus hepaticis. Abscessus multiplices hepatis. Icterus universalis.

Zum Zwecke der mikroskopischen Untersuchung stand mir zur Verfügung ein etwa faustgrosses, in 10%iger Formollösung fixirtes und in Alkohol aufbewahrtes Stück Leber. Die Herde waren makroskopisch mit Sicherheit nicht mehr zu erkennen.

Es wurden Stücke aus vier weicheren, für Abscesse verdächtigen Stellen entnommen, in Celloidin eingebettet und in derselben Weise, wie bei dem ersten Falle weiter behandelt.

Mikroskopisch zeigte sich zunächst eine hochgradige Fettinfiltration der Leberzellen. Nur die centralen Abschnitte der Leberläppchen waren ziemlich frei von dieser Veränderung. In diesen Theilen fanden sich auch Inseln von gewuchertem und neugebildetem Lebergewebe, wie sie in dem ersten Falle beschrieben wurden. Im Parenchym der Stücke waren einzelne käsige Tuberkel zerstreut. Die Verzweigungen der *Glisson*'schen Kapsel zeigten neben kleinzelliger Infiltration Ansammlungen von Leukocyten. Grössere Leukocytenansammlungen fanden sich im Parenchym und zeigten die Eiterkörperchen hier ebenso wie das umgebende Parenchym einen hochgradigen nekrotischen Zerfall. In den grösseren Gallengängen war auch Eiteransammlung und Desquamation von Epithelien vorhanden. Es bot sich also das Bild einer eiterigen Hepatitis. In den kleinsten Gallengängen zeigten die Epithelien oft Wucherung. Auch fehlten an einzelnen Stellen Neubildung von Gallengängen nicht: Eier von Ascariden wurden in dieser Leber nicht gefunden.

Digitized by Google
Original from UNIVERSITY OF CALIFORNIA
Generated on 2019-07-09 20:02 GMT / http://hdl.handle.net/2027/uc1.b3743166
Public Domain in the United States, Google-digitized / http://www.hathitrust.org/access_use#pd-us-google

Verschiedene Mikroorganismen, speciell aber die grossen gasproducirenden Bacillen waren auch in diesem Falle in grossen Mengen vorhanden. Man sah grosse Massen von diesen letzteren an der Peripherie der Gasblasen.

Unsere beiden Fälle sind ziemlich gleich. In keinem von ihnen, wie übrigens fast in keinem der publicirten Fälle, wurde die Erkrankung beim Leben erkannt. Im ersten Falle wurde eine Lebererkrankung vermuthet, im zweiten Falle wären vielleicht die schmerzhaften »Magenkrämpfe« und überhaupt die Verschlimmerung des Zustandes in den letzten Tagen auf die Leberabscesse zu beziehen. In beiden Fällen waren es nur zwei Ascariden gewesen, welche in die Gallengänge eingewandert waren und die Eiterung erzeugt hatten.

Im ersten Falle spricht für einen längeren Aufenthalt der Ascariden in der Leder der Befund von Ascarideneiern in den Abscesshöhlen. Auf die Bedeutung dieses Befundes machte schon *Scheuthauer*[1]) aufmerksam. Uebrigens wurde in der Literatur schon mehrmals die Meinung ausgesprochen, dass die Ascariden eine längere Zeit in der Leber am Leben bleiben können, gegenüber der älteren Behauptung *Davaine's*, dass sie sehr bald nach der Einwanderung zu Grunde gehen.

Was die von uns beobachteten Regenerationserscheinungen im Leberparenchym anbelangt, so stehen sie im ersten Falle wohl im Zusammenhange mit der Zerstörung des Gewebes durch die Abscesse. Dafür spricht die Localisation des neugebildeten Leberparenchyms in der unmittelbaren Umgebung derjenigen Abschnitte, welche durch Druck der Abscesse zur Atrophie gebracht worden waren. Im zweiten Falle war der Zusammenhang der beiden Processe nicht so klar, und konnte die Wucherung von irgend einem älteren atrophischen Processe abhängen. Es kommen ja diese herdweisen Wucherungen des Leberparenchyms sehr oft vor, sind aber nicht immer gleich leicht zu erkennen. In unseren Fällen wurde die Aufmerksamkeit auf die Wucherungsherde von Leberzellen durch den Umstand gelenkt, dass, während das alte Lebergewebe ziemlich hochgradige postmortale Veränderungen zeigte, die neugebildeten Inseln vollständig gut erhalten waren.

Was die Art und Weise der Entstehung von Abscessen in der Leber durch Ascariden anbelangt, so ist es kaum annehmbar, dass die Ascariden als solche so hochgradige eiterige Einschmelzungen des Organs bewirken könnten, wie es in den älteren Arbeiten angenommen wurde. Dagegen kann diese Erscheinung durch Mit-

[1]) *Scheuthauer*, Käsig zerfallende Herde in der Leber eines vierjährigen Knaben, bewirkt durch Spulwürmer der Lebergallengänge. Jahrbuch für Kinderheilkunde. 1878, N. F. Bd. XIII, S. 63.

Digitized by Google
Original from UNIVERSITY OF CALIFORNIA
Generated on 2019-07-09 20:02 GMT / http://hdl.handle.net/2027/uc1.b3743166
Public Domain in the United States, Google-digitized / http://www.hathitrust.org/access_use#pd-us-google

schleppen von Mikroorganismen aus dem Darme seitens der Ascariden, wie es auch schon mehrmals in der Literatur hervorgehoben wurde, sehr leicht erklärt werden. Dafür sprechen auch die manchmal vorhandenen septischen Erscheinungen, das eventuelle Vorkommen von embolischen Abscessen in den Lungen (*Borger*[1]) und von rechtseitigem Empyem (*Scheuthauer*).

In unseren Fällen konnte wegen der hochgradigen Fäulniss der Leichen keine genügende bakteriologische Untersuchung vorgenommen werden, um festzustellen, was für Mikroorganismen es gewesen waren, welche die Eiterung eigentlich hervorgerufen hatten.

Die Multiplicität der Abscesse bei Anwesenheit von nur wenigen Ascariden kann wohl durch das Wandern derselben in der Leber erklärt werden, wie es auch *Scheuthauer* gethan hat. Dass das letztere wirklich stattfindet, wird durch den Befund von Ascarideneiern an solchen Stellen, wo man bei der Section keine Ascariden findet, bewiesen. Dabei brauchen die Parasiten sich gar nicht umzuwenden, da sie, wie auch *Scheuthauer* annimmt, sich auch rückläufig bewegen können.

Nachdem wir in unserem ersten Falle die Zerstörung der Eier seitens der Eiterkörperchen verfolgen konnten, liegt die Vermuthung nahe, dass in manchen Fällen, wo trotz der grossen Zahl von Ascariden keine Eier gefunden wurden, diese schon zerstört gewesen sein konnten.

Von Interesse ist noch in unserem ersten Falle der Umstand, dass die beiden Ascariden ganz nahe der Oberfläche der Leber gelagert waren, so dass man sich leicht die Möglichkeit einer Auswanderung derselben von der Leber in die Bauchhöhle vorstellen könnte. Solch eine superficielle Lagerung von Ascariden in der Leber wurde auch schon in der Literatur angeführt.[2])

Ein nicht ganz gewöhnliches Verhalten zeigten schliesslich die grossen Gallengänge. Sie waren nämlich vollständig normal, während in der Literatur oft eine Erweiterung derselben erwähnt wird. Das zeigt nur, dass die Ascariden auch durch einen normal weiten Ductus choledochus in die Leber einwandern können.

---

[1]) *Borger*, Ueber das Auswandern von Ascaris lumbricoides aus dem Darme unter Zugrundelegung eines Falles von Leberabscessen in Folge von Ascariden bei einem Kinde. Inaugural-Dissertation. München 1891.

[2]) *Pellizzari*, Di sedici vermi lombricoidi penetrati nei condotti biliari nel fegato durante la vita dell' infermo. Bolletino del museo e della scuola d'anat. patol. di Firenze. 1864. Cit. nach *Davaine*.

Digitized by Google
Original from UNIVERSITY OF CALIFORNIA
Generated on 2019-07-09 20:02 GMT / http://hdl.handle.net/2027/uc1.b3743166
Public Domain in the United States, Google-digitized / http://www.hathitrust.org/access_use#pd-us-google

Zum Schlusse erfülle ich die angenehme Pflicht, Herrn Professor *Chiari* für die Ueberlassung der interessanten Fälle meinen Dank auszusprechen.

Erklärung der Abbildungen auf Tafel XV:

Fig. 1. Wand eines Leberabscesses vom ersten Falle (Stück 1):

a) Vereiterte Gallengangswand mit zahlreichen Ascarideneiern, welche zum Theile von Eiterzellen dicht durchsetzt sind.

b) Angrenzende Lebersubstanz zum Theile mit atrophischen, zum Theile mit gut erhaltenen und neugebildeten Leberzellen. Vergrösserung 100.

Fig. 2. Ascaridenei aus der Fig. 1, umgeben von Leukocyten und Fibrin (*a*). Vergrösserung 500.

Fig. 3. Rest eines durch die Eiterzellen fast ganz zerstörten Ascarideneies. Um dasselbe auch reichliches Fibrin. Vergrösserung 500.

Generated on 2019-07-09 20:02 GMT / http://hdl.handle.net/2027/uc1.b3743166
Public Domain in the United States, Google-digitized / http://www.hathitrust.org/access_use#pd-us-google

Original from
UNIVERSITY OF CALIFORNIA

Ueber Myelitis suppurativa bei Bronchiektasie. [1])

Von

Dr. Hans Chiari,

Professor der pathologischen Anatomie an der deutschen Universität in Prag.

(Hiezu Tafel XVI—XVII.)

Die Myelitis suppurativa gehört zu den seltensten Krankheiten, und meinen in Folge dessen einzelne Autoren, wie z. B. *Schlesinger* [2]), dass die Rückenmarksubstanz durch ihren besonderen chemischen Aufbau gegenüber den sonst, und zwar auch den im Gehirne Eiterung erregenden Mikroorganismen eine besondere Widerstandsfähigkeit besitze.

Im Ganzen wurden bisher meines Wissens nur 14 Fälle von Myelitis suppurutiva publicirt. Es sind das die Fälle von *Hart* [3]), *Ollivier* [4]) (2 Fälle), *Fairbrother* [5]), *Jaccoud* [6]), *Demme* [7]), *Feinberg* [8]),

---

[1]) Besprochen in der Sitzung der deutschen pathologischen Gesellschaft zu Aachen am 20. September 1900.

[2]) *Schlesinger*, Zur Lehre vom Rückenmarkabscess. Deutsche Zeitschrift für Nervenheilkunde. 1897, Bd. X.

[3]) *Hart*, A case of encysted abscess in the centre of the spinal cord. Dublin Hosp. Reports Vol. V, 1830. (Diesen Fall kenne ich aus einem von Herrn Prof. Dr. *Woodhead* in Cambridge für mich freundlichst angefertigten Referate.)

[4]) *Ollivier*, Traité des maladies de la moëlle épinière. Paris 1837, Tom. I, Observ. 17 et 25. Referat bei *Ullmann*: Ueber Rückenmarkabscess. Zeitschrift für klinische Medicin. 1889, Bd. XVI.

[5]) *Fairbrother*, Paraplegia. Abscess of spinal marrow. Med. Tim. and Gaz. 1852. (Auch in Bezug auf diesen Fall stand mir ein Referat des Herrn Prof. Dr. *Woodhead* zur Verfügung.)

[6]) *Jaccoud*, Les paraplegies et l'ataxie du mouvement. Paris 1864. Referat bei *Ullmann*.

[7]) *Demme*, XIII. medicinischer Jahresbericht über die Thätigkeit des *Jenner*'schen Kinderspitales in Bern im Laufe des Jahres 1875. Bern 1876. (Der Einblick in diesen Jahresbericht wurde mir durch die Freundlichkeit des Herrn Prof. Dr. *Stooss* in Bern vermittelt.)

[8]) *Feinberg*, Ein Fall von Wirbelfractur und Rückenmarkabscess. Berliner klinische Wochenschrift. 1876.

Digitized by Google

Original from UNIVERSITY OF CALIFORNIA

Generated on 2019-07-09 20:02 GMT / http://hdl.handle.net/2027/uc1.b3743166
Public Domain in the United States, Google-digitized / http://www.hathitrust.org/access_use#pd-us-google

Nothnagel[1]), *Dubreuilh*[2]), *Ullmann*[3]), *Eisenlohr*[4]), *Schlesinger*[5]), *Homén*[6]) und *Schlesinger*[7]).

Der Uebersichtlichkeit halber stelle ich diese Fälle in einer Tabelle zusammen (siehe S. 354—360).

Wenn man diese Tabelle durchmustert, so ergibt sich eine ganze Reihe von interessanten Momenten:

Was die Aetiologie der Rückenmarkseiterung betrifft, so war diese dreimal (die beiden Fälle *Ollivier's* und der Fall *Feinberg's*) traumatischer Natur, einmal (Fall *Dubreuilh's*) hatte sich die Infection von aussen entlang des Stieles eines Teratoms des Rückenmarkes auf das Rückenmark fortgesetzt, einmal (zweiter Fall *Schlesinger's*) war die Myelitis suppurativa von einem Decubitus durch Fortleitung entstanden, zweimal (der Fall *Fairbrother's* und der Fall *Jaccoud's*) wurde die Rückenmarkseiterung auf Verkältung bezogen, zweimal (der Fall *Hart's* und der Fall *Demme's*) hatte die Myelitis suppurativa wahrscheinlich die Bedeutung einer selbstständigen Infectionskrankheit vom Charakter der Poliomyelitis infantilis essentialis gehabt und in fünf Fällen war die Eiterung im Rückenmarke metastatischer Natur gewesen, darunter einmal supponirtermassen aus Gonorrhoe (der Fall von *Ullmann*), einmal aus Prostatitis suppurativa (der erste Fall *Schlesinger's*) und dreimal aus Bronchiektasie (die Fälle von *Nothnagel*, *Eisenlohr* und *Homén*).

Ueber die Erreger der Eiterung ist begreiflicher Weise in den Fällen aus älterer Zeit nichts mitgetheilt. Erst mit dem Falle *Ullmann* setzen diesbezügliche Angaben ein. *Ullmann* selbst fand in der Rückenmarkseiterung seines Falles keine Bakterien, *Eisenlohr* sehr spärliche, kurze Bacillen, *Schlesinger* in seinem ersten Falle reichliche Staphylokokken, in seinem zweiten Falle Staphylokokken und *Homén* Streptokokken.

Die Genese der Rückenmarkseiterung wurde in den drei traumatischen Fällen (die zwei Fälle *Ollivier's* und der Fall *Feinberg's*)

---

[1]) *Nothnagel*, Ueber Rückenmarkabscess. Wiener medicinische Blätter. 1884.

[2]) *Dubreuilh*, Abscès intramédullaire consécutif à une tumeur dermoide congénitale. Journal de méd. de Bordeaux 1887. (Dieses Journal wurde mir von Herrn Dr. *Dagonet* in Paris freundlichst zur Verfügung gestellt.)

[3]) Loco citato.

[4]) *Eisenlohr*, Ueber Abscesse in der Medulla oblongata. Deutsche medicinische Wochenschrift. 1892. Der erste Fall.

[5]) *Schlesinger*, Ueber Rückenmarkabscess. Arbeiten aus dem *Obersteiner*'schen Laboratorium in Wien. 1894, 2. Heft.

[6]) *Homén*, Un cas d'abscès de la moëlle. Revue neurologique. 1894.

[7]) Loco citato. 1897.

Digitized by Google
Original from UNIVERSITY OF CALIFORNIA
Generated on 2019-07-09 20:02 GMT / http://hdl.handle.net/2027/uc1.b3743166
Public Domain in the United States, Google-digitized / http://www.hathitrust.org/access_use#pd-us-google

auf eine Fortleitung der Entzündung auf das Rückenmark von aussen her bezogen, ebenso in dem Falle von *Dubreuilh*, in dem die Entzündung entlang des Stieles eines Teratoms in das Rückenmark eingedrungen war, und weiter in den beiden Fällen *Schlesinger's*, in dessen zweitem Falle die Myelitis suppurativa als secundär nach einem Decubitus bezeichnet wurde, und in dessen erstem Falle mikroskopisch die Entstehung des Rückenmarksabscesses durch Eindringen der Eiterung von einer Meningitis suppurativa metastatica aus entlang des linken Hinterhornes festgestellt werden konnte. In allen übrigen acht Fällen muss wohl angenommen werden, dass die Eiterungserreger auf hämatogenem Wege in das Rückenmark selbst eingedrungen waren.

Das Alter der betreffenden Patienten war sehr verschieden. Dreimal handelte es sich um Kinder, sonst um erwachsene Personen verschiedenen Alters, i. e. von 23 bis zu 60 Jahren. Zehn Individuen waren männlichen, drei weiblichen Geschlechtes, in einem Falle ist das Geschlecht nicht angegeben. Man kann also eigentlich nicht sagen, dass ein Geschlecht die ausschliessliche oder dass ein bestimmtes Lebensalter eine besondere Disposition zur Erkrankung an Myelitis suppurativa besitze.

Die Dauer des Bestandes der Rückenmarkseiterung schwankte gleichfalls ziemlich beträchtlich. Soweit sich aus den vorliegenden bezüglichen Angaben erkennen lässt, verlief am raschesten der Fall *Nothnagel's*, indem erst fünf Tage vor dem Tode die ersten Rückenmarkserscheinungen einsetzten uud doch bei der Section ausgedehnte Eiterung im Rückenmarke gefunden wurde. Durch Monate zog sich hingegen die Erkrankung fort in den Fällen von *Dubreuilh* und *Demme*. Es kann also insofern ganz wohl einerseits von einer acuten, anderseits von einer chronischen Myelitis suppurativa gesprochen werden.

Die Localisation der Rückenmarkseiterung variirte in hohem Grade. Dieselbe stellte sich entweder als eine langgestreckte, mitunter das ganze Rückenmark betreffende Eiterung dar, wie in den Fällen von *Hart*, *Jaccoud*, *Nothnagel*, *Dubreuilh* und *Homén*, oder sie war mehr umschrieben und formirte eigentliche Abscesse, wie in den Fällen von *Ollivier* (erster Fall bohnengrosser Abscess, zweiter Fall haselnussgrosser Abscess), *Fairbrother* (bohnengrosser Abscess), *Demme* (mehrere hirsekorngrosse Abscesse), *Feinberg* (Abscess an Stelle des unteren Endes des Rückenmarkes), *Ullmann* (Abscess an Stelle des unteren Endes des Rückenmarkes und des unteren Halsmarkes), *Eisenlohr* (erbsengrosser Abscess), *Schlesinger* (erster Fall:

Digitized by Google
Original from UNIVERSITY OF CALIFORNIA
Generated on 2019-07-09 20:02 GMT / http://hdl.handle.net/2027/uc1.b3743166
Public Domain in the United States, Google-digitized / http://www.hathitrust.org/access_use#pd-us-google

Generated on 2019-07-09 20:02 GMT / http://hdl.handle.net/2027/uc1.b3743166
Public Domain in the United States, Google-digitized / http://www.hathitrust.org/access_use#pd-us-google

Tabelle bisher publicirter Fälle von Myelitis suppurativa

Autor	Individuum	Krankengeschichte	Klinische Diagnose	Sectionsdiagnose	Makroskopischer Rückenmarksbefund	Mikroskopischer Rückenmarksbefund	Mikroorganismen	Aetiologische Auffassung	Bemerkungen
Hart 1830	9monatliches Kind	Krampfartige Zuckungen im rechten Ober- und Unterschenkel. Convulsionen. Tod unter dem Bilde eines Hydrocephalus.		Dilatatio ventriculorum cerebri. Abscessus medullae spinalis.	Haselnussgrosse seröse Cyste in der rechten Hälfte der Cauda equina. Im verdickten Rückenmarke vom 1.—12. Brustwirbel eine langgestreckte, genau centrale, 4 engl. Linien weite, nach oben und unten abgerundete, Eiter enthaltende Höhle mit einer 1 engl. Linie dicken Wand allenthalben von Rückenmarksubstanz umgeben.				Vielleicht nur Eiteransammlung im hydropischen Centralcanale
Ollivier 1837	23jähr. Mann	Zwei Wochen vor dem Tode Trauma auf d. Rücken. Zunächst Anästhesie von den 5. Rippen abwärts, Erection u. Urinretention. Dann unfreiwill. Entleerungen, Beschränkung der		Dilaceratio columnae vertebrarum inter vertebram cervicalem VII. et dorsalem I. Abscessus medullae spinalis. Pneumonia d. Decubitus.	Bohnengrosser mit grünlich-bräunlichem Eiter erfüllter Abscess im Rückenmarke an der Verletzungsstelle der Wirbelsäule.			Traumatisch	

Digitized by Google
Original from UNIVERSITY OF CALIFORNIA

		Armbewegungen, temporäre Besserung der Sensibilität, Gürtelschmerzen. Schliesslich Decubitus und Kräfteverfall.						
Ollivier 1837	60jähr. Mann	Einen Monat vor dem Tode Fall auf den Rücken von einem Baume. Sofort Paraplegia inf., Incontinentia alvi, Retentio urinae.		Fractura vertebrae dorsalis X. Abscessus medullae spinalis.	Compression des Rückenmarkes an der Fracturstelle. Unmittelbar darunter ein haselnussgrosser, mit weissem Eiter erfüllter Abscess in den Vordersträngen.			Traumatisch
Fairbrother 1852	60jähr. Mann	Nach Arbeit im Wasser Störung d. Urinentleerung. Bald darauf Lähmung der rechten und dann auch der linken unteren Extremität. Hypästhesie an den unteren Extremitäten. Gefühl von Stechen daselbst.		Abscessus medullae spinalis.	Bohnengrosser mit einer Mischung von erweichter Rückenmarksubstanz und Eiter erfüllter centraler Abscess des Rückenmarkes in der Höhe des 8. Brustwirbels. Die inneren Meningen daselbst hyperämisch.			Aus Verkältung.
Jaccoud 1864	32jähr. Mann	10 Tage vor dem Tode nach einer		Myelitis suppurativa.	Vereiterung des Rückenmarkes im			Aus Verkältung.

Generated on 2019-07-09 20:02 GMT / http://hdl.handle.net/2027/uc1.b3743166
Public Domain in the United States, Google-digitized / http://www.hathitrust.org/access_use#pd-us-google
Digitized by Google
Original from UNIVERSITY OF CALIFORNIA

Generated on 2019-07-09 20:02 GMT / http://hdl.handle.net/2027/uc1.b3743166
Public Domain in the United States, Google-digitized / http://www.hathitrust.org/access_use#pd-us-google

Autor	Individuum	Krankengeschichte	Klinische Diagnose	Sectionsdiagnose	Makroskopischer Rückenmarksbefund	Mikroskopischer Rückenmarksbefund	Mikroorganismen	Aetiologische Auffassung	Bemerkungen
		Verkältung, heftiges Fieber und Rückenschmerzen. Am nächsten Morgen schmerzhafte convulsivische Bewegungen in den unteren Extremitäten und am Abend Paraplegia inf.			Lumbaltheile und von da nach aufwärts bis in die Höhe des 8. Brustnervenpaares.				
Demme 1875	3½-jähr. Mädchen	4½ Monate vor dem Tode über Nacht unter Fieber Paralyse der unteren Extremitäten. Tod an Bronchopneumonie.	Paralysis essentialis infantilis.	Bronchopneumonia. Abscessus medullae spinalis.	Eine Reihe hirsekorngrosser, mit grünlich-gelber Flüssigkeit gefüllter Eiterherde zwischen den Fasermassen der Vorderstränge, beziehungsweise der Vorderhörner der Intumescentia lumbalis.	In den Vorderhörnern der Intumescentia cervicalis stellenweise sehr deutliche Atrophie der multipolaren Ganglienzellen.		Selbstständige Infectionskrankheit von der Bedeutung der Poliomyelitis infantilis.	
Feinberg 1876	60jähr. Mann	Einen Monat vor dem Tode Fall einer schweren Last auf d. Rücken. Sofort Paraplegia inf., dann auch Anästhesie an den	Fractura vertebrae lumbalis I.	Fractura vertebrae lumbalis I. Abscessus medullae spinalis. Cystitis catarrhalis. Decubitus multiplex. Pneumonia lobul.	Der Verletzungsstelle entsprechend, im untersten Theile des Rückenmarkes Vereiterung.	Im Abscesse zahlreiche Eiterzellen, Fettkörnchenzellen. u. Detritus. Degeneratio ascendens in den Hintersträngen		Traumatisch	

Digitized by Google
Original from UNIVERSITY OF CALIFORNIA

Generated on 2019-07-09 20:02 GMT / http://hdl.handle.net/2027/uc1.b3743166
Public Domain in the United States, Google-digitized / http://www.hathitrust.org/access_use#pd-us-google

		Beinen. Retentio urinae. Incontinentia alvi. Decubitus.				des Dorsalmarkes.			
Nothnagel 1884	Erwachsener Mann	Fünf Tage vor dem Tode Gürtelschmerzen, vier Tage vor dem Tode Blasenlähmung, drei Tage vor dem Tode beginnende Paraplegia inf., zwei Tage vor dem Tode vollständige Paraplegia inf. Vollständige Anästhesie an den unteren Extremitäten und an der unteren Bauchhälfte. Erscheinungen von Bronchiektasie.	Myelitis acutissima in der Höhe des 5. bis 7. Brustwirbels und darunter, und zwar suppurativen Charakters metastatisch von der Bronchiektasie.	Meningitis cerebralis suppurativa. Abscessus multiplices cerebri. Meningitis spinalis suppurativa. Abscessus medullae spinalis. Bronchiectasia (Secant Kundrat).	Am Rückenmarke die unteren Partien des Brusttheiles sowie das Lendenmark rosenkranzartig geschwollen. In den Anschwellungen graugrüner, stinkender Eiter. Die Eiterung reichte im Rückenmarke nach oben bis zur Halsanschwellung. Oben betraf die Eiterung nur die centralen Theile des Rückenmarkes, unten war auch noch ein schmaler Mantel von Rückenmarksubstanz um die Eiterhöhle vorhanden.			Metastatisch von der Bronchiektasie [Annahme einer besonderen Affinität des chemischen oder corpusculären bronchiektatischen Giftes zum Centralnervensystem seitens Nothnagels].	
Dubreuilh 1887	$2^1/_2$-jähr. Mädchen	Acht Monate vor dem Tode Aufbruch eines Abscesses im Nacken im Centrum eines wie ein Naevus		Abscessus medullae spinalis. Tumor dermoides medullae spinalis. Bronchopneumonia.	Vereiterung im Rückenmarke von der Medulla oblongata bis in das Lendenmark entlang der grauen	Im Halsmarke fand sich der Eiter auch im Centralcanale, dessen Epithel gefaltet war. Der dermoide		Infection von aussen entlang des Stieles des dermoiden Tumors.	

Digitized by Google
Original from UNIVERSITY OF CALIFORNIA

Generated on 2019-07-09 20:02 GMT / http://hdl.handle.net/2027/uc1.b3743166
Public Domain in the United States, Google-digitized / http://www.hathitrust.org/access_use#pd-us-google

Autor	Individuum	Krankengeschichte	Klinische Diagnose	Sectionsdiagnose	Makroskopischer Rückenmarksbefund	Mikroskopischer Rückenmarksbefund	Mikroorganismen	Aetiologische Auffassung	Bemerkungen
		vasculosus aussehenden rothen Fleckes zwischen dem 6. u. 7. Halswirbel. Fünf Monate vor dem Tode Torticollis, der nach sechs Wochen wieder verschwand. Dann Entwicklung von Paraplegia sup. et inf. In den letzten Lebenstagen epileptoides Zittern. Tod an Bronchopneumonie.			Substanz der rechten Hälfte mit hauptsächlicher Zerstörung des rechten Hinterhornes. Im unteren Halsmarke, das auf 3 *cm* verdickt war, die Abscedirung älter. Daselbst ein dermoider Tumor, der durch einen Stiel mit der Dura u. der Haut an der Stelle d. aufgebrochenen Abscesses in Verbindung stand.	Tumor enthielt Fettzellen, glatte Muskelfasern, Schweissdrüsen und Haare. Sein Stiel bestand aus Haaren und elastischen Fasern.			
Ullmann 1889	27jähr. Mann	Einen Monat vor dem Tode nach vorausgegangenen Blasenstörungen plötzlich Lähmung der r., am nächsten Tage auch der l. unteren Extremität. Dann Nackensteifigkeit und Anästhesie an den Beinen und am Unterleibe.		Meningitis spinalis suppurativa Abscessus medullae lumbalis et medullae cervicalis inf. Decubitus multiplex. Pneumonia lobularis.	Der untere Lendenabschnitt des Rückenmarkes verdickt und in einen Abscess umgewandelt, ebenso das untere Halsmark.	An den genannten Stellen das Bild einer Vereiterung. Dieselbe betraf im Halsmarke nur die Hinterstränge. Eine Grenzmembran war an den Abscessen nicht zu finden.	In den Rückenmarkabscessen wurden bei Färbung mit Löffler's Methylenblau keine Bakterien gefunden.	Nach Ullmann metastatisch von einer allerdings nicht sichergestellten Gonorrhoe.	

Digitized by Google
Original from UNIVERSITY OF CALIFORNIA

Eisenlohr 1892	43jähr. Mann			Bronchiectasia in lobo inf. pul. sin. Empyema sin. Abscessus medullae oblongatae progrediens in medullam cervicalem.	Auf der linken Seite des Bodens des 4. Ventrikels in der Gegend d. Ala cinerea eine Vortreibung von weicher Beschaffenheit bedingt durch einen zwischen dem Ependym und den Oliven gelegenen erbsengrossen, mit grüngrauem Eiter erfüllten Abscess. Dieser Abscess setzte sich fort in die Hinterstränge der Medulla cervicalis bis in die Höhe der 2. Cervicalwurzeln.	Bei der frischen Untersuchung in dem Abscesse der Medulla oblongata sichere Eiterzellen.	Nach Härtung in Alcohol absolutus in Schnitten von dem Abscesse sehr spärliche kurze Bacillen.	Metastatisch von der Bronchiektasie.	
Schlesinger 1894	31jähr. Mann	$2^1/_2$ Monate vor dem Tode Trauma in der Perinealgegend durch Sturz von einem Sessel. 10 Tage darauf Incision eines Prostataabscesses. 18 Tage vor dem Tode Paralyse des rechten u. Parese des linken Beines.		Myelitis purulenta. Leptomeningitis spinalis purulenta metastatica ex abscessu prostatico traumatico (gonorrhoico?) (Secant Kolisko.)	In der Medulla oblongata in der Höhe der Decussatio pyramidum ein halberbsengrosser Abscess. Im Bereiche der Intumescentia cervicalis und der Medulla dorsalis die inneren Meningen eiterig infiltrirt. In der Intumescentia cervicalis ein	Die Eiterung in der Intumescentia cervicalis betraf die Gegend des linken Hinterhornes und linken Hinterstranges und reichte auch in das oberste Brustmark hinein. Sie war durch Eindringen der Eiterung von der Meningitis ent-	In Schnitten vom Rückenmarke in der Meningitis und in der Rückenmarkseiterung keine Gonokokken, aber reichliche Staphylokokken. Auch in der Urethra waren während des Lebens keine	Fortgeleitet von metastatischer Meningitis bei Prostataabscess.	

Generated on 2019-07-09 20:02 GMT / http://hdl.handle.net/2027/uc1.b3743166
Public Domain in the United States, Google-digitized / http://www.hathitrust.org/access_use#pd-us-google
Digitized by Google
Original from UNIVERSITY OF CALIFORNIA

Generated on 2019-07-09 20:02 GMT / http://hdl.handle.net/2027/uc1.b3743166
Public Domain in the United States, Google-digitized / http://www.hathitrust.org/access_use#pd-us-google

Autor	Individuum	Krankengeschichte	Klinische Diagnose	Sectionsdiagnose	Makroskopischer Rückenmarksbefund	Mikroskopischer Rückenmarksbefund	Mikroorganismen	Aetiologische Auffassung	Bemerkungen
		Dann Incontinenalvi. Ad finem Fieber.			bohnengrosser Abscess.	lang des linken Hinterhornes zu Stande gekommen.	Gonokokken gefunden worden.		
Homén 1894	56jähr. Mann	Eine Woche vor dem Tode unter starken Schmerzen Entwicklung von Lähmung beider Beine, Lähmung der Sphincterenmusculatur des Rectums und Anästhesie bis in die Höhe der 4. Rippen. Tod an Pneumonie.		Abscessus multiplices cerebri. Abscessus medullae spinalis. Bronchitis catarrhalis chr. cum. bronchiectasia in pulmone sin. Pneumonia sin.	Im Rückenmarke vom 4. Cervical- bis zum 5. Dorsalsegmente Eiterung	Die Eiterung sass im Rückenmarke hinter dem Centralcanale. Die grösste Ausdehnung besass sie im 4. Dorsalsegmente. Im 8. Cervicalsegmente war die Eiterung unterbrochen. In den Hintersträngen über der Eiterung beginnende Degeneratio ascend.	In den Hirnabscessen wie auch in der Rückenmarkseiterung nur Gram-beständige Streptokokken.	Metastatisch von der Bronchiektasie.	
Schlesinger 1897	28jähr. Frau	$2^1/_4$ Monate vor dem Tode plötzlich motorische und sensible Lähmung der unteren Körperhälfte. Decubitus.		Caries vertebrarum. Abscessus medullae spinalis post decubitum. Meningitis suppurativa cerebrospinalis. Pneumonia lobularis. (Secant Schlagenhaufer.)	Im Lendenmarke ein umfänglicher Abscess.	Vollständige Vereiterung des Conus terminalis. Von da nach aufwärts abnehmende Vereiterung der grauen Substanz und der ventralen Abschnitte der Hinterstränge des Lendenmarkes. Darüber Deg. asc.	In der Rückenmarkseiterung Staphylococcen.	Fortgebildet vom Decubitus.	

Digitized by Google
Original from UNIVERSITY OF CALIFORNIA

ein halberbsengrosser und ein bohnengrosser Abscess, zweiter Eall: ein Abscess an Stelle des unteren Endes des Rückenmarkes). Es trat also auch bei dieser Erkrankung des Rückenmarkes in einer Reihe von Fällen die Tendenz zur Ausbreitung nach der Längsachse des Rückenmarkes deutlich hervor. In dem Falle von *Dubreuilh* war die frischere, langgestreckte Eiterung zu einer älteren, umschriebenen Abscedirung im unteren Halsmarke erst secundär hinzugetreten.

Besonderes Interesse erweckt aber bei der Durchsicht der Tabelle der Umstand, dass unter den elf nicht traumatischen Fällen von Myelitis suppurativa nicht weniger als drei ganz und gar dieselbe Aetiologie hatten, d. h. als metastatische Entzündungen bei Bronchiektasie entstanden waren. (Die Fälle von *Nothnagel*, *Eisenlohr* und *Homén*). Es erscheint das um so bedeutungsvoller, wenn man bedenkt, dass alle diese drei Fälle aus der neueren Zeit stammen, in Bezug auf den wirklich eitrigen Charakter der Entzündung im Rückenmarke also ausser allem Zweifel stehen, was von den älteren Fällen nicht immer mit Sicherheit ausgesagt werden kann, und wenn man weiter berücksichtigt, dass in drei von den sonstigen acht nicht traumatischen Fällen, nämlich in dem Falle von *Dubreuilh* und in den zwei Fällen *Schlesinger's* die Eiterung im Rückenmarke durch Fortleitung von aussen her entstanden war, mithin diese drei Fälle unter den nicht traumatischen Fällen eine gewisse Sonderstellung einnehmen. Es würden demnach auf acht eigentlich selbstständige, hämatogene, aber nicht durchaus absolut sichere Fälle von Myelitis suppurativa drei und zwar ganz sichere Fälle von Myelitis suppurativa metastatica e bronchiectasia kommen. Es scheint das in der That dafür zu sprechen, dass, wie *Nothnagel* meint, das bei der Bronchiektasie entstandene chemische oder corpusculäre Gift eine besondere Affinität zum Centralnervensysteme und zwar auch zum Rückenmarke besitzt.

Im Folgenden will ich mir nun erlauben, einen weiteren Fall von Myelitis suppurativa bei Bronchiektasie zur Kenntniss zu bringen, der am 29. November 1899 zur Section gelangte und auch durch die Art der im Rückenmarke gefundenen Mikroorganismen besonders bemerkenswerth erscheint. Er betraf einen 43jährigen Ziegelarbeiter, der sich nur wenige Stunden im hiesigen k. k. Allgemeinen Krankenhause auf der Klinik des Herrn Prof. Dr. *v. Jaksch* aufgehalten hatte, indem er nach seiner am 27. November 1899 Abends erfolgten Aufnahme schon am 28. November um 2 Uhr Morgens starb.

Digitized by Google
Original from UNIVERSITY OF CALIFORNIA
Generated on 2019-07-09 20:02 GMT / http://hdl.handle.net/2027/uc1.b3743166
Public Domain in the United States, Google-digitized / http://www.hathitrust.org/access_use#pd-us-google

Anamnestisch wurde erhoben, dass der Patient im Juli 1899 eine Peritonitis überstanden haben sollte. Die jetzige Krankheit hatte am 22. November 1899 plötzlich begonnen und zwar mit einem heftigen Stich im Nacken, welchem sofort heftige stechende Schmerzen im ganzen Kopfe folgten. Ebensolche Schmerzen stellten sich bald darauf in der ganzen rechten Körperhälfte ein und bemerkte Patient, dass er die rechten Extremitäten nicht mehr so gut wie früher bewegen konnte. Seit 25. November war die Bewegung der rechten Extremitäten überhaupt nicht mehr möglich. Patient war Alkoholiker gewesen und hatte angeblich täglich $^1/_2\,l$ Schnaps getrunken. Eine genauere klinische Untersuchung hatte bei dem soporösen Patienten nicht mehr vorgenommen werden können. Man hatte nur constatiren können, dass die rechten Extremitäten gelähmt waren und dass der Harn Eiweiss enthielt. Die Temperatur betrug 36·4° C. Die klinische Diagnose war mit Wahrscheinlichkeit auf eine Hirnblutung gestellt worden.

Die 30 Stunden nach dem Tode ausgeführte Section ergab folgenden Befund: Der Körper war 179 *cm* lang, kräftig gebaut, mit starker Musculatur versehen und gut genährt. Das Gesicht zeigte Cyanose. In der Haut des Rückens fanden sich mehrere alte, strahlige Narben. Die weichen Schädeldecken waren blutreich. Der Schädel mass 54 *cm* im Horizontalumfange und besass gewöhnliche Dicke. Die Dura war stark gespannt und enthielt in ihrem Sinus reichliches, dunkles, flüssiges Blut. Die inneren Meningen zeigten an der Hirnbasis Infiltration mit gelbgrünem Eiter, an der Convexität waren sie von einer trüben, porösen Flüssigkeit durchfeuchtet. Die basalen Arterien des Gehirnes besassen gewöhnliche Beschaffenheit. Die Hirnventrikel enthielten eine trübe, serös-eiterige Flüssigkeit. Das Gehirn selbst war durchwegs stark durchfeuchtet. In der linken Kleinhirnhemisphäre, und zwar in der lateralen Hälfte des hinteren Randtheiles derselben fand sich ein nahezu kugeliger, 1·5 *cm* im Durchmesser haltender, mit dickem, gelbgrünem Eiter erfüllter Abscess, welcher sich bis zu den inneren Meningen erstreckte. Der Pons und die Medulla oblongata waren anscheinend nicht weiter verändert. An der Grenze zwischen Medulla oblongata und Medulla spinalis floss beim Durchtrennen dieser Stelle behufs Herausnahme des Gehirnes aus der Schädelhöhle dicker, gelbgrüner Eiter aus dem Centrum der Medulla spinalis heraus. Am Rückenmarke waren die inneren Meningen durchwegs von serös-eitriger Flüssigkeit infiltrirt. Das Rückenmark selbst erschien weicher und liess sich in demselben bei Anlegung successiver Querschnitte in drei Abschnitten Eiterung constatiren, i. e. 1. fast

Digitized by Google
Original from UNIVERSITY OF CALIFORNIA
Generated on 2019-07-09 20:02 GMT / http://hdl.handle.net/2027/uc1.b3743166
Public Domain in the United States, Google-digitized / http://www.hathitrust.org/access_use#pd-us-google

im ganzen Cervicalmarke, 2. im dritten und vierten Dorsalsegmente und 3. in der unteren Häfte des Dorsalmarkes.

Die Eiterung im Cervicalmarke war im ersten, zweiten und dritten Segmente auf die ventrale Hälfte des rechten Hinterstranges beschränkt, im vierten und fünften Segmente griff sie auf das ventrale Ende des linken Hinterstranges über, im sechsten Segmente nahm sie auch das rechte Hinterhorn und den rechten Seitenstrang ein und im siebenten Segmente beschränkte sie sich wieder auf den genannten Abschnitt des rechten Hinterstranges, und die unmittelbar angrenzenden Theile des rechten Hinterhornes. Das achte Segment erschien frei von Eiterung. Die Eiterung im dritten und vierten Dorsalsegmente betraf die ventrale Hälfte der Hinterstränge und das Centrum des Rückenmarkes. Die Eiterung in der unteren Hälfte des Dorsalmarkes begann im siebenten Segmente und erstreckte sich bis in das elfte Segment, wobei sie stets central blieb. An allen diesen von der Eiterung betroffenen Segmenten des Rückenmarkes quoll beim Einschneiden der Eiter in reichlicher Menge vor. Die beiden Cava tympani enthielten keinen abnormen Inhalt; ihre Schleimhaut war blass. Sonst fanden sich pathologische Veränderungen nur noch in den Lungen. Dieselben waren total angewachsen und sehr blutreich. Ihre Spitze enthielt alte Schwiele mit eingeschlossenen käsigen Massen. In den beiden Unterlappen waren reichliche, bis haselnussgrosse, bronchiektatische Höhlen zu sehen, zwischen denen das Lungengewebe vielfach schwielig verdichtet erschien. Der ganze Bronchialbaum zeigte cylindrische Erweiterung. Derselbe war mit reichlichem Eiter gefüllt, seine Schleimhaut war stark geröthet.

Nach diesem Sectionsbefunde wurde der Fall dahin aufgefasst, dass hier von der Bronchiektasie aus metastatische Eiterung im Kleinhirne und in der Medulla spinalis mit Meningitis suppurativa cerebralis et spinalis entstanden war, und dieser augenscheinlich ganz frische Eiterungsprocess im Centralnervensystem die nur wenige Tage währende Erkrankung und schliesslich den Exitus letalis bedingt hatte.

Bei der Section angefertigte Deckglaspräparate von dem mit einer Platinnadel entnommenen Eiter der Meningitis und des Kleinhirnabscessses und des eitrigen Inhaltes der bronchiektatischen Höhlen zeigten nur reichliche, meist zu zweien gelagerte Kokken, die *Gram*-beständig waren und nach ihrer Grösse und Form ganz und gar an den Diplococcus pneumoniae erinnerten. In von dem Eiter angelegten Culturen wuchsen lediglich reichliche Colonien von Diplococcus pneumoniae. Die bakterioskopische Untersuchung des Inhaltes der beiden Paukenhöhlen ergab ein vollkommen negatives Resultat.

Digitized by Google
Original from UNIVERSITY OF CALIFORNIA
Generated on 2019-07-09 20:02 GMT / http://hdl.handle.net/2027/uc1.b3743166
Public Domain in the United States, Google-digitized / http://www.hathitrust.org/access_use#pd-us-google

Behufs genauerer Untersuchung wurden die linke Kleinhirnhemisphäre, der Pons, die Medulla oblongata und die Medulla spinalis zunächst für einige Tage in 10%ige Formollösung eingelegt, hierauf vorsichtig ausgewaschen und nun kleine Theile der die Abscesswand enthaltenden Partie der linken Kleinhirnhemisphäre, sowie einzelne Querscheiben aus dem Pons und der Medulla oblongata und verschiedenen Höhen des Rückenmarkes, theils in Alkohol, theils in Liquor Mülleri nachgehärtet.[1]) Die einzelnen, zur mikroskopischen Untersuchung entnommenen Stücke wurden dann in Celloidin eingebettet und die davon angefertigten Schnitte sehr verschieden weiter behandelt. Die Färbung erfolgte mit *Csokor's* Cochenille-Alaun, mit *Delafield*'schen Hämotoxylin und Eosin, nach *van Gieson* mit Thionin, mit *Löffler's* Methylenblau, mit Carbol-Fuchsin, nach der *Gram*'schen und *Gram-Weigert*'schen Methode.

Mikroskopische Befunde: Wand des Kleinhirnabscesses. Dieselbe wurde durch eine 2—3 *mm* dicke Lage hochgradigst eitrig infiltrirten Kleinhirngewebes gebildet und war gegen die benachbarte Kleinhirnsubstanz, welche nur um die Blutgefässe herum eine Ansammlung von Exsudatzellen zeigte, ziemlich scharf abgegrenzt. Stellenweise reichte sie bis an die inneren Meningen heran. In der Abscesswand liessen sich einerseits Diplokokken, vom Aussehen des Diplococcus pneumoniae, andererseits reichliche Fadenbüschel erkennen, die bis zu 70 μ im Durchmesser hielten und von einer dichteren Ansammlung von Exsudatzellen nach Art eines Kranzes umgeben waren. (siehe Fig. 1). Die Fäden waren sehr dünn und zum Theile mit echter Verzweigung versehen. Sie färbten sich mit den verschiedensten Farbstoffen, und zwar auch nach der *Gram*'schen Methode, bei welch' letzterer allerdings die Färbung sich zumeist nicht lange hielt. Keulenbildungen liessen sich nirgends an diesen Fadenbüscheln constatiren, so viel auch danach gesucht wurde. Die Meningen des Kleinhirnes boten das Bild einer eitrigen Meningitis. Von Mikroorganismen waren hier nur Diplokokken zu finden.

Pons Varoli und obere Hälfte der Medulla oblongata. Ausser der Meningitis suppurativa und einer Ansammlung einer geringen Menge Eiters in der vierten Kammer zeigten sich keine pathologischen Veränderungen.

Untere Hälfte der Medulla oblongata. An diesen Schnitten sah man, wie die Eiterung vom oberen Ende des Cervicalmarkes denn doch auch in die unterste Partie der Medulla oblongata sich

[1]) Die übrige linke Kleinhirnhemisphäre und das übrige Rückenmark wurden im Museum unter Nr. 5247 in Alkohol aufbewahrt.

Digitized by Google
Original from UNIVERSITY OF CALIFORNIA
Generated on 2019-07-09 20:02 GMT / http://hdl.handle.net/2027/uc1.b3743166
Public Domain in the United States, Google-digitized / http://www.hathitrust.org/access_use#pd-us-google

fortsetzte, und zwar in Form einer ganz umschriebenen Eiterung in dem Gebiete der ventralsten Theile der Hinterstränge, dorsal vom Centralcanale. Auf den Querschnitten mass das Terrain der Eiterung 1—1·5 *mm* im Durchmesser. Die durch die Eiterung zu Stande gekommene Höhle enthielt nebst den Eiterzellen Reste zerfallener Nervensubstanz und sehr reichliche Diplokokken, zum Theile intracellulär. In einem stark ausgedehnten präcapillaren Blutgefässe der eiterig infiltrirten Meningen fand sich ein Fadenbüschel, ganz ähnlich den Fadenbüscheln in der Wand des Kleinhirnabscesses, aber dadurch ausgezeichnet, dass die sehr dünnen Fäden zahllose kokkenartige, an Grösse hinter den Diplokokken deutlich zurückstehende, etwas stärker gefärbte Körner in sich enthielten, so dass die einzelnen Fäden wie Kokkenreihen sich darstellten (siehe Fig. 2). Keulenbildungen waren auch hier nicht zu sehen. Allenthalben lagerten in den Querschnitten reichliche Corpora amylacea.

Segmentum cervicale quartum des Rückenmarkes. Die Eiterung im Rückenmarke betraf hier, wie schon gesagt wurde, die ventrale Hälfte des rechten Hinterstranges und das ventrale Ende des linken Hinterstranges (siehe Fig. 3). Gegen die linke Seitenfläche des rechten Hinterhornes war sie nicht scharf abgegrenzt, sondern griff etwas in dieses Hinterhorn hinein. Sie mass im dorso-ventralen Durchmesser circa 3 *mm*, von der einen zur anderen Seite circa 2 *mm*. In ihrem Bereiche war die Rückenmarksubstanz bis auf klumpige Reste der Nervenfasern zerstört und durch Eiterzellen und ein homogen geronnenes, Fibrinfärbung nicht annehmendes Exsudat ersetzt, so dass also in der That ein eigentlicher Abscess bestand. Der ganze Rückenmarksquerschnitt, am meisten das Terrain der Hinterstränge war mit reichlichen Corpora amylacea versehen.

Der obliterirte Centralcanal war von der Eiterung unberührt. Bei der bakteriologischen Untersuchung dieser Querschnitte ergaben sich höchst interessante Befunde. Einerseits fanden sich überall reichliche Diplokokken, die zum Theile deutlich die morphologischen Charaktere des Diplococcus pneumoniae besassen und besonders in *Gram*-Präparaten scharf hervortraten. Andererseits aber stiess man hier wieder auf reichliche Fadenbüschel, wie in der Wand des Kleinhirnabscesses, jedoch mit dem Unterschiede, dass die Fadenbüschel hier zumeist in capillaren oder präcapillaren Blutgefässen eingeschlossen waren. Schon mit schwacher Vergrösserung hoben sich die betreffenden Gefässdurchschnitte (siehe Fig. 3 bei *a*) als helle, kugel- oder flaschenartige Gebilde scharf von der Umgebung ab; bei der stärkeren Vergrösserung (siehe Fig. 3 *a*) erkannte man deutlich die Gefässwand

Digitized by Google
Original from UNIVERSITY OF CALIFORNIA
Generated on 2019-07-09 20:02 GMT / http://hdl.handle.net/2027/uc1.b3743166
Public Domain in the United States, Google-digitized / http://www.hathitrust.org/access_use#pd-us-google

mit den noch hie und da erhaltenen Kernen und im Lumen des Gefässes je einen deutlich verzweigten Büschel feinster Fäden. Diese Fäden verhielten sich bei der *Gram*-Färbung ganz so, wie die Fäden der Büschel in der Wand des Kleinhirnabscesses, d. h. die positiv gefärbten *Gram*-Präparate blassten nach einiger Zeit wieder ab.

Durchwegs gelang die *Gram*-Färbung an den nach der Formolhärtung mit Liquor Mülleri behandelten Präparaten besser, als an jenen, welche nach Formol in Alkohol gebracht worden waren. Keulenbildungen waren nicht zu finden und nahm die ausser den Büscheln in den Gefässen befindliche homogene Substanz, die hie und da auch Schatten rother Blutkörperchen einschloss, die Eosinfärbung sehr wenig an. An Serienschnitten konnte man sich deutlich davon überzeugen, dass die Stellen der Gefässe, welche Fadenbüschel in sich enthielten, im Zusammenhange hiemit varicöse Erweiterungen erfahren hatten. An eine kugel- oder flaschenförmige, einen Fadenbüschel enthaltende Erweiterung eines Gefässes schloss sich an den nächsten Schnitten der gewöhnlich calibrirte Theil des Gefässrohres an. Alle grösseren Blutgefässe im Abscesse des Rückenmarkes und in der nächsten Umgebung desselben enthielten in ihren perivasculären Räumen reichliche Exsudatzellen. Mehrmals fanden sich solche grössere Gefässe thrombosirt (siehe Fig. 4) und lagerten dann sowohl im Thrombus, als im Reste des Gefässlumens, in der Gefässwand und namentlich im perivasculären Raume zum Theile ungeheuere Mengen von Fadenmassen. Die Meningen dieses Segmentes zeigten wieder das Bild der Meningitis suppurativa. In ihrem Eiter waren reichliche Diplokokken zerstreut und in einzelnen kleinsten Blutgefässen fanden sich auch Fadenmassen zum Theile vergesellschaftet mit zweifellosen Diplokokken (siehe Fig. 5). Von den Meningen setzte sich die eiterige Infiltration allerdings meist nur eine ganz kurze Strecke weit entlang der Blutgefässe auf die Corticalis des Rückenmarkes fort.

Segmentum cervicale VII. Die Eiterung nahm die ventrale Hälfte des rechten Hinterstranges und die unmittelbar angrenzende Partie des rechten Hinterhornes ein. Sie mass von hinten nach vorn 2 *mm*, von der einen zur anderen Seite 1 *mm*. Der Centralcanal, der zwei Lumina besass, war intact.

Die Details im Eiterherde verhielten sich ganz so, wie im Segmentum cervicale IV., nur dass stellenweise geringgradige, frischere Blutung an der Periphere des Abscesses bestand.

Auch hier fanden sich reichliche Diplokokken und die erwähnten Fadenbüschel. Die reichlichen Corpora amylacea waren in grösster Zahl in den Hintersträngen und an der Peripherie des Rückenmarkes

Digitized by Google Original from UNIVERSITY OF CALIFORNIA
Generated on 2019-07-09 20:02 GMT / http://hdl.handle.net/2027/uc1.b3743166
Public Domain in the United States, Google-digitized / http://www.hathitrust.org/access_use#pd-us-google

in der Nachbarschaft der eiterig infiltrirten inneren Meningen vorhanden.

Segmentum dorsale IV. Hier waren Sitz der Eiterung die ventrale Hälfte der Hinterstränge und auch die dorsale Partie der centralen grauen Substanz, rechts mehr als links. Der obliterirte Centralcanal erschien ventralwärts verdrängt, war aber selbst nicht in die Eiterung einbezogen. Der Eiterungsherd mass von hinten nach vorn etwa 3 *mm*, der Quere nach etwa 2 *mm*. Die Fadenbüschel, zum Theile in Blutgefässen gelagert, waren sehr zahlreich, ebenso fanden sich sehr viele Diplokokken. Die Corpora amylacea waren in der gleichen Weise vertheilt, wie in den beiden früher geschilderten Segmenten. Die inneren Meningen erschienen auch wieder eiterig infiltrirt.

Segmentum dorsale X. Die Erkrankung stellte sich hier mehr unter dem Bilde einer Nekrose der ventralen Hälfte der Hinterstränge dar. Diese Partie der Hinterstränge war stark geschwollen und bildete einen etwa 2 *mm* im Durchmesser haltenden Herd, der den Centralcanal ventralwärts verdrängt hatte. Exsudatzellen waren zwischen den Trümmern der zerfallenen Nervensubstanz nur in spärlicher Menge vorhanden. Sehr reichlich hingegen waren die Diplokokken und die zum grossen Theile auch wieder in Blutgefässen eingelagerten Fadenbüschel. Die Corpora amylacea und die eiterige Infiltration der Meningen boten dasselbe Bild, wie in den früheren Segmenten.

Segmentum lumbale II. und Segmentum lumbale IV. In diesen Segmenten war nichts mehr von einer Myelitis zu sehen. In der Rückenmarksubstanz liessen sich nur ziemlich reichliche Corpora amylacea erkennen, besonders in den oberflächlichen Lagen des Rückenmarkes, die an die eiterig infiltrirten Meningen angrenzten.

Die mikroskopische Untersuchung ergab also, dass ausser dem Kleinhirnabscesse und der Meningitis suppurativa cerebralis et spinalis hier wirklich eine Myelitis suppurativa vorlag, und zwar in drei Abschnitten des Rückenmarkes, nämlich im ganzen Cervicalmarke mit Ausnahme des untersten Segmentes, im dritten und vierten Dorsalsegmente und in der unteren Hälfte des Dorsalmarkes mit Ausnahme des untersten Dorsalsegmentes. In allen diesen Theilen hatte die Eiterung eine langgestreckte Gestalt. Vom oberen Ende des Halsmarkes erstreckte sie sich auch in die unterste Partie der Medulla oblongata. Ueberall betraf sie hauptsächlich die ventrale Hälfte des Hinterstranggebietes und auch in der Medulla oblongata war sie nur dorsalwärts vom Centralcanale zu sehen. Der eiterige Charakter der Myelitis trat namentlich im Cervicalmarke und im oberen Brustmarke deutlich

Digitized by Google
Original from UNIVERSITY OF CALIFORNIA
Generated on 2019-07-09 20:02 GMT / http://hdl.handle.net/2027/uc1.b3743166
Public Domain in the United States, Google-digitized / http://www.hathitrust.org/access_use#pd-us-google

hervor, indem sich hier zahlreichste Eiterzellen zwischen den Trümmern der Nervensubstanz und eingetragen in ein homogen geronnenes Exsudat fanden. Im unteren Brustmarke war die Zahl der Eiterzellen gering und machte hier der Process mehr den Eindruck einer Gewebsnekrose mit eben erst beginnender Entzündung.

Das Auffälligste waren aber die in dem Kleinhirnabscesse, in der Meningitis und Myelitis nachweisbaren Mikroorganismen. Dieselben waren einerseits Kokken, welche ganz und gar dem Diplococcus pneumoniae entsprachen. Nachdem die von der Section weg vorgenommene bakteriologische Untersuchung in der That den Culturbefund von Diplococcus pneumoniae ergeben hatte, scheint es mir unbedingt zulässig, diese Diplokokken wirklich als Diplococcus pneumoniae anzusprechen. Diese Diplokokken lagerten theils diffus im Eiter, theils in Blutgefässen eingeschlossen. und zwar sowohl im Bereiche der Meningitis, als der Myelitis, so dass demnach an ihrem hämatogenen, embolischen Importe nicht gezweifelt werden kann. Ausser den Kokken wurden nun aber andererseits, und zwar sowohl im Kleinhirnabscesse, als in der Meningitis und der Myelitis eigenthümliche Büschel feinster Fäden gefunden, welche im Bereiche der Meningitis und der Myelitis häufig in Blutgefässen, mitunter auch in den perivasculären Räumen angetroffen wurden, dieselben theils für sich, theils zusammen mit den Diplokokken erfüllend und ausdehnend. Auch diese Fadenbüschel waren augenscheinlich durch die Blutcirculation, also gleichfalls embolisch in das Kleinhirn, die Meningen und das Rückenmark gelangt und hatten, wie aus ihrer topographischen Beziehung zu den von der Eiterung betroffenen Partien des Centralnervensystemes hervorging, sicherlich an der Eiterung mitgewirkt, sich also auch pathogen verhalten.

Die Bestimmung der Natur dieser Fadenbüschel ist gewiss nicht leicht, da dieselben bei der von der Section weg vorgenommenen bakteriologischen Untersuchung nicht gefunden worden waren und auch nicht cultivirt wurden, man mithin lediglich auf das mikroskopische Verhalten derselben in den Schnittpräparaten angewiesen ist. Das Uebersehen der Fadenbüschel bei der von der Section weg vorgenommenen bakteriologischen Untersuchung möchte ich mir damit erklären, dass die für die bakteriologische Untersuchung in Deckglaspräparaten und Culturen verwendeten Eiterproben von der Meningitis und dem Kleinhirnabscesse leider nur mit der Platinnadel entnommen wurden, wobei die Fadenbüschel nicht an der Nadel haften blieben und so zurückgelassen wurden. In den Culturen gingen schon in den ersten 24 Stunden ausschliesslich reichliche Colonien des Diplococcus

Digitized by Google
Original from UNIVERSITY OF CALIFORNIA
Generated on 2019-07-09 20:02 GMT / http://hdl.handle.net/2027/uc1.b3743166
Public Domain in the United States, Google-digitized / http://www.hathitrust.org/access_use#pd-us-google

pneumoniae auf, welche dann weiter überimpft wurden. Eine längere Beobachtung der primären Culturen erschien dabei begreiflicher Weise überflüssig und wurden dieselben schon nach zwei Tagen weggegeben. Wegen des ausschliesslichen Befundes von Diplokokken in den Deckglaspräparaten von den Eiterungen im Bereiche des Centralnervensystems und von dem Inhalte der Bronchiektasien wurde auch von den Lungen nichts weiter für histologische Zwecke aufgehoben.

Soviel man aus dem mikroskopischen Verhalten der Fadenbüschel sagen kann, möchte ich dieselbe als eine Streptothrixart ansehen, welche entweder dem Genus Aktinomyces direct angehört oder wenigstens demselben sehr nahe steht. Für diese Auffassung sprechen die reichlichen, anscheinend echten Verzweigungen an den Fäden, die sehr geringe Dicke der Fäden und das an einzelnen Büscheln hervortretende kokkenreihenartige Aussehen der Fäden, was alles bei Aktinomyces vorkommt, endlich auch die *Gram*-Beständigkeit der Fäden. Auf das Fehlen der Keulen an der Peripherie der Fadenbüschel möchte ich hiebei kein Gewicht legen, da bekannt ist, dass dieselben bei unzweifelhafter Aktinomykose nicht immer vorhanden sind, wie dies schon *Boström* in seiner bekannten Monographie über die Aktinomykose[1]) hervorhebt.

Behufs Diagnose der Natur der in meinem Falle gefundenen Fadenbüschel habe ich zahlreiche Schnitte von in der histologischen Sammlung des Institutes aufbewahrten, unzweifelhaft aktinomykotischen Abscessen im Gehirne durchgemustert und die vollkommene Analogie der »Drusen« in diesen Fällen mit den Fadenbüscheln in dem hier beschriebenen Falle constatirt. Es stimmten die Grösse und Form der Büschel sowie die Dickenverhältnisse der Fäden überein, es waren die Verzweigungen gleich beschaffen, es fand sich der gleiche »Kranz« von dicht gedrängten Eiterzellen um die »Drusen« wie in meinem Falle und es hatten sich auch da mitunter Schwierigkeiten in der Erzielung einer positiven *Gram*-Färbung ergeben, indem auch nur schwer haltbare Präparate davon zu gewinnen gewesen waren. Die Keulen fehlten den sogenannten Drusen im Gehirne mehrfach[2]), während sie in den anderen aktinomykotisch erkrankten Organen zumeist sehr deutlich ausgebildet waren.

---

[1]) *Boström*, Untersuchungen über die Aktinomykose des Menschen. Ziegler's Beiträge. 1890, Bd. IX.

[2]) Dieses Verhalten bezüglich der Keulen wurde seiner Zeit in der Publication über zwei dieser Fälle von *Martin*, A report of two cases of actinomycosis of the brain. Journal of Path. and Bact. III. Vol. 1894, speciell erwähnt.

Digitized by Google
Original from UNIVERSITY OF CALIFORNIA
Generated on 2019-07-09 20:02 GMT / http://hdl.handle.net/2027/uc1.b3743166
Public Domain in the United States, Google-digitized / http://www.hathitrust.org/access_use#pd-us-google

Nach alldem halte ich es daher für am wahrscheinlichsten, dass die in dem hier geschilderten Falle im Kleinhirnabscesse, der Myelitis und Meningitis gefundenen Fadenbüschel in der That dem Aktinomyces zugehörten. Unbedingt ausschliessen kann ich es aber nicht, dass es sich hier etwa um eine sogenannte Pseudoaktinomykose im Sinne *Berestneff's*[1]) gehandelt hat, da mir eben die Culturen fehlten.

Die mikroskopischen Schnitte vom Kleinhirnabscesse erinnerten vielfach an die Abbildungen von dem Gehirnabscesse in dem von *Eppinger*[2]) beschriebenen Falle von durch Cladothrix asteroides bedingtem Gehirnabscess, nur dass die Verzweigungen der Fäden in meinem Falle entschieden den Eindruck von echten Verzweigungen machten.

Fragt man sich nun, in welcher Weise der ganze Fall aufzufassen ist, so ist es klar, dass es sich hier um eine metastatische, auf hämatogenem, embolischem Wege zu Stande gekommene mehrfache Eiterung im Nervensysteme gehandelt hat. Als Ausgangspunkt hiefür können wohl nur die mit Eiter erfüllten Bronchiektasien in dem Unterlappen der beiden Lungen angesehen werden, von welchen wir ja wissen, dass sie relativ häufig zu metastatischen Eiterungen und zwar besonders im Centralnervensysteme führen. Ich möchte also den Fall so auffassen, wie das *Nothnagel*, *Eisenlohr*, *Homén* in Bezug auf ihre Fälle von Myelitis suppurativa bei Bronchiektasie gethan haben. Es ist mir dabei nach Allem zweifellos, dass hier in den Bronchiektasien nicht bloss die in denselben nachgewiesenen Diplokokken, sondern auch die gleichen Streptothrixmassen, die im Centralnervensystem gefunden wurden, vorhanden gewesen waren, wenn sie auch aus dem früher angeführten Grunde bei der bakteriologischen Untersuchung des Inhaltes der Bronchiektasien nicht gefunden wurden.

Jedenfalls fordert dieser Fall dazu auf, in bei Bronchiektasien vorkommenden Abscessen des Centralnervensystems, die ganz so wie gewöhnliche Abscesse aussehen können, an die eventuelle Gegenwart von Aktinomyces zu denken und danach eigens zu suchen. Vielleicht läge darin eine Erklärung für die von *Nothnagel* angenommene besondere Affinität zwischen dem bei der Bronchiektasie gebildeten Gifte und der Abscedirung im Centralnerven-

[1]) *Berestneff*, Ueber Pseudoaktinomykose. Zeitschrift für Hygiene und Infectionskrankheiten. 1898, Bd. XXIX, und Zur Aktinomykosefrage. Prager medicinische Wochenschrift. 1899, Nr. 49 und 50.

[2]) *Eppinger*, Ueber eine neue pathogene Cladothrix und eine durch sie hervorgerufene Pseudotuberculose. Ziegler's Beiträge. 1890, Bd. IX.

Digitized by Google
Original from UNIVERSITY OF CALIFORNIA
Generated on 2019-07-09 20:02 GMT / http://hdl.handle.net/2027/uc1.b3743166
Public Domain in the United States, Google-digitized / http://www.hathitrust.org/access_use#pd-us-google

systeme, da ja bekannt ist, dass die Abscesse im Gehirne nicht selten durch Aktinomyces bedingt sind und weiter gerade bronchiektatische Cavernen leicht den Entwicklungsort für den Aktinomyces abgeben können.

Zum Belege für diese Anschauung möchte ich noch in Kürze einen Fall erwähnen, der am 28. October 1898 von der Klinik des Herrn Prof. Dr. *v. Jaksch* im Institute zur Section gelangte. Klinisch hatte man bei dem 39jährigen Manne eine Meningitis suppurativa diagnosticirt und die Vermuthung ausgesprochen, dass dieselbe von einer bronchiektatischen Caverne ausgegangen sein mochte. Die Section ergab den Befund einer chronischen eiterigen Bronchitis mit sackigen Bronchiektasien in dem Unterlappen der rechten Lunge. Weiter fand sich neben eiteriger Meningitis an der unteren Fläche des Pons und der Medulla oblongata sowie der angrenzenden Theile des Kleinhirnes und im Trigonum intercrurale, so wie am ganzen Rückenmarke in dem vorderen Ende des linken Lobus frontalis, die Rinde und das Mark betreffend, ein 3 cm^3 grosser, mit zähem Eiter erfüllter Abscess. Deckglaspräparate von dem Inhalte des Hirnabscesses enthielten reichliche Rasen *Gram*-beständiger, feiner Fäden, die ganz und gar den Fadenbüscheln des früher geschilderten Falles von Myelitis suppurativa glichen, jedoch hie und da an der Peripherie Andeutungen von Keulen erkennen liessen und ausserdem reichliche, gleichfalls *Gram*-beständige Kokken. Bei der Untersuchung des Gehirnabscesses in Schnitten nach Alkoholhärtung fanden sich die ganz gleichen Bilder wie in den Schnitten von der Wand des früher erwähnten Kleinhirnabscesses. In der Abscesswand lagerten ebenfalls reichliche Fadenbüschel von einem Kranze dicht gedrängter Eiterzellen umgeben. Wodurch aber der Fall besonders interessant sich gestaltete, war der Umstand, dass dieselben Fadenbüschel neben Kokken auch in reichlicher Menge im Inhalte und dem entzündlich infiltrirten Wandgewebe der Bronchiektasien an Schnitten vom rechten Unterlappen zu sehen waren, so dass also hier die secundäre Infection des Centralnervensystems mit den Fadenbüscheln von der Bronchiektasie aus zweifellos genannt werden muss. Culturen waren nicht gemacht worden.

Erklärung der Figuren auf Tafel XVI—XVII.

Fig. 1. Fadenbüschel in der Wand des Kleinhirnabscesses von dem Myelitisfalle. Um den Büschel die Eiterzellen dichter gelagert, so dass dadurch eine Art Kranz um die Büschel gebildet wird. Formol-Alkoholhärtung. Thioninfärbung. Vergrösserung 925.

Digitized by Google
Original from UNIVERSITY OF CALIFORNIA
Generated on 2019-07-09 20:03 GMT / http://hdl.handle.net/2027/uc1.b3743166
Public Domain in the United States, Google-digitized / http://www.hathitrust.org/access_use#pd-us-google

Fig. 2. Fadenbüschel aus einem kleinen Blutgefässe der inneren Meningen vom unteren Ende der Decussatio pyramidum desselben Falles. Die einzelnen Fäden wie Reihen von kleinsten Kokken. Formol-*Müller*-Härtung. *Gram*-Färbung. Vergrösserung 925.

Fig. 3. Querschnitt des Rückenmarkes in der Höhe der Segmentum cervicale IV. von demselben Falle, bei siebenmaliger Vergrösserung gezeichnet, um die Ausdehnung der Suppuration zu zeigen. Die Myelitis betrifft hier die ventrale Hälfte des rechten Hinterstranges und greift in die angrenzenden Partien des rechten Hinterhornes sowie in das ventrale Ende des linken Hinterstranges über. Bei *a* mehrere Blutgefässe mit Fadenbüscheln erfüllt. Formol-*Müller*-Härtung. Färbung nach *van Gieson*.

Fig. 3*a*. Zwei Gefässquerschnitte mit Fadenbüscheln erfüllt aus der Fig. 3 bei *a*. Vergrösserung 420.

Fig. 4. Grösseres Blutgefäss aus dem Eiterungsherde in demselben Rückenmarksegmente mit einem Thrombus und reichlichen Mengen von kürzeren Fäden und Büscheln solcher theils im Inneren, theils in der Wand und im perivasculären Lymphraume. In letzterem auch Exsudatzellen. Formol-*Müller*-Härtung. *Gram*-Färbung. Vergrösserung 925.

Fig. 5. Kleiner Gefässquerschnitt aus den von Eiterzellen infiltrirten inneren Meningen desselben Segmentes in der Nähe der Fissura anterior einerseits mit Fäden andererseits mit wie Diplococcus pneumoniae aussehenden Kokken erfüllt. Formol-*Müller*-Härtung. *Gram-Weigert*-Färbung. Vergrösserung 925.

Digitized by Google
Original from UNIVERSITY OF CALIFORNIA
Generated on 2019-07-09 20:03 GMT / http://hdl.handle.net/2027/uc1.b3743166
Public Domain in the United States, Google-digitized / http://www.hathitrust.org/access_use#pd-us-google

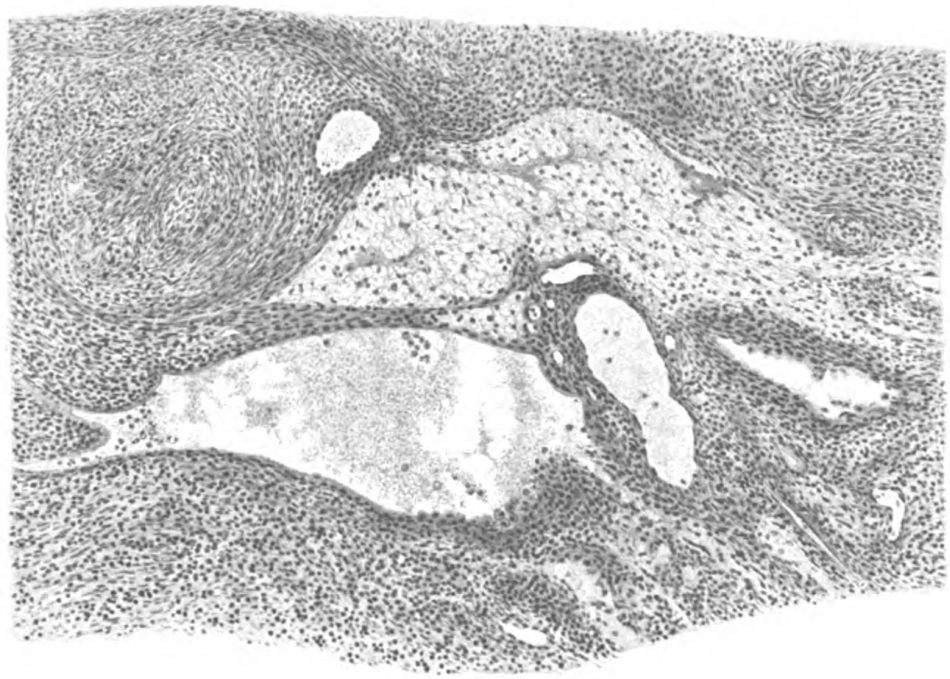

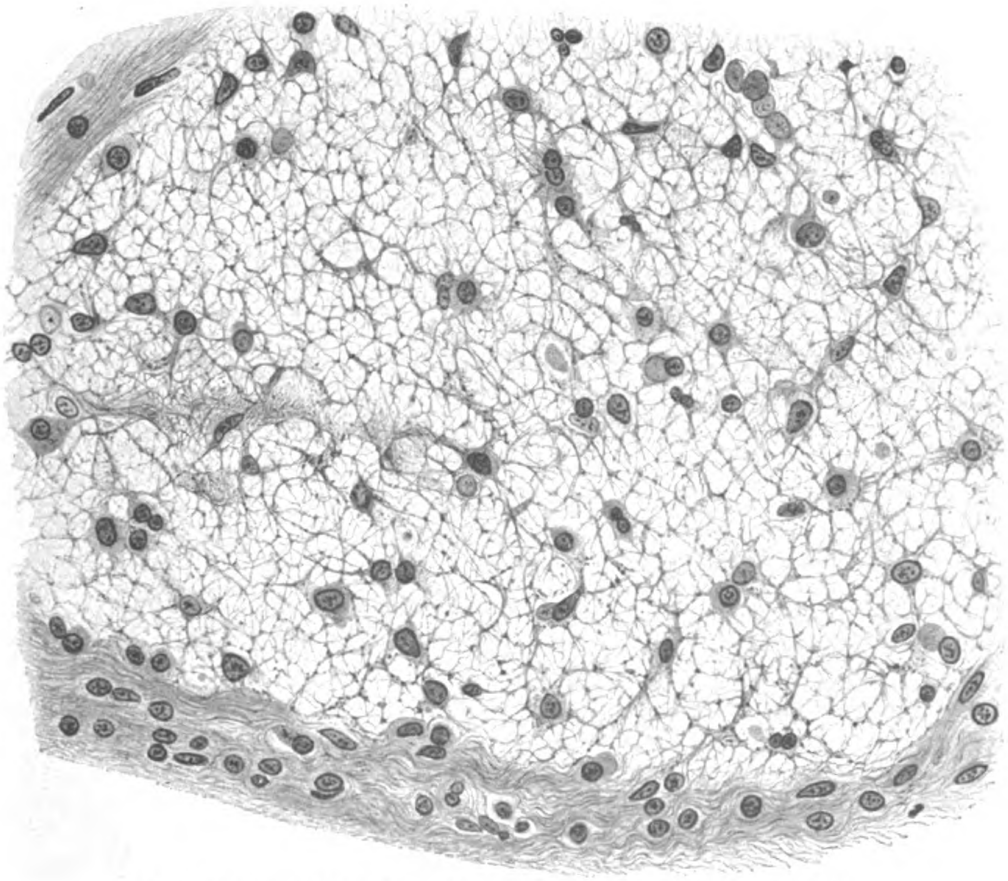

Sternberg: Geschwülste des Nervus acusticus.

Gez. v. J. Wenzl. Druck von Friedrich Jasper, Wien.

Verlag von Wilhelm Braumüller, Wien und Leipzig.

Digitized by Google Original from UNIVERSITY OF CALIFORNIA
Generated on 2019-07-09 20:03 GMT / http://hdl.handle.net/2027/uc1.b3743166
Public Domain in the United States, Google-digitized / http://www.hathitrust.org/access_use#pd-us-google

Generated on 2019-07-09 20:03 GMT / http://hdl.handle.net/2027/uc1.b3743166
Public Domain in the United States, Google-digitized / http://www.hathitrust.org/access_use#pd-us-google
Digitized by Google
Original from
UNIVERSITY OF CALIFORNIA

Fig. 1.

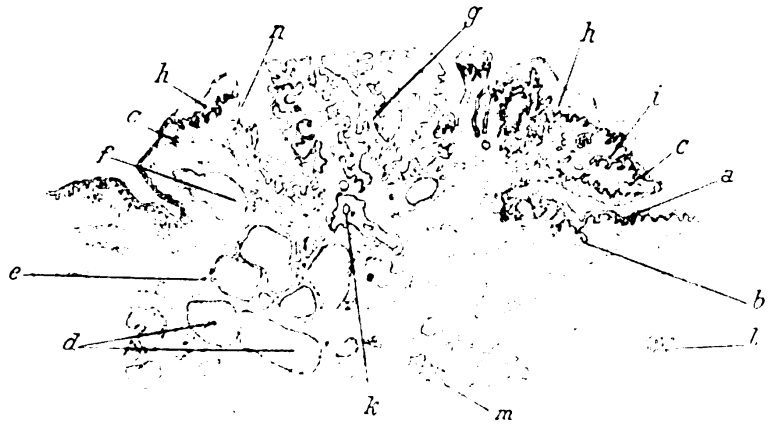

Fig. 2.

Fig. 3.



Fig. 4.



Bartel: Casuistische Mittheilungen.

Gezeichnet von Dr. Bartel. Druck von Friedrich Jasper, Wien
Wilhelm Braumüller, Wien und Le

Digitized by Google
Original from UNIVERSITY OF CALIFORNIA
Generated on 2019-07-09 20:03 GMT / http://hdl.handle.net/2027/uc1.b3743166
Public Domain in the United States, Google-digitized / http://www.hathitrust.org/access_use#pd-us-google

Generated on 2019-07-09 20:03 GMT / http://hdl.handle.net/2027/uc1.b3743166
Public Domain in the United States, Google-digitized / http://www.hathitrust.org/access_use#pd-us-google

Digitized by Google

Original from
UNIVERSITY OF CALIFORNIA

Fig. 5.

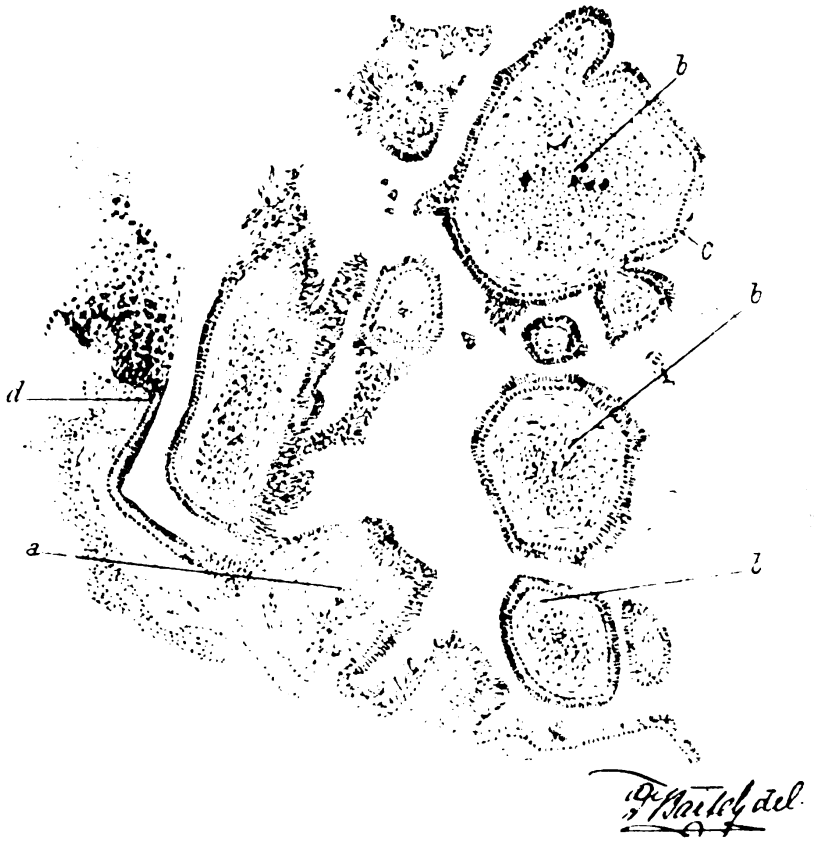

Fig. 6.

Bartel: Casuistische Mittheilungen.

Gezeichnet von Dr. Bartel. Druck von Friedrich Jaspar, Wien.

Digitized by Google
Original from UNIVERSITY OF CALIFORNIA
Generated on 2019-07-09 20:03 GMT / http://hdl.handle.net/2027/uc1.b3743166
Public Domain in the United States, Google-digitized / http://www.hathitrust.org/access_use#pd-us-google

Generated on 2019-07-09 20:03 GMT / http://hdl.handle.net/2027/uc1.b3743166
Public Domain in the United States, Google-digitized / http://www.hathitrust.org/access_use#pd-us-google
Digitized by Google
Original from
UNIVERSITY OF CALIFORNIA

Fig. 1.

Fig. 3.

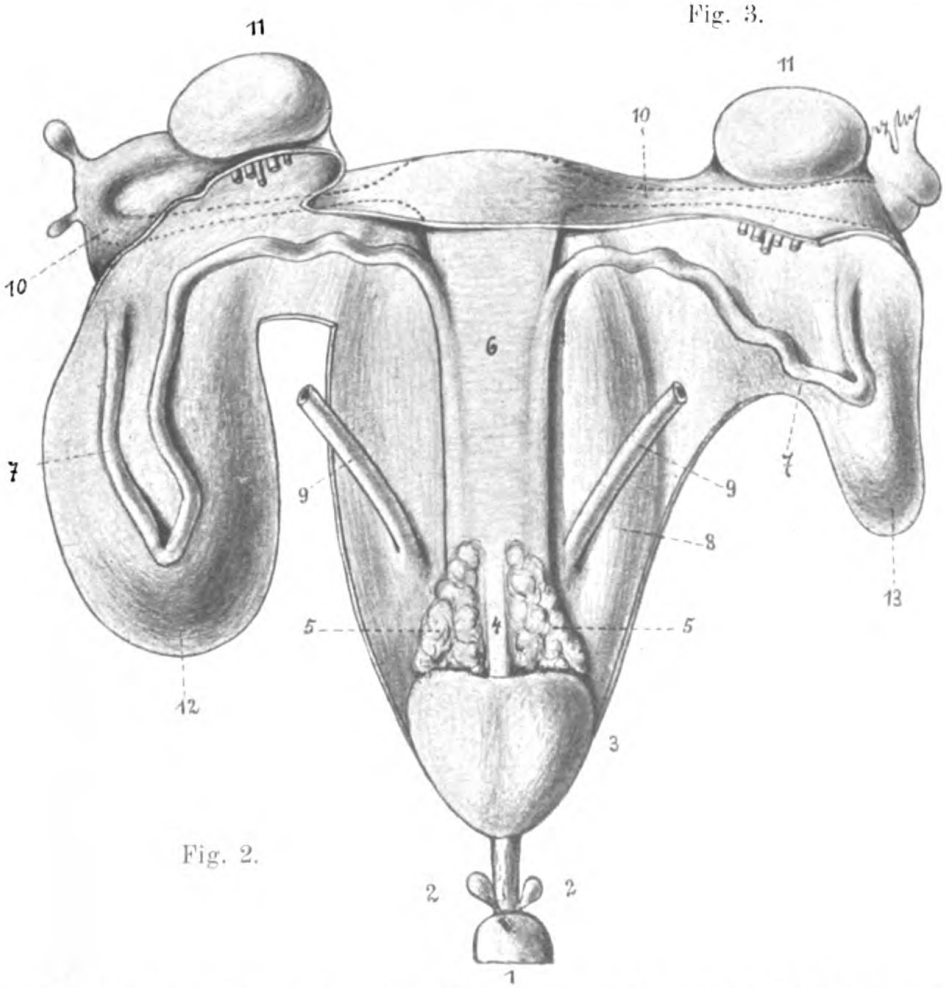

Fig. 2.

Lucksch: Ueber einen neuen Fall von weit entwickeltem Hermaphroditismus spurius masc. internus.

Autotypie von A. Gerlach & Schenk, Wien. Druck von Friedrich Jasper, Wien.

Digitized by Google
Original from UNIVERSITY OF CALIFORNIA
Generated on 2019-07-09 20:03 GMT / http://hdl.handle.net/2027/uc1.b3743166
Public Domain in the United States, Google-digitized / http://www.hathitrust.org/access_use#pd-us-google

Generated on 2019-07-09 20:03 GMT / http://hdl.handle.net/2027/uc1.b3743166
Public Domain in the United States, Google-digitized / http://www.hathitrust.org/access_use#pd-us-google
Digitized by Google
Original from
UNIVERSITY OF CALIFORNIA

Fig. 1.

Fig. 2.

Fig. 3.

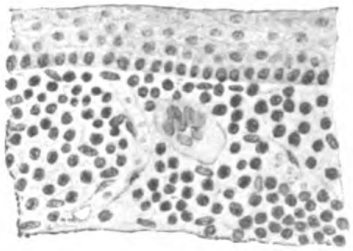

Fig. 4.

Schirschoff: Ueber „Colpitis nodularis sive follicularis“.

Peuker ad. nat. del.

Druck von Friedrich Jasper, Wien.

Digitized by Google
Original from UNIVERSITY OF CALIFORNIA
Generated on 2019-07-09 20:03 GMT / http://hdl.handle.net/2027/uc1.b3743166
Public Domain in the United States, Google-digitized / http://www.hathitrust.org/access_use#pd-us-google

Generated on 2019-07-09 20:03 GMT / http://hdl.handle.net/2027/uc1.b3743166
Public Domain in the United States, Google-digitized / http://www.hathitrust.org/access_use#pd-us-google
Digitized by Google
Original from
UNIVERSITY OF CALIFORNIA

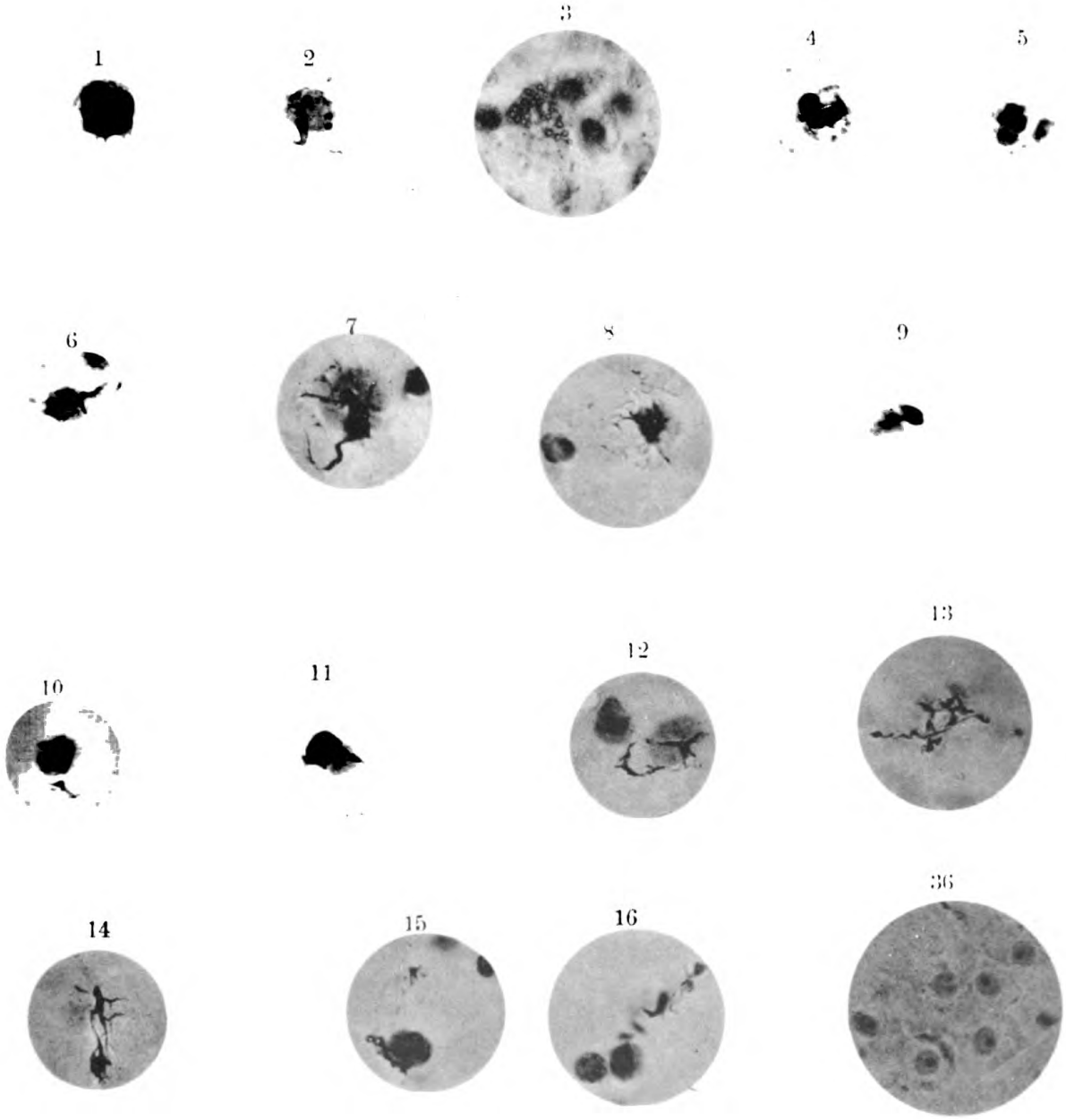

Löwit: Weitere Beobachtungen über die Parasiten der Leukämie.

Lichtdruck von Max Jaffe, Wien

Verlag von Wilhelm Braumüller, Wien und Leipzig.

Digitized by Google
Original from UNIVERSITY OF CALIFORNIA
Generated on 2019-07-09 20:03 GMT / http://hdl.handle.net/2027/uc1.b3743166
Public Domain in the United States, Google-digitized / http://www.hathitrust.org/access_use#pd-us-google

Generated on 2019-07-09 20:03 GMT / http://hdl.handle.net/2027/uc1.b3743166
Public Domain in the United States, Google-digitized / http://www.hathitrust.org/access_use#pd-us-google
Digitized by Google
Original from
UNIVERSITY OF CALIFORNIA

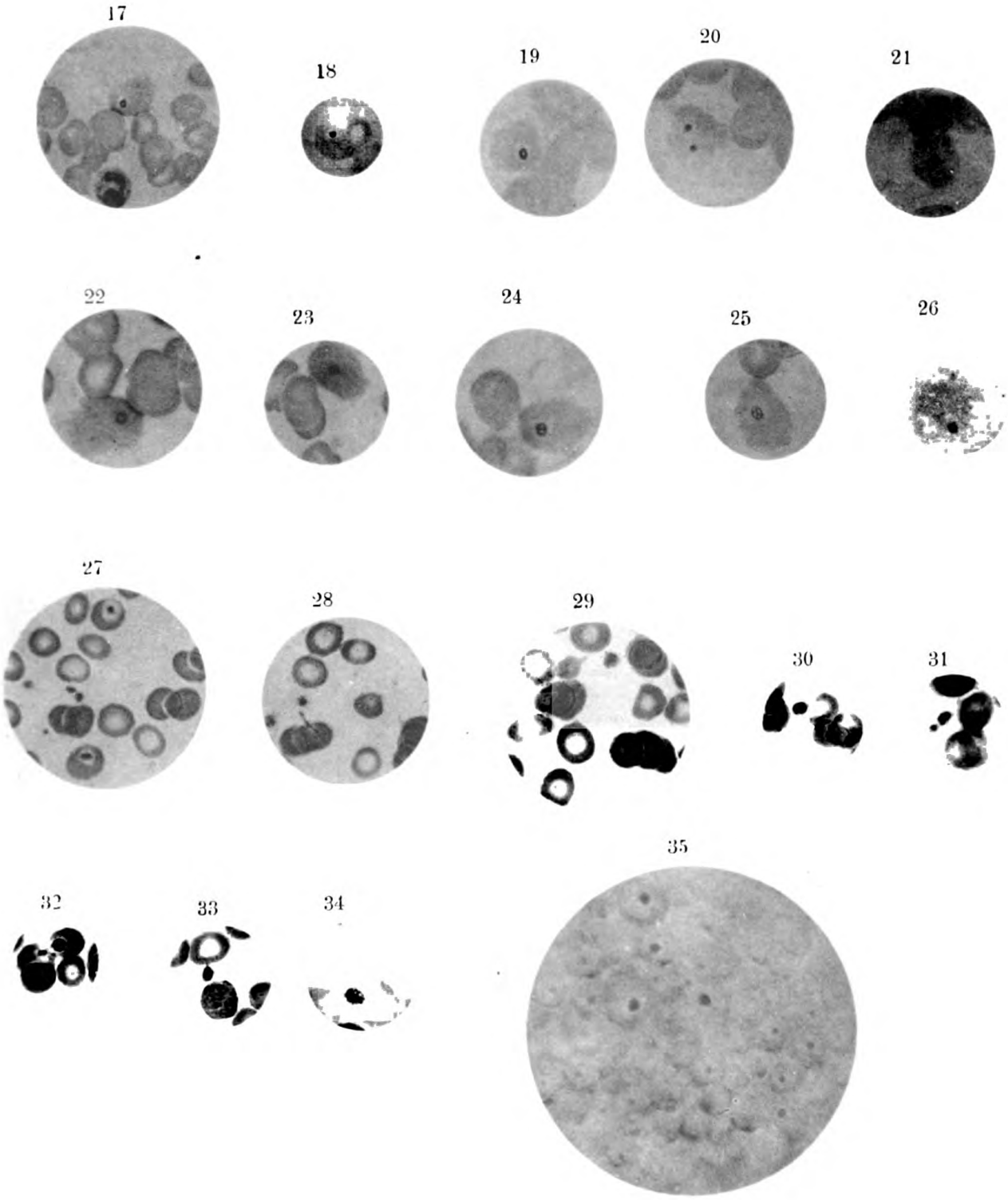

Löwit: Weitere Beobachtungen über die Parasiten der Leukämie.

Lichtdruck von Max Jaffé, Wien.

Verlag von Wilhelm Braumüller, Wien und Leipzig.

Digitized by Google
Original from UNIVERSITY OF CALIFORNIA
Generated on 2019-07-09 20:03 GMT / http://hdl.handle.net/2027/uc1.b3743166
Public Domain in the United States, Google-digitized / http://www.hathitrust.org/access_use#pd-us-google

Generated on 2019-07-09 20:03 GMT / http://hdl.handle.net/2027/uc1.b3743166
Public Domain in the United States, Google-digitized / http://www.hathitrust.org/access_use#pd-us-google
Digitized by Google
Original from
UNIVERSITY OF CALIFORNIA

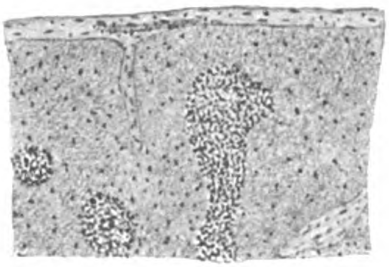

Fig. 1.

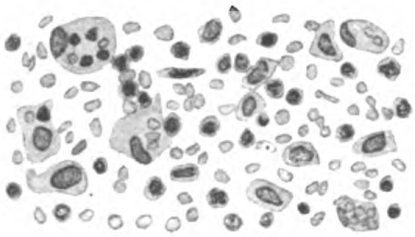

Fig. 2.

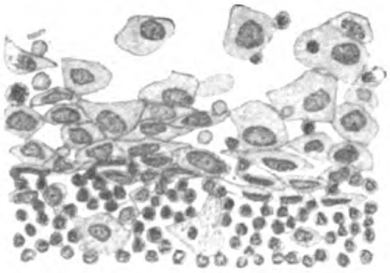

Fig. 3.

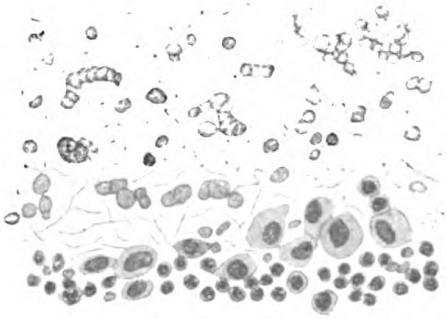

Fig. 4.

Fig. 5.

Fig. 6.

Fig. 7.

Fig. 8.

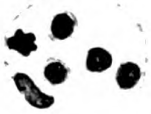

Fig. 9.

Fig. 10.

Fig. 11.

S. Saltykow: Ueber bluthältige Lymphdrüsen beim Menschen.

Autotypie von Eichhuber & Wenigartner, Wien. Druck von Friedrich Jasper, Wien

Digitized by Google
Original from UNIVERSITY OF CALIFORNIA
Generated on 2019-07-09 20:03 GMT / http://hdl.handle.net/2027/uc1.b3743166
Public Domain in the United States, Google-digitized / http://www.hathitrust.org/access_use#pd-us-google

Generated on 2019-07-09 20:03 GMT / http://hdl.handle.net/2027/uc1.b3743166
Public Domain in the United States, Google-digitized / http://www.hathitrust.org/access_use#pd-us-google
Digitized by Google
Original from
UNIVERSITY OF CALIFORNIA

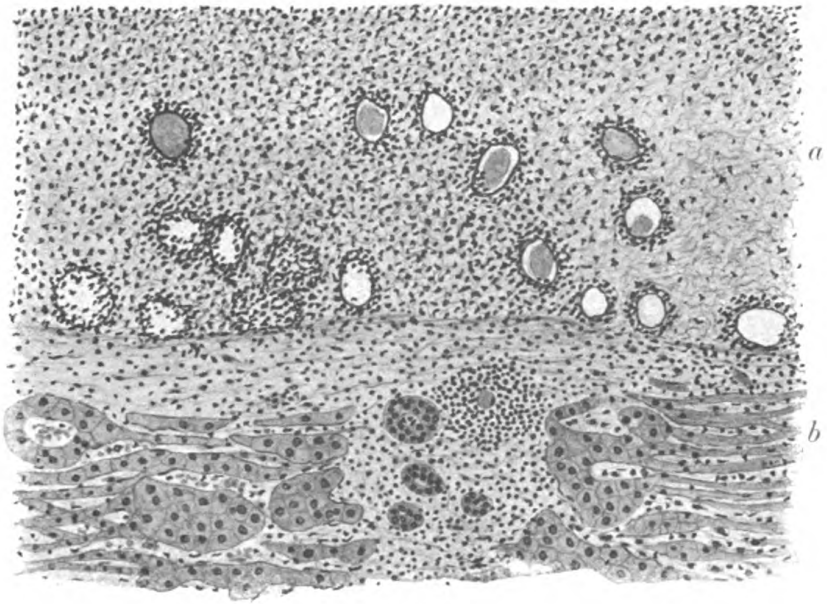

Fig. 1.

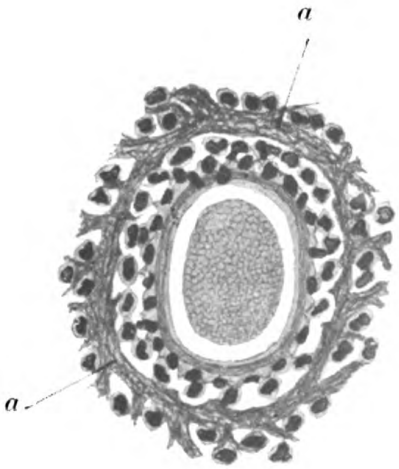

Fig. 2.

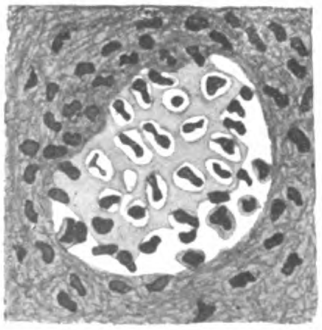

Fig. 3.

S. Saltykow: Zur Kenntniss der Ascaridosis hepatis.

Autotypie von Eichholzer & Weingärtner, Wien. Druck von Friedrich Jasper, Wien.

Digitized by Google
Original from UNIVERSITY OF CALIFORNIA
Generated on 2019-07-09 20:03 GMT / http://hdl.handle.net/2027/uc1.b3743166
Public Domain in the United States, Google-digitized / http://www.hathitrust.org/access_use#pd-us-google

Generated on 2019-07-09 20:03 GMT / http://hdl.handle.net/2027/uc1.b3743166
Public Domain in the United States, Google-digitized / http://www.hathitrust.org/access_use#pd-us-google
Digitized by Google
Original from
UNIVERSITY OF CALIFORNIA

Fig. 1.

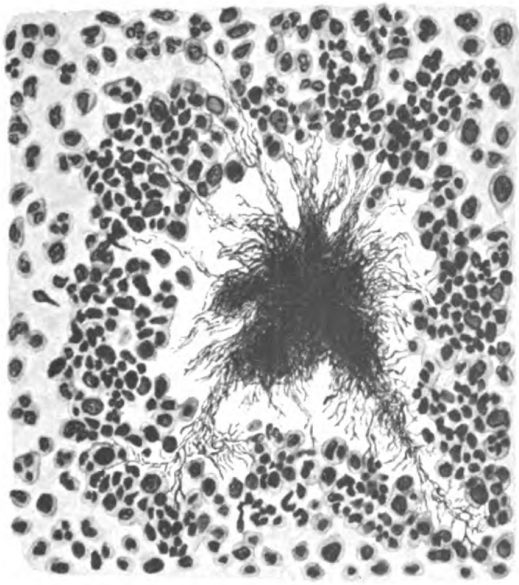

Fig. 2.

Fig. 3.

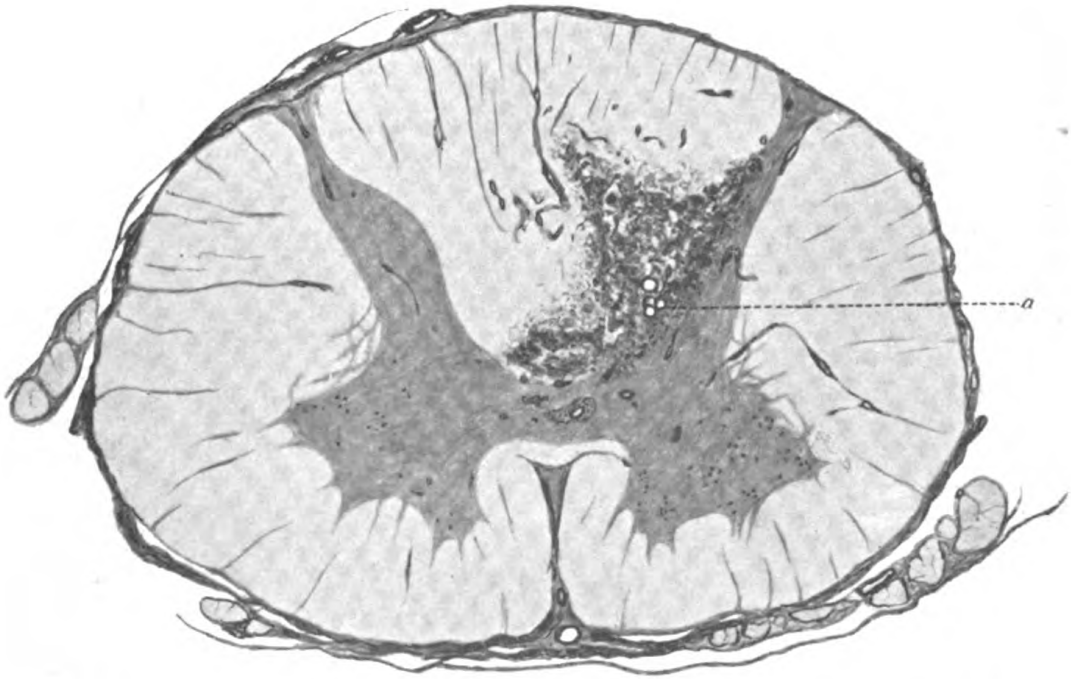

Chiari: Ueber Myelitis suppurativa bei Bronchiektasie.

Autotypie von Angerer & Göschl, Wien. Druck von Friedrich Jasper, Wien.

Verlag von Wilhelm Braumüller, Wien und Leipzig.

Digitized by Google Original from UNIVERSITY OF CALIFORNIA
Generated on 2019-07-09 20:04 GMT / http://hdl.handle.net/2027/uc1.b3743166
Public Domain in the United States, Google-digitized / http://www.hathitrust.org/access_use#pd-us-google

Generated on 2019-07-09 20:04 GMT / http://hdl.handle.net/2027/uc1.b3743166
Public Domain in the United States, Google-digitized / http://www.hathitrust.org/access_use#pd-us-google
Digitized by Google
Original from
UNIVERSITY OF CALIFORNIA

Fig. 3*a*.

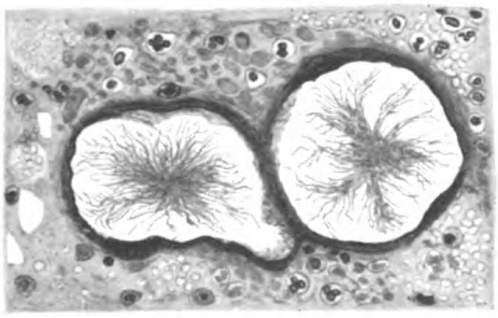

Fig. 5.

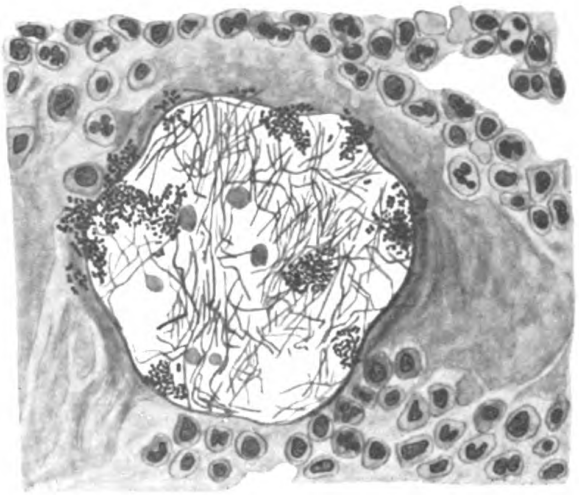

Fig. 4.

Chiari: Ueber Myelitis suppurativa bei Bronchiektasie.

Autotypie von Angerer & Goschl, Wien. Druck von Friedrich Jasper, Wien.

Verlag von Wilhelm Braumüller, Wien und Leipzig.

Digitized by Google Original from UNIVERSITY OF CALIFORNIA
Generated on 2019-07-09 20:04 GMT / http://hdl.handle.net/2027/uc1.b3743166
Public Domain in the United States, Google-digitized / http://www.hathitrust.org/access_use#pd-us-google

Generated on 2019-07-09 20:04 GMT / http://hdl.handle.net/2027/uc1.b3743166
Public Domain in the United States, Google-digitized / http://www.hathitrust.org/access_use#pd-us-google
Digitized by Google
Original from
UNIVERSITY OF CALIFORNIA

Generated on 2019-07-09 20:04 GMT / http://hdl.handle.net/2027/uc1.b3743166
Public Domain in the United States, Google-digitized / http://www.hathitrust.org/access_use#pd-us-google
Digitized by Google
Original from
UNIVERSITY OF CALIFORNIA

Generated on 2019-07-09 20:03 GMT / http://hdl.handle.net/2027/uc1.b3743166
Public Domain in the United States, Google-digitized / http://www.hathitrust.org/access_use#pd-us-google
Digitized by Google
Original from
UNIVERSITY OF CALIFORNIA

Generated on 2019-07-09 20:03 GMT / http://hdl.handle.net/2027/uc1.b3743166
Public Domain in the United States, Google-digitized / http://www.hathitrust.org/access_use#pd-us-google
Digitized by Google
Original from
UNIVERSITY OF CALIFORNIA

RETURN TO the circulation desk of any
University of California Library
or to the
NORTHERN REGIONAL LIBRARY FACILITY
Bldg. 400, Richmond Field Station
University of California
Richmond, CA 94804-4698

ALL BOOKS MAY BE RECALLED AFTER 7 DAYS
2-month loans may be renewed by calling
(510) 642-6753
1-year loans may be recharged by bringing books to NRLF
Renewals and recharges may be made 4 days prior to due date

DUE AS STAMPED BELOW

SEP 23 1993

Digitized by Google

Original from
UNIVERSITY OF CALIFORNIA

Generated on 2019-07-09 20:03 GMT / http://hdl.handle.net/2027/uc1.b3743166
Public Domain in the United States, Google-digitized / http://www.hathitrust.org/access_use#pd-us-google

ST

7638

Digitized by Google

Original from
UNIVERSITY OF CALIFORNIA

Generated on 2019-07-09 20:03 GMT / http://hdl.handle.net/2027/uc1.b3743166
Public Domain in the United States, Google-digitized / http://www.hathitrust.org/access_use#pd-us-google

Generated on 2019-07-09 20:04 GMT / http://hdl.handle.net/2027/uc1.b3743166
Public Domain in the United States, Google-digitized / http://www.hathitrust.org/access_use#pd-us-google
Digitized by Google
Original from
UNIVERSITY OF CALIFORNIA